This is a reproduction of a library book that was digitized by Google as part of an ongoing effort to preserve the information in books and make it universally accessible.

Google™ books

https://books.google.com



Über dieses Buch

Dies ist ein digitales Exemplar eines Buches, das seit Generationen in den Regalen der Bibliotheken aufbewahrt wurde, bevor es von Google im Rahmen eines Projekts, mit dem die Bücher dieser Welt online verfügbar gemacht werden sollen, sorgfältig gescannt wurde.

Das Buch hat das Urheberrecht überdauert und kann nun öffentlich zugänglich gemacht werden. Ein öffentlich zugängliches Buch ist ein Buch, das niemals Urheberrechten unterlag oder bei dem die Schutzfrist des Urheberrechts abgelaufen ist. Ob ein Buch öffentlich zugänglich ist, kann von Land zu Land unterschiedlich sein. Öffentlich zugängliche Bücher sind unser Tor zur Vergangenheit und stellen ein geschichtliches, kulturelles und wissenschaftliches Vermögen dar, das häufig nur schwierig zu entdecken ist.

Gebrauchsspuren, Anmerkungen und andere Randbemerkungen, die im Originalband enthalten sind, finden sich auch in dieser Datei – eine Erinnerung an die lange Reise, die das Buch vom Verleger zu einer Bibliothek und weiter zu Ihnen hinter sich gebracht hat.

Nutzungsrichtlinien

Google ist stolz, mit Bibliotheken in partnerschaftlicher Zusammenarbeit öffentlich zugängliches Material zu digitalisieren und einer breiten Masse zugänglich zu machen. Öffentlich zugängliche Bücher gehören der Öffentlichkeit, und wir sind nur ihre Hüter. Nichtsdestotrotz ist diese Arbeit kostspielig. Um diese Ressource weiterhin zur Verfügung stellen zu können, haben wir Schritte unternommen, um den Missbrauch durch kommerzielle Parteien zu verhindern. Dazu gehören technische Einschränkungen für automatisierte Abfragen.

Wir bitten Sie um Einhaltung folgender Richtlinien:

+ *Nutzung der Dateien zu nichtkommerziellen Zwecken* Wir haben Google Buchsuche für Endanwender konzipiert und möchten, dass Sie diese Dateien nur für persönliche, nichtkommerzielle Zwecke verwenden.

+ *Keine automatisierten Abfragen* Senden Sie keine automatisierten Abfragen irgendwelcher Art an das Google-System. Wenn Sie Recherchen über maschinelle Übersetzung, optische Zeichenerkennung oder andere Bereiche durchführen, in denen der Zugang zu Text in großen Mengen nützlich ist, wenden Sie sich bitte an uns. Wir fördern die Nutzung des öffentlich zugänglichen Materials für diese Zwecke und können Ihnen unter Umständen helfen.

+ *Beibehaltung von Google-Markenelementen* Das "Wasserzeichen" von Google, das Sie in jeder Datei finden, ist wichtig zur Information über dieses Projekt und hilft den Anwendern weiteres Material über Google Buchsuche zu finden. Bitte entfernen Sie das Wasserzeichen nicht.

+ *Bewegen Sie sich innerhalb der Legalität* Unabhängig von Ihrem Verwendungszweck müssen Sie sich Ihrer Verantwortung bewusst sein, sicherzustellen, dass Ihre Nutzung legal ist. Gehen Sie nicht davon aus, dass ein Buch, das nach unserem Dafürhalten für Nutzer in den USA öffentlich zugänglich ist, auch für Nutzer in anderen Ländern öffentlich zugänglich ist. Ob ein Buch noch dem Urheberrecht unterliegt, ist von Land zu Land verschieden. Wir können keine Beratung leisten, ob eine bestimmte Nutzung eines bestimmten Buches gesetzlich zulässig ist. Gehen Sie nicht davon aus, dass das Erscheinen eines Buchs in Google Buchsuche bedeutet, dass es in jeder Form und überall auf der Welt verwendet werden kann. Eine Urheberrechtsverletzung kann schwerwiegende Folgen haben.

Über Google Buchsuche

Das Ziel von Google besteht darin, die weltweiten Informationen zu organisieren und allgemein nutzbar und zugänglich zu machen. Google Buchsuche hilft Lesern dabei, die Bücher dieser Welt zu entdecken, und unterstützt Autoren und Verleger dabei, neue Zielgruppen zu erreichen. Den gesamten Buchtext können Sie im Internet unter `http://books.google.com` durchsuchen.



Digitized by Google

610.5
D49
08

Digitized by Google

Digitized by Google

Deutsche orthopädische Gesellschaft

VERHANDLUNGEN

der Deutschen orthopädischen Gesellschaft

ZWÖLFTER KONGRESS

ABGEHALTEN ZU BERLIN AM 24. UND 25. MÄRZ 1913.

Herausgegeben im Auftrage des Vorstandes von
Prof. Dr. **G. Joachimsthal.**

MIT 237 TEXTABBILDUNGEN.

STUTTGART.
VERLAG VON FERDINAND ENKE.
1913.

Digitized by Google

Sonderausgabe der Zeitschrift für orthopädische Chirurgie, XXXII. und XXXIII. Bd.

Das Uebersetzungsrecht für alle Sprachen und Länder vorbehalten.

Druck der Union Deutsche Verlagsgesellschaft in Stuttgart.

Digitized by Google

Medical
Müller
1-29-27
13902

Inhalt.

	Seite
Einladung zum XII. Kongreß der Deutschen orthopädischen Gesellschaft	IX
Mitgliederliste der Deutschen orthopädischen Gesellschaft	XI
Satzungen der Deutschen orthopädischen Gesellschaft	XXIII
Rednerverzeichnis	XXVII

I. Protokolle, kleinere Diskussionen und Mitteilungen.

Projektionsabend.	Teil I	Teil II
Herr Spitzy-Graz: Begrüßungsrede	3	—
Herr Abbott-Portland: Ueber die Skoliose	3	3
Herr Vulpius-Heidelberg: Bilder zur Technik der Abbottschen Verbandbehandlung	3	—
Herr Joachimsthal-Berlin: Ueber Abbotts Methode zur Behandlung seitlicher Rückgratsverkrümmungen	4	36
Herr Erlacher-Graz: Aenderungen der Respiration im Abbottschen Verbande	4	43
Herr Böhm-Berlin: Beiträge zur forcierten Korrektur der Skoliosen	4	58
Diskussion über die Abbottsche Skoliosenbehandlung siehe bei der Nachmittagssitzung	23	—
Herr Axhausen-Berlin: Ueber das Wesen der Arthritis deformans	4	77
Diskussion: Herr Wollenberg-Berlin	4	—
Herr Cramer-Köln: Zur Anatomie der Spina bifida occulta	6	79
Herr Bibergeil-Berlin: Die Beziehungen der Spina bifida occulta zum Klauenhohlfuß	6	81
Herr Gocht-Halle: Einige seltene bzw. schwierigere Frakturen	6	—
Herr Drehmann-Breslau: Zur Coxa vara	7	—
Herr Delorme-Halle: Ueber Veränderungen in den Epiphysen bei Gelenktuberkulose	7	106
Herr Brandes-Kiel: Die Heilung größter Tibiadefekte durch Transplantation	7	109
Herr Peltesohn-Berlin: Transplantation bei Ulnadefekt	7	113
Herr van Assen-Rotterdam: Seltene Fußverletzungen	7	—
Eröffnungssitzung.		
Herr Spitzy-Graz: Eröffnungsrede	8	—
Herr Poncet-Lyon: Les formes des arthritis chroniques et du rhumatisme tuberculeux	12	120
Herr Ibrahim-München: Die chronische Arthritis im Kindesalter	12	130
Herr Preiser-Hamburg: Die orthopädische Behandlung der chronischen Arthritiden, mit besonderer Berücksichtigung der Statik	12	142
Diskussion: Herr Walkhoff-Berlin	12	—

Digitized by Google

	Seite Teil I	Teil II
Herr Schanz-Dresden: Zur Aetiologie und Therapie der Arthritis deformans	14	177
Diskussion: Herr Werndorff-Wien	14	—
Herr Perthes-Tübingen	14	—
Herr Becher-Münster	15	—
Herr Tietze-Breslau	15	—
Herr Röpke-Barmen	16	—
Herr Jacobsohn-Charlottenburg	16	—
Herr Vulpius-Heidelberg	17	—
Herr Bibergeil-Berlin	17	—
Herr Werndorff-Wien	18	—
Herr Wollenberg-Berlin: Zur Differentialdiagnose der chronischen Gelenkerkrankungen	18	184
Herr Wollenberg-Berlin: Zur Therapie der Arthritis deformans	18	190
Herr Bade-Hannover: Ueber die Beziehungen der Arthritis deformans juvenilis zum eingerenkten kongenital luxierten Hüftgelenk	19	192
Herr Ludloff-Breslau: Die Behandlung des Hallux valgus	19	—
Diskussion: Herr Klar-München	19	—
Herr Henschen-Zürich: Die zentrale oder intrapelvine Pfannenwanderung der Hüfte auf coxitisch-arthropathischer Grundlage	19	198
Herr Lorenz-Wien: Ueber die unblutige operative Behandlung der Pseudarthrosis colli femoris	19	232
Herr Kölliker-Leipzig: Zur Technik der Osteotomie	19	248
Herr Stoffel-Mannheim: Neue Gesichtspunkte auf dem Gebiete der Sehnenüberpflanzung	19	250
Herr Stoffel-Mannheim: Neues über das Wesen der Ischias und neue Wege für die operative Beseitigung des Leidens	19	268
Diskussion: Herr Gocht-Halle	20	—
Nachmittagssitzung.		
Herr Spitzy-Graz: Geschäftliches	20	—
Herr Drehmann-Breslau: Neue Mitglieder	20	—
Herr Schanz-Dresden: Kassenbericht	21	—
Herr Spitzy-Graz: Geschäftliches	22	—
Diskussion über die Abbottsche Skoliosenbehandlung:		
Herr Riedinger-Würzburg	23	—
Herr Lange-München	27	—
Herr Biesalski-Berlin	29	—
Herr Schanz-Dresden	31	—
Herr Lorenz-Wien	35	—
Herr Vulpius-Heidelberg	36	—
Herr Spitzy-Graz	38	—
Herr Calvé-Berck-Plage	39	—
Herr Wullstein-Bochum	41	—
Herr Fränkel-Berlin	43	—
Herr Spitzy-Graz	44	—
Herr Fränkel-Berlin	44	—
Herr Hofbauer-Wien	44	—
Herr Wierzejewski-Posen	45	—
Herr Abbott-Portland	46	—
Herr Spitzy-Graz: Ergebnis der Vorstandswahl	44	—
Herr Bade-Hannover: Zur Behandlung der spondylitischen Lähmungen	47	—
Herr Brüning-Gießen: Untersuchungen über Rückgratsverkrümmungen bei der Schuljugend in Oberhessen	47	282
Herr Müller-Berlin: Ein Fall von Riesenwuchs	47	309
Diskussion: Herr Hinterstoißer-Teschen	47	—

Digitized by Google

	Seite Teil I	Teil II
Herr Schlee-Braunschweig: Ein neues einfaches, billiges und exaktes Skoliosenmeßverfahren	48	313
Diskussion: Herr Schanz-Dresden	48	—
Herr Schlee-Braunschweig	48	—
Herr v. Saar-Innsbruck: Beitrag zur Nervenplastik	48	322
Herr Jansen-Leiden: Muskelbündellänge und neurogene Kontrakturen	48	333
Herr Stoffel-Mannheim: Zur Behandlung der spastischen Lähmungen	48	337
Diskussion: Herr Foerster-Breslau	48	—
Herr Hohmann-München	50	—
Herr Stein-Wiesbaden	51	—
Herr Erlacher-Graz	54	—
Herr Peltesohn-Berlin	54	—
Herr Kofmann-Odessa	55	—
Herr Biesalski-Berlin	56	—
Herr Plagemann-Stettin	58	—
Herr Lorenz-Wien	58	—
Herr Hertzell-Berlin	60	—
Herr Guradze-Wiesbaden	62	—
Herr Stoffel-Mannheim	62	—
Herr Springer-Prag: Zur Operation der Madelung-Deformität: Korrektur der Gabelhand durch Osteotomie und Supination (Depronation)	71	348
Herr Röpke-Barmen: Die Verwendung freitransplantierter Sehnen in der Behandlung des paralytischen Klumpfußes	71	360
Herr Maaß-Berlin: Zur Operation der kongenitalen Vorderarmsynostose	71	364
Diskussion: Herr Rosenfeld-Nürnberg	71	—
Herr Müller-Stuttgart: Operative Behandlung des veralteten Klumpfußes	71	—
Herr Mayersbach-Innsbruck: Die operative Behandlung des essentiellen Pes adductus	72	372
Herr Spitzy-Graz: Schlußwort	72	—

Zum Kongreß angemeldete, aber nicht gehaltene Vorträge.

Herr Kofmann-Odessa: Muskelverlagerung als Methode der Beseitigung der paralytischen Lähmungen	72	380
Herr Muskat-Berlin: Die Anwendung der Diathermie zur Behandlung des fixierten Plattfußes	72	385

II. Größere Vorträge und Abhandlungen.

I. Edville Gerhardt Abbott: Ueber die Skoliose	3
II. G. Joachimsthal: Ueber Abbotts Methode der Behandlung seitlicher Rückgratsverkrümmungen	26
III. Philipp Erlacher: Aenderungen der Respiration im Abbottschen Verbande	43
IV. M. Böhm: Beiträge zur forcierten Korrektur der Skoliosen	58
V. G. Axhausen: Ueber das Wesen der Arthritis deformans	77
VI. K. Cramer: Zur Anatomie der Spina bifida occulta	79
VII. Eugen Bibergeil: Die Beziehungen der Spina bifida occulta zum Klauenhohlfuß	81
VIII. Ernst Delorme: Ueber Veränderungen in den Epiphysen bei Gelenktuberkulose	106
IX. M. Brandes: Die Heilung größter Tibiadefekte durch Transplantation	109
X. Siegfried Peltesohn: Transplantation bei Ulnadefekt	113

Digitized by Google

Seite

XI. Antonin Poncet: Aetiologische Formen der chronischen Gelenkentzündungen. Tuberkulöser Rheumatismus und seine Behandlung 120
XII. J. Ibrahim: Die chronische Arthritis im Kindesalter . . . 130
XIII. Georg Preiser: Die orthopädische Behandlung der chronischen Arthritiden, mit besonderer Berücksichtigung der Statik . . . 142
XIV. A. Schanz: Zur Aetiologie und Therapie der Arthritis deformans 177
XV. G. A. Wollenberg: Zur Differentialdiagnose der chronischen Gelenkerkrankungen 184
XVI. G. A. Wollenberg: Zur Therapie der Arthritis deformans . 190
XVII. Peter Bade: Ueber die Beziehungen der Arthritis deformans juvenilis zum eingerenkten kongenital luxierten Hüftgelenk . . 192
XVIII. K. Henschen: Die zentrale oder intrapelvine Pfannenwanderung der Hüfte auf coxitisch-arthropathischer Grundlage 198
XIX. Adolf Lorenz: Ueber die unblutig operative Behandlung der Pseudarthrosis colli femoris 232
XX. Th. Kölliker: Zur Technik der Osteotomie 248
XXI. A. Stoffel: Neue Gesichtspunkte auf dem Gebiete der Sehnenüberpflanzung 250
XXII. A. Stoffel: Neues über das Wesen der Ischias und neue Wege für die operative Behandlung des Leidens 268
XXIII. Aug. Brüning: Untersuchungen über Rückgratsverkrümmungen bei der Schuljugend in Oberhessen 282
XXIV. Georg Müller: Ein Fall von Riesenwuchs 309
XXV. H. Schlee: Ein neues einfaches, billiges und exaktes Skoliosenmeßverfahren 313
XXVI. G. Frh. v. Saar: Beitrag zur Nervenplastik 322
XXVII. Murk Jansen: Muskelbündellänge und neurogene Kontrakturen 333
XXVIII. A. Stoffel: Zur Behandlung der spastischen Lähmungen . . 337
XXIX. Carl Springer: Zur Operation der Madelung-Deformität: Korrektur der Gabelhand durch Osteotomie und Supination (Depronation) 348
XXX. W. Röpke: Die Verwendung frei transplantierter Sehnen in der Behandlung des paralytischen Klumpfußes 360
XXXI. H. Maaß: Zur Operation der kongenitalen Vorderarmsynostose 364
XXXII. L. v. Mayersbach: Die operative Behandlung des essentiellen Pes adductus 372
XXXIII. S. Kofmann: Muskelverlagerung als Methode der Beseitigung der paralytischen Deformität 380
XXXIV. Gustav Muskat: Die Anwendung der Diathermie zur Behandlung des fixierten Plattfußes 385

Digitized by Google

Einladung zum XII. Kongreß der Deutschen Gesellschaft für orthopädische Chirurgie

1913.

Der XII. Kongreß der Deutschen Gesellschaft für orthopädische Chirurgie findet in der Osterwoche, am Dienstag, den 25. März (dem Tage vor der Zusammenkunft der Deutschen Gesellschaft für Chirurgie) in Berlin im Langenbeckhause, Ziegelstr. 10/11, statt. Die Eröffnung des Kongresses erfolgt vormittags 9 Uhr.

Eine Projektionssitzung ist für Montag, den 24. März, also am Vorabend des Kongresses, ebenfalls im Langenbeckhause, 8 Uhr abends, angesetzt.

Als Hauptthema wurde gewählt: „Die Behandlung der chronischen Arthritis (Arthritis deformans)". Herr Geheimrat Dr. Friedrich Kraus-Berlin wird einleitend referieren über „Symptomatologie, Pathogenese und interne Therapie der chronischen Arthritis". Im Anschluß daran Herr Professor Dr. J. Ibrahim-München über „Die chronische Arthritis im Kindesalter", sowie Herr Dr. G. Preiser-Hamburg über „Die orthopädische Behandlung der chronischen Arthritis".

Nach Erledigung des Hauptthemas folgen Vorträge anderen Inhalts.

In der Generalversammlung, am 25. März nachmittags, sollen Statutenveränderungen beraten werden. Der von der im verflossenen Jahre gewählten Kommission vorgeschlagene Entwurf liegt bei.

Mittwoch, den 26. März, eventuell auch an den folgenden Tagen, finden gemeinsame Sitzungen mit der Sektion für Kinesitherapie (Massage, Heilgymnastik, Orthopädie) des IV. Internationalen Kongresses für Physiotherapie statt, zu der die Mitglieder der Deutschen Gesellschaft für orthopädische Chirurgie ohne weiteres

Digitized by Google

Zutritt haben. Einführender der Sektion ist Herr Professor Dr. G. Joachimsthal-Berlin W., Genthiner Str. 16, bei dem auch Vorträge anzumelden sind.

Als Hauptthemata sind hier in Aussicht genommen: „Die physikalische Behandlung der Gelenkkrankheiten" (Referenten: Wilms-Heidelberg, Rollier-Leysin, Ménard-Berck, Elmslie-London) und „Die Uebungstherapie bei Nervenkrankheiten mit oder ohne voraufgegangene Operationen" (Referenten: Förster-Breslau, Hirschberg-Paris).

Bei dem reichhaltigen Programm unseres Kongresses bitte ich die Redner, sich recht kurz zu fassen und möglichst nur neue Tatsachen und Methoden eingehend zu besprechen. Ebenso müssen sich die Redner der Diskussion, die an sich recht weitgehend sein soll, im einzelnen Beschränkung auferlegen und der Geschäftsordnung folgen.

Die Ankündigung von Vorträgen und Demonstrationen bitte ich bis zum 15. Februar an meine Adresse gelangen zu lassen; unter allen Umständen mit einer kurzen Inhaltsangabe und der Mitteilung, ob Vortrag oder Demonstration beabsichtigt, ob evtl. Kranke gezeigt werden. Dies ist notwendig, um die sachgemäße Gruppierung der Vorträge vorzunehmen und schon frühzeitig allen Mitgliedern durch Rundschreiben bekanntzugeben.

Von auswärts kommende Kranke können nach vorheriger Anmeldung in der Königl. Universitätsklinik, Berlin N, Ziegelstr. 5—9 (Geh. Med.-Rat Prof. Dr. Bier), Aufnahme finden. Präparate, Apparate und Instrumente usw. sind mit Angabe ihrer Bestimmung an Herrn Melzer (Berlin N, Langenbeckhaus, Ziegelstr. 10/11) zu senden.

Anmeldungen zur Mitgliedschaft sind, mit der Unterschrift von drei Mitgliedern der Gesellschaft versehen, an Herrn Professor Dr. Joachimsthal, Berlin W, Genthiner Straße 16, einzusenden oder bei Gelegenheit des Kongresses rechtzeitig einzureichen.

Graz, im Januar 1913.
Glacisstraße 15.

Prof. Dr. **H. Spitzy,**
Vorsitzender für das Jahr 1913.

Digitized by Google

Mitgliederliste

der

Deutschen orthopädischen Gesellschaft.

1913.

Diejenigen Mitglieder, welche beim diesjährigen Kongreß anwesend waren, sind mit einem * vor der Nummer versehen. — L bedeutet lebenslängliche Mitgliedschaft.

I. Ehrenmitglieder.

1. Dr. Bradford, E. H., Professor in Boston (U.S.A.). 1911.
*2. „ Heusner, L., Geh. San.-Rat, Professor in Bonn. 1912. Vorsitzender 1904.
„ König, Franz, Geh. Medizinalrat, o. Professor in Berlin. 1902. † 1910.
„ v. Bergmann, Ernst, Exzellenz, Wirkl. Geheimer Rat, o. Professor, Direktor des klinischen Instituts für Chirurgie in Berlin. 1902. † 1907.
„ v. Esmarch, Friedrich, Exzellenz, Wirkl. Geheimer Rat, o. Professor in Kiel. 1903. † 1908.
„ v. Mikulicz-Radecki, J., Geh. Medizinalrat, o. Professor, Direktor der chirurgischen Universitätsklinik in Breslau. 1905. † 1905. Vorsitzender 1905.
„ Bardenheuer, B., Geh. Medizinalrat und Professor in Köln. 1910. † 1913. Vorsitzender 1907.

II. Korrespondierende Mitglieder.

3. Dr. Lovett, R. W., Professor, Boston (U.S.A.).
4. „ Jones, Robert, Liverpool (England).
*5. „ Abbott, Portland (U.S.A.).

III. Ausschußmitglieder.

*6. Vorsitzender: Dr. Spitzy, H., Professor, Wien, Frankgasse 1.
*7. Stellvertretender Vorsitzender: Dr. Gocht, H., Professor in Halle a. S., Hedwigstr. 12. Vorsitzender 1912.
*8. Erster Schriftführer: Dr. Drehmann, G., Breslau, Klosterstr. 10.
*9. Zweiter Schriftführer: Dr. Aberle Rudolf Ritter v. Horstenegg, Univ.-Assistent in Wien IX, Garnisongasse 9.
*10. Schatzmeister: Dr. Schanz, A., Sanitätsrat, Dresden-A., Räcknitzstr. 13.

Digitized by Google

IV. Beisitzer.

*11. Dr. Hoeftman, H., Professor, Königsberg i. Pr., Hinter Tragheim 8a. Vorsitzender 1902 und 1912.
*12. „ Joachimsthal, G., Professor, Berlin W, Genthiner Straße 16. Vorsitzender 1910.
„ Bardenheuer, B., Geh. Medizinalrat und Professor in Köln. † Vorsitzender 1907.
*13. „ Lorenz, Adolf, Regierungsrat und Professor in Wien I, Rathausstr. 21. Vorsitzender 1906.
*14. „ Lange, Fritz, Professor, München, Mozartstr. 21. Vorsitzender 1909.
„ Heusner, L., Geh. Sanitätsrat, Professor, Bonn. Vorsitzender 1904.
15. „ Schultheß, Wilh., Professor in Zürich V, Neumünsterallee 3 (Schweiz). Vorsitzender 1908.
*16. „ Rosenfeld, Leonhard, Nürnberg, Königstr. 45.
*17. „ Kölliker, Medizinalrat, Professor, Leipzig.
*18. „ Biesalski, Professor u. Direktor, Berlin-Zehlendorf-Mitte, Milanowskystraße 3.

V. Mitglieder.

19. „ Ahrens, Wiesbaden, Wilhelmstr. 42.
*20. „ Alapy, Dozent, Budapest, Honvedgasse 3 (Ungarn).
*21. „ Alsberg, Adolf, Kassel, Spohrstr. 2.
22. „ Altmann, Reinhold, San.-Rat, dirig. Arzt in Zabrze (Oberschlesien).
23. „ Amson, Alfred, Wiesbaden, Taunusstr. 6.
*24. „ Anders, Johannes, Gnesen.
25. „ Andreae, Hugo, Eisenach, Frauenberg 11.
26. „ v. Angerer, O. K., Exzellenz, Wirkl. Geheimrat, Professor, München-Herlaching, Willroider Straße 8.
27. „ Anschütz, Professor, Kiel, Düsternbrook.
*28. „ Arnd, Professor, Oberarzt, Bern, Gutenbergplatz 4 (Schweiz).
*29. „ v. Assen, Rotterdam, Westersingel 20b (Holland).
*30. „ Axhausen, Georg, Professor, Berlin-Wilmersdorf, Prinzregentenstraße 115.
*31. „ Backhaus, leit. Arzt der chir. Abt. des Augusta-Krankenhauses, Düsseldorf.
*32. „ Bade, Peter, Hannover, Sedanstr. 60.
*33. „ Bähr, Ferd., Oberarzt, Hannover, Stader Chaussee 34.
34. „ v. Baeyer, Privatdozent, München, Veterinärstr. 9.
35. „ Baisch, Bernhard, Privatdozent, Heidelberg, Bunsenstr. 24.
36. „ v. Bakay, Ludwig, Budapest IX, Ferenczkörut 25.
37. „ Bardenheuer, Fr., San.-Rat, Oberarzt, Bochum, Bismarckstr.
38. „ Bardenheuer, H., Oberarzt, Köln-Deutz, Burggasse 33.
39. „ Baumbach, Langensalza (Gotha).
*40. „ Becher, Münster i. W., Hüfferstr. 30.
41. „ Becker, Adolf, Professor u. dirig. Arzt der Kinderheilanstalt, Hannover, Königstr. 7.
*42. „ Becker, L. F. Wilhelm, Bremen.
*43. „ Belz, Adam, Charkow, Rymarskaja 2 (Rußland).
44. „ van den Berg, Groningen (Holland).
*45. „ Bergenhem, dirig. Arzt, Nyköping (Schweden).

Digitized by Google

46. Dr. Bertha, Martin, Primararzt, Bruck a. d. Mur.
*47. „ Bethe, Stettin, Kaiser-Wilhelm-Straße 5.
*48. „ Bettmann, Leipzig, Thomasring 20a.
*49. „ Bibergeil, Eugen, Berlin SW, Belle-Alliance-Platz 13.
50. „ Bier, Richard, Professor, Berlin W, v. d. Heydtstr. 6.
51. „ Bier, Geheimer Medizinalrat, Professor, Berlin NW, Lessingstr. 1.
*52. „ Blank, Berlin-Charlottenburg, Kaiserdamm 6.
*53. „ Blencke, Magdeburg, Wilhelmplatz 12.
*54. „ Blumenthal, Max, Berlin C, Monbijouplatz 11.
*55. „ Böcker, Berlin W, Schöneberger Ufer 15.
56. „ Bögel, Geh. San.-Rat, Hannover, Weinstr. 3.
57. „ Böger, Gustav, Osnabrück, Collegienwall 126.
*58. „ Böhm, Max, Berlin SW, Königgrätzer Straße 42.
*59. „ Boese, Berlin-Wilmersdorf, Uhlandstr. 138/139.
*60. „ Boeters, Geh. Sanitätsrat und dirig. Arzt, Görlitz.
61. „ Boltz, R., Wandsbek.
62. „ Borchardt, Professor und dirig. Arzt, Berlin W, Dörnbergstr. 6.
*63. „ Bourwieg, Sanitätsrat, Berlin N, Oranienburger Straße 67.
64. „ Braatz, Egbert, Professor, Königsberg i. Pr., Burgstr. 6.
65. „ v. Bradách, Emil, Budapest VIII, Ullöiut 22 (Ungarn).
*66. „ Brandes, Priv.-Doz.. Kiel, Hospitalstr. 40.
67. „ Breitung, Professor, Plauen i. Vogtl.
68. „ Brennsohn, J., Riga, Mühlenstr. 64 (Rußland).
69. „ Brodnitz, Siegfried, Frankfurt a. M., Savignystr. 55.
*70. „ Brüning, Professor, Gießen, Friedrichstr. 11.
71. „ Buchbinder, Leipzig, Weststr. 11.
72. „ Buchholz, V. K., Oberarzt, Boston, 139 Beakowstr. (U.S.A.).
*73. „ Bülow-Hansen, Christiania (Norwegen).
74. „ v. Büngner, R., Mainz, Kaiserstr. 15.
*75. „ Bull, P., Professor, Christiania (Norwegen).
76. „ Bum, Anton, Privatdozent, Wien I, Deutschmeisterplatz 2.
77. „ Cahen, Fritz, San.-Rat, Köln, Bismarckstr. 5.
*78. „ Cahen, G., Mannheim.
*79. „ van Calcar, J. W., Groningen (Holland).
*80. „ Calvé, Jacques, Berck-Plage (Frankreich).
*81. „ Caro, Leo, Hannover.
*82. „ Carvallo, Constantin J., Lima, Calle de Filipinas 579 (Peru).
*83. „ Castells, Herminio, Barcelona, Paseo de Gracia 89 (Spanien).
84. „ Ceci, A., Professor, Pisa (Italien).
*85. „ v. Chamisso, Adalbert, Stargard i. P.
*86. „ Chlumsky, V., Professor, Krakau, Rynek Klep. 12 (Galizien).
87. „ Chrysospathes, Dozent, Athen, Rue Themistocle 1 (Griechenland).
*88. „ Cohn, Max, leit. Arzt am städt. Krankenhaus Moabit, Berlin NW, Klopstockstr. 39.
*89. „ Cohn, Maximilian, dirig. Spitalarzt, Lodz, Dzielna 28 (Rußland).
*90. „ Colley, Insterburg.
91. „ Correa, Alvares, Amsterdam, Sarphatistraat 36 (Holland).
*92. „ Cramer, Karl, Professor u. dirig. Arzt in Köln a. Rh., Kardinalstr. 2.
93. „ Croce, O., Essen a. d. Ruhr.
94. „ Deetz, dirig. Arzt in Arolsen.
95. „ Defranceschi, Peter, Görz (Oesterreich).
96. „ Delkeskamp, Landsberg a. d. W., Bismarckstr. 17.

Digitized by Google

*97. Dr. Delorme, Halle a. S., Hedwigstr.
98. „ v. Dembowski, Taddeus, Wilna, Terentsk 9 (Rußland).
99. „ Depner, Wilh., Kronstadt, Siebenbürgen.
*100. „ Derjabin, Leonid, Saratow, Wolskajastr. 51 (Rußland).
*101. „ Deschmann, Rudolf, Wien VIII, Skodagasse 8.
*102. „ Deutschländer, Hamburg, Lindenplatz 31/33.
103. „ Dollinger, B., Budapest VIII, Maria utca 34 (Ungarn).
*104. „ Dollinger, Jul., Hofrat, Prof., Budapest VII, Rákóczystr. 52 (Ungarn).
*105. „ Dreesmann, Professor, Köln, Elisenstr. 8.
*106. „ Ebbinghaus, dirig. Arzt, Altena i. W.
107. „ Eckstein, Gustav, Prag, Graben 27 (Böhmen).
*108. „ Eckstein, Hugo, Berlin W, Potsdamer Straße 121 k.
109. „ Egloff, Wilhelm, Berlin SW., Hasenheide 70.
110. „ Ehebald, Rich., Halle a. S., Steinstr. 24.
111. „ Ehrich, Ernst, Professor, Rostock, St.-Georg-Straße 100.
*112. „ Ehringhaus, Otto, Berlin O, Romintener Straße 1.
113. „ Eickenbusch, Hamm i. W.
114. „ Eigenbrodt, Professor, Darmstadt, Ohligstr. 33.
115. „ Ekehorn, Gustaf, Professor, dirig. Arzt, Upsala (Schweden).
*116. „ Engel, Hermann, Berlin-Friedenau, Brunhildstr. 8.
117. „ Engelmann, Guido, Wien I, Rathausstr. 7.
118. „ Freiherr v. Eiselsberg, Regierungsrat, Professor in Wien I.
119. „ Epstein, Krakau, k. k. chir. Klinik (Galizien).
120. „ Erasmus, Geh. Sanitätsrat, Krefeld.
*121. „ Erlacher, Philipp, Graz, Mozartgasse 14 (Steiermark).
*122. „ Evler, Stabsarzt a. D., Berlin-Friedenau, Stubenrauchstr. 17.
*123. „ Ewald, Paul, Hamburg, Schäferkampallee 27.
124. „ Fauconnet, Genf, 2 Rue de Oves (Schweiz).
*125. „ Feinen, Joseph, Remscheid.
*126. „ Fertig, Hanau.
*127. „ Fibich, Richard, k. k. Bergarzt, Birkenberg (Oesterreich).
*128. „ Finck, Julius, Charkow, Wossnesenskaja 12 (Rußland).
*129. „ Fischer, August, Medizinalrat, Darmstadt, Grafenstr. 5.
*130. „ Flörcken, Paderborn.
131. „ Foerster, Otfried, Professor, Breslau, Tiergartenstr. 26.
*132. „ Fopp, Berlin W, Steglitzer Straße 10.
*133. „ Fränkel, James, Privatdozent, Berlin N, Ziegelstr. 5—9.
134. „ Frangenheim, Professor und Direktor in Köln.
*135. „ Frank, Jakob, Krankenhausarzt, Fürth i. B.
136. „ Frank, N. H., Zwolle (Holland).
137. „ Franke, Felix, Professor, Braunschweig, Bismarckstr. 4.
138. „ Friedenthal, Paul G., Breslau, Tiergartenstr. 22.
139. „ Friedrich, Geh. Medizinalrat, Professor, Königsberg i. Pr.
*140. „ Friedrichs, Hannover, Sedanstr. 60.
141. „ v. Frisch, Otto, Dozent, Wien, Josefstädter Straße 17.
142. „ Froelich, Professor, Nancy, 22 Rue de Bégonias (Frankreich).
*143. „ Frumin, J., Kiew, Jolotoworotskaja 6 (Rußland).
144. „ Galeazzi, Professor, Direktor, Milano, Via Domodossola 9 (Italien).
145. „ Garrè, Geh. Medizinalrat, Professor, Bonn, Koblenzer Straße 90.
*146. „ Gau, Lothar, dirig. Arzt, Volmarstein b. Hagen i. Westf.
147. „ Gaudier, E., Professor, Lille, Rue Nationale 175 (Frankreich).
*148. „ Gaugele, Karl, Zwickau i. S.

Digitized by Google

149. Dr. Gebhard, Schwerin i. M.
150. „ Geleischwili, Ekaterinodar, städt. Krankenhaus (Rußland).
151. „ Gergö, Emmerich, Budapest VIII, Ulloi ut 78 (Ungarn).
152. „ Gerson, Karl, Schlachtensee bei Berlin, Rolandstr. 2.
153. „ Gersuny, Rob., Wien, Bennogasse 27.
154. „ Gerulanos, Professor, Direktor in Athen, Skufarti 14 (Griechenland).
155. „ Geßner, Adolf, Memel, Töpferstr. 22.
156. „ Ghiulamila, Bukarest, Str. Ilfar 6 (Rumänien).
157. „ Gillavry, Mac, Amsterdam (Holland).
*158. „ Glaeßner, Paul, Berlin W, Bleibtreustr. 31.
159. „ Goebel, dirig. Arzt, Ruhrort.
160. „ Göbell, Rudolf, Professor, Kiel, Düvelsbeker Weg 19.
161. „ Goepel, Robert, Sanitätsrat, Leipzig, Funkenburgstr. 3.
*162. „ Gohl, J. G., Amsterdam, Vondelstraat 53 (Holland).
*163. „ Goldmann, Spitalarzt, Lodz (Rußland).
*164. „ Gottstein, Reichenberg i. Böhmen, Bräuhofgasse 5a.
165. „ Gourdon, Professor, Bordeaux (Frankreich).
*166. „ Gräßner, Oberstabsarzt und Professor, Köln.
167. „ Graetzer, Görlitz, Demiansplatz 34/35.
168. „ Graf, Paul, Neumünster (Schleswig-Holstein).
169. „ Grashey, Privatdozent, München, Nußbaumstr. 30.
170. „ Greiffenhagen, W., Reval (Rußland).
171. „ Grosser, Kurt, leit. Arzt, Liegnitz, Dowestr. 10.
172. „ Gründgens, Aachen, Wilhelmstr. 88.
173. „ Grüneberg, Altona, Gr. Bergstr. 129.
*174. „ Gümbel, Theodor, Bernau (Mark).
175. „ Gunkel, Paul, Fulda.
176. „ Guradze, Wiesbaden, Mainzer Straße 3.
177. „ Gutmann, E., Koburg, Mohrenstr. 32.
178. „ Gutsch, L., Medizinalrat und dirig. Arzt in Karlsruhe, Kaiserstraße 182.
179. „ Haas, Alfred, München, Richard-Wagner-Straße 19.
*180. „ Haberern, Jonathan Paul, Hofrat, Privatdozent, Budapest, Maria-Valeria-utca 5 (Ungarn).
*181. „ Habs, Professor, dirig. Arzt, Magdeburg.
182. „ Haeberlin, Carl, dirig. Arzt, Nauheim, städt. Krankenhaus.
183. „ Haenel, Friedrich, Hofrat und Oberarzt in Dresden-N., Oberer Kreuzweg 4.
184. „ Härtel, Fritz, Berlin-Charlottenburg, Giesebrechtstr. 4.
*185. „ Härting, Fritz, Leipzig, Johannisgasse 8.
186. „ Hagemann, Richard, Marburg a. d. L.
187. „ Haglund, Professor, Stockholm, Sturegatan 62 (Schweden).
188. „ Hahn, Joh., Mainz.
189. „ Hammer, Oberstabsarzt, Karlsruhe i. B., Sophienstr. 15.
190. „ Hartmann, R., Sanitätsrat, dirig. Arzt, Königshütte (Ob.-Schl.).
191. „ Haß, Julius, Wien VIII, Alser Straße 19.
192. „ Haßlauer, Ludwig, Frankfurt a. M., Mainzer Landstr. 51.
193. „ Haudek, Wien I, Tuchlauben 6.
*194. „ Haver, Oberarzt, Hagen i. W., Allg. Krankenhaus.
*195. „ Heidemann, dirig. Arzt, Eberswalde.
196. „ Heidenhain, L., Professor, Worms.
197. „ Heile, Wiesbaden, Mainzer Straße 26.

Digitized by Google

*198. Dr. Heinecke, H., Professor, Direktor der chir. Poliklinik, Leipzig, König-Johann-Straße 19.
*199. „ Helbing, Professor, Berlin W, Schlüterstr. 40.
200. „ Helferich, Geheimer Medizinalrat, Professor, Eisenach.
201. „ Helling, Edwin, Hudiksvall (Schweden).
*202. „ Hemptenmacher, Stettin, Friedrich-Karl-Straße 34.
203. „ Henle, A., Professor, Dortmund, Beuerhausstr. 19.
*204. „ Hepner, Eberhard, Danzig, Hansaplatz 8.
205. „ Herbst, Hildesheim, Almsstr. 30.
206. „ v. Herczel, Professor, Budapest VII (Ungarn).
207. „ Herrmann, Generaloberarzt a. D., Berlin W, Landshuter Straße 36.
*208. „ Hertzelt, Berlin N, Ziegelstr. 18/19.
L209. „ Herz, Max, Sydney, Wyoming, 175 Macquarie Street (Australien).
L210. „ Herzstein, Morian, San Francisco, 1404 Sutter Str., Kalifornien (U.S.A.).
*211. „ Heubach, Oberarzt, Graudenz, Borgenstr. 14.
*212. „ Hiller, Artur, Königsberg i. Pr., Bergplatz 18.
*213. „ Hinterstoisser, Hermann, Primararzt, Teschen (Oest.-Schlesien).
*214. „ Hirsch, Karl, Berlin W, Kurfürstendamm 181.
215. „ Hirtz, Essen (Ruhr), Dreilindenstr. 41.
216. „ v. d. Hoeven, J., Eefde bei Zutphen (Holland).
*217. „ Hofmann, Walter, Leipzig, Nürnberger Straße 35.
218. „ Hoffmann, Heilbronn, Oststr. 24.
219. „ Hoffmann, Egon, Professor, Greifswald.
220. „ Hoffmann, Hermann, Schweidnitz, Feldstr. 10.
*221. „ Hohmann, Oberarzt, München, Karlstr. 16.
*222. „ Holfelder, San.-Rat, Wernigerode.
*223. „ Holmdahl, Carl, Malmö (Schweden).
224. „ Holzwarth, Eugen, Budapest VIII, Ullöiut Nr. 78.
225. „ Hornborg, A. F., Helsingfors (Finnland).
226. „ Horvath, Michael, Dozent, Budapest VIII, Barosgasse 28 (Ungarn).
227. „ Hübscher, Dozent, Basel, St. Johann 88 (Schweiz).
228. „ Hufschmid, dirig. Arzt, Gleiwitz (Oberschlesien).
*229. „ Huitfeld, Hans, L. C., Kristiania (Norwegen).
230. „ Jäckh, Alexander, Kassel.
*231. „ Jacobsohn, Eugen, Berlin-Charlottenburg, Bismarckstr. 81.
*232. „ Jansen, Murk, Leiden, Breeshaad 115 (Holland).
233. „ Jasinski, Lodz (Rußland).
234. „ Immelmann, Berlin W, Lützowstr. 72.
235. „ Joseph, Jacques, Berlin W, Tiergartenstr. 2a.
*236. „ Jungengel, Hofrat und Oberarzt, Bamberg.
237. „ Kader, Professor, Krakau, chir. Univ.-Klinik (Galizien).
*238. „ Kahleyß, Dessau.
239. „ Kaïsin, Albert, Floreffe (Belgien).
240. „ Kara-Michailoff, Iwan, Sofia, Krakva 5 (Bulgarien).
241. „ Karch, Max, Aachen.
*242. „ Kardamatis, Athen, zurzeit Berlin-Charlottenburg, Kantstr. 24.
243. „ Katholicky, Obermedizinalrat, dir. Arzt, Brünn (Mähren).
*244. „ Kausch, Professor und Oberarzt, Berlin-Schöneberg, Freiherr-von-Stein-Straße 2.
*245. „ Keckeis, Heribert, Primarius, Eibenschitz (Böhmen).
246. „ Kiewe, Leo, Königsberg i. Pr., Steindamm 59/60.

Digitized by Google

*247. Dr. Kirsch, Magdeburg, Breiteweg 169.
*248. „ Kirschner, Martin, Privatdozent, Königsberg i. Pr.
*249. Fräulein Dr. v. Kittlitz, J., Bad Elster i. S.
250. Dr. Klapp, Professor, Berlin NW, Siegmundshof 10.
*251. „ Klar, Max, München, Luisenstr. 49.
252. „ Kleinknecht, Prof., Chefarzt des Bürgerhosp. in Mülhausen i. E.
L253. „ Klostermann, Gelsenkirchen.
*254. „ Knierim, Hermann, Sanitätsrat, Kassel, Wilhelmstr. 5.
255. „ Koch, Karl, Hofrat, Nürnberg, Lorenzenpl. 19.
*256. „ Koehler, Paul, Sanitätsrat, Bad Elster.
257. „ Köhler, Alban, Wiesbaden, Thelemannstr. 1.
258. „ Kofman, Salomon, Odessa, Maly per 8 (Rußland).
*259. „ Kohlmeyer, Oberarzt, Breslau VII, Höfchenstr. 29.
*260. „ Kolb, Sanitätsrat, Darmstadt.
*261. „ Kolb, Karl, Heidelberg.
262. „ Kopits, Eugen, Privatdozent, Budapest VII, Nyár-u 22 (Ungarn).
263. „ Korteweg, J., Professor, Leiden, Breestr. 19 (Holland).
*264. „ Kostlivý, Stanislaw, Priv.-Doz. und Primärarzt, Trebitsch (Mähren).
265. „ Krahn, Landsberg a. d. W.
266. „ Krause, leit. Arzt der orthop. Abt. des Paul-Gerhard-Stifts, Berlin N, Müllerstr. 57.
267. „ Krause, Walter, Breslau, Ring 59.
*268. „ Kreglinger, Sanitätsrat, Koblenz, Mainzer Straße 39a.
269. „ Krogius, Ali, Professor, Helsingfors (Rußland).
*270. „ Kronacher, Bert., Nürnberg, Frauentorgraben 61.
271. „ Krukenberg, H., Elberfeld, Nützenberger Straße 18.
272. „ Kuh, Rudolf, Prag, Herrengasse 9 (Böhmen).
*273. „ Kuehler, Kreuznach.
274. „ Kümmell, Geh. San.-Rat, Professor, dirig. Arzt in Hamburg. Am langen Zug 9.
*275. „ Künne, Bruno, Berlin S, Planufer 63.
276. „ Küttner, Herm., Geh. Med.-Rat, Professor, Breslau XVI, Birkenwäldchen 6.
*277. „ Laan, H. A., Utrecht, Schoolstr. 5 (Holland).
278. „ Lackmann, Hamburg, Kolonnaden 5.
*279. „ Lameris, H. J., Professor, Utrecht (Holland).
*280. „ Lamy, Louis, Paris, 6 Rue de la Bienfaisselle (Frankreich).
*281. „ Lance, Paris (Frankreich).
*282. „ Landwehr, H., leit. Arzt der städt. Heil- u. Krüppel-Anstalt, Köln, Hohenzollernring 18.
*283. „ Lange, B., Straßburg i. E., Poststr. 13.
*284. „ Lapinski, W., Warschau, Jerusalemallee 65 (Polen).
*285. „ Legal, Breslau.
286. „ Lehr, Stuttgart, Marienstr. 30.
287. „ Lengemann, Bremen. Am Dobben 145.
288. „ Lessing, Hamburg-Eimsbüttel, Weidenallee 2a.
289. „ Levit, Hans, Sekundärarzt in Prag (Böhmen).
290. „ Levy, S., Prof., Westerwold bei Kopenhagen, Kastanienweg 7 (Dänem.).
*291. „ Lewy, Freiburg i. Br.-Günterstal.
292. „ Lexer, Geh. Med.-Rat, Professor in Jena, Hufelandweg 1.
*293. „ v. Lichtenberg, A., Privatdozent, Straßburg i. E.
*294. „ Lilienfeld, Alfred, Leipzig, Robert-Schumann-Straße 1.

Digitized by Google

295. Dr. Lindboe, E. F., Christiania (Norwegen).
296. „ Litthauer, Berlin W, Lützowstr. 44.
297. „ Lorenz, Albert, Wien, Rathausstr. 21.
298. „ Lossen, Kurt, Frankfurt a. M., Neue Mainzer Straße 6.
299. „ Lubinus, Kiel, Niemannsweg 24.
300. „ Lucas, Hermann, Trier, Brückenstr. 24.
*301. „ Ludloff, Professor, Breslau, Maxstr. 22.
302. „ Lüning, A., Privatdozent, Zürich V, Plattenstr. 51 (Schweiz).
*303. „ Maaß, Hugo, Berlin W, Landshuter Straße 11/12.
304. „ Machol, Alfred, Professor und Oberarzt, Bonn.
305. „ Madelung, Geh. Medizinalrat, Professor, Straßburg i. Els.
306. „ Magnus, Dresden, König-Johann-Straße 17.
*307. „ Maier, Rudolf, Aussig, Schmeykalstr. 5 (Böhmen).
308. „ Mainzer, Max, Frankfurt a. M., Neckarstr. 5.
*309. „ Marquardt, A., Hagen i. W., Buscheystr. 38.
310. „ Matthias, Königsberg i. Pr., Hinter Tragheim 4.
*311. „ Mayer, E., Köln a. Rh., Friesenplatz 12.
*312. „ v. Mayersbach, R., Innsbruck (Tirol).
*313. „ v. Meer, Düren.
314. „ Meisel, Paul, Konstanz.
*315. „ Meißner, P., Aue i. Erzgeb., Bismarckstr. 7.
316. „ Mencière, Louis, Reims, 72 Rue Liberté (Frankreich).
317. „ Mendler, Alfred, Ulm a. d. D., Parkstr. 11.
*318. „ Menne, Eduard, Kreuznach.
*319. „ Meyburg, Heinr., Plauen i. V., Reichstr. 18a.
*320. „ Meyer, Leo, Brandenburgische Krüppelheilanstalt.
*321. „ Meyer, Oskar, Lübeck, Königstr. 17.
*322. „ Michaelis, Willi, Leipzig, Breitkopfstr. 24.
*323. „ Michelsohn, Julius, Hamburg, Klosterallee 4.
*324. „ Milatz, W., Rotterdam, Mauritsweg 44 (Holland).
325. „ Milner, Richard, Leipzig, Salomonstr. 18a.
*326. „ Mislowitzer, Berlin C, Alexanderstr. 9.
*327. „ Möhring, P., Kassel, Kronprinzenstr. 25.
*328. „ Möllhausen, Bad Oldesloe, Sanatorium.
*329. „ Mommsen, Friedrich, Halle a. S., Promenade 22.
330. „ Mosberg, B., Bielefeld.
*331. „ Mosenthal, Berlin W, Augsburger Straße 64.
332. „ Moser, Ernst, Zittau i. S., Reichstr. 29.
333. „ Mouchet, Albert, Paris, 124 Rue de Courcelles.
334. „ Mühsam, dirig. Arzt, Berlin NW, Altonaer Straße 3.
*335. „ Müller, Professor, Rostock i. M., Kaiser-Wilhelm-Straße 16.
336. „ Müller, Cornelius, Assistenzarzt, Schäßburg (Siebenbürgen).
*337. „ Müller, E., Professor und dirig. Arzt an der Olgaheilanstalt, Stuttgart, Kronenstr. 47.
*338. „ Müller, Georg, Sanitätsrat, Berlin, Kurfürstendamm 40.
339. „ Müller, Martin Paul, Leipzig, Zeitzer Straße 10.
*340. „ Mulzer, Memmingen.
341. „ Muskat, Gustav, Berlin W, Lützowplatz 8.
342. „ Narath, Geh. Hofrat, Professor, Heidelberg, Roonstr. 1.
*343. „ Natzler, Adolf, Mülheim (Ruhr).
*344. „ van Neck, Maurice, Brüssel, 53 Rue Henri Wafelaerts (Belgien).
345. „ Neuber, Geheimer Sanitätsrat, Kiel.

Digitized by Google

346. Dr. Neumann, Danzig, Holzmarkt 15/16.
*347. „ Neumann, Alfred, Professor und Direktor des Krankenhauses am Friedrichshain, Berlin NO, Landsberger Allee 159.
*348. „ Nyrop, Ejnar, Kopenhagen (Dänemark).
349. „ Oberth, Julius, Primärarzt, Schäßburg (Siebenbürgen).
350. „ Odelga, Paul, Wien IX/9, Garnisongasse 11.
351. „ v. Oettingen, Walter, Berlin-Wilmersdorf, Landhausstr. 3.
*352. „ Ohm, Düsseldorf, Jacobstr. 5.
353. „ Oidtmann, A., Amsterdam (Holland).
354. „ Oppenheimer, Edgar, New York, 261 Central Park West (U.S.A.).
355. „ Baron v. d. Osten-Sacken, Emil, Petersburg, Shukowskaja 27 (Rußland).
*356. „ Papendieck, Bremen, Schwachhauser Chaussee 8.
*357. „ Paradies, Berlin W, Meinekestr. 19.
358. „ Partsch, Karl, Geh. Medizinalrat, Professor, Breslau, Gartenstr. 103.
359. „ Payr, Geh. Medizinalrat, Professor, Leipzig, Mozartstr. 7.
360. „ Pels-Leusden, Professor, Greifswald, Werderstr., Ecke Moltkestr.
*361. „ Peltesohn, Siegfried, Berlin W, Rankestr. 9.
*362. „ Perlis, Ignaz, Spitalarzt, Lodz (Rußland).
363. „ Perman, Stockholm (Schweden).
364. „ Perthes, Professor, Tübingen.
365. „ Petersen, Hermann, Professor, Duisburg, Heuserstr. 16.
366. „ Pilling, Sanitätsrat, Aue i. Erzgeb.
*367. „ Pimentel, M. Henriques, Amsterdam, Weesperzyde 12 (Holland).
*368. „ Plagemann, Stettin, Moltkestr. 11.
*369. „ Pomorski, dirig. Arzt des St.-Joseph-Kinderkrankenhauses, Posen.
*370. „ Port, Konrad, Nürnberg, Laufer Torgraben 9.
*371. „ Pradervant, Sekundärarzt, Charkow (Südrußland).
*372. „ Preiser, Hamburg, Kolonnaden 5.
373. „ Pürckhauer, München, Hedwigstr. 9.
*374. „ Putti, Vittorio, Professor, Bologna, Instituto Rizzoli (Italien).
*375. „ Quadflieg, dirig. Arzt, Bardenberg bei Aachen.
376. „ Radike, Berlin W, Rankestr. 31/32.
377. „ Ranzi, Egon, Wien IX, Marianengasse 2.
*378. „ Rebentisch, Direktor, Offenbach a. M.
*379. „ Rechenberg, O. E., Hagen i. W.
380. „ Rehn, Geh. San.-Rat, Professor und dirig. Arzt in Frankfurt a. M.
381. „ Reichel, Hofrat, Professor, Direktor des Stadtkrankenhauses, Chemnitz, Am Rosenplatz 3.
382. „ Reiner, Privatdozent, Wien 9/3, Frankgasse 1. †
*383. „ Reiner, Hans, Berlin-Wilmersdorf, Wilhelmsaue 131.
384. „ Reinhardt, Johann Karl, Sternberg i. Mähren.
385. „ Reinke, Rathenow.
386. „ Reklewski, Witold, Warschau, Jevozolinenstr. 65 (Polen).
387. „ Renssen, W., Arnheim (Holland).
388. „ Riedinger, Ferd., Hofrat, Professor und Generalarzt à la suite in Würzburg, Ludwigstr. 13.
*389. „ Riedinger, J., Professor, Würzburg, Erthalerstr. 3.
390. „ Ritschl, Professor, Freiburg i. B.
391. „ Ritter, Professor und dirig. Arzt, Posen, Buddestr. 13.
392. „ Römert, Berlin SW, Großbeerenstr. 28c. d.
*393. „ Röpke, Professor, Barmen, Bleicherstr. 24.

Digitized by Google

394. Dr. Rohardt, Berlin-Pankow.
*395. „ Roloff, Ferd., Nordhausen.
396. „ Rosenberger, Professor, Würzburg.
397. „ Roskoschny, Friedr., Wien VII, Burggasse 30.
398. „ Roth, Lübeck, Musterbahn.
*399. „ Rott, Georg, Halberstadt, Magdeburger Straße 50.
400. „ Ruppin, Karl, Bromberg.
401. „ Rychlik, Prag, Allgem. Krankenhaus (Böhmen).
*402. „ Freiherr v. Saar, Günter, Dozent, Innsbruck (Steiermark).
403. „ Salzer, Hans, Wien VI, Gumpendorfer Straße 8.
*404. „ Samter, Professor u. dirig. Arzt zu Königsberg i. Pr., Weißgerberstr. 2.
405. „ Sapieschko, Professor, Odessa, Konnajb 8 (Rußland).
406. „ Sarfels, Karl, Riga, Schulenstr. 32 (Rußland).
407. „ Sattler, Bremen.
*408. „ Sauer, Wittenberge, Bez. Potsdam, Hohenzollernstr. 10a.
409. „ Saxl, Alfred, Wien VI, Mariahilfer Straße 89a.
*410. „ Scharff, Alexander, Flensburg, Friedrichstr. 30.
*411. „ Schasse, Walter, Berlin SW, Am Urban 10/11.
412. „ Schede, München, Ruprechtstr. 7.
*413. „ Schenk, Alexis, St. Petersburg, Sapernigasse 16 (Rußland).
414. „ Scheu, Erich, Königsberg i. Pr., Nachtigallensteig 25.
415. „ Schindler, Rob., Constantinograd, Gouv. Poltawa (Rußland).
416. „ Schlee, Braunschweig, Kaiser-Wilhelm-Straße 85.
*417. „ Schlichthorst, Norderney.
418. „ Schmidt, Ernst, St. Johann a. S., Kaiserstr. 23.
*419. „ Schmidt, Fritz, Dresden, Holbeinstr. 20.
*420. „ Schmidt, Karl, Kottbus, Berliner Platz 5.
421. „ Schömann, Neustettin.
422. „ Schön, Rybnik (Schlesien).
423. „ Scholder, Lausanne (Schweiz).
424. „ Schütz, Sanitätsrat und Professor, Berlin W, Nollendorfplatz 1.
425. „ Schulte am Esch, O., Dortmund, Königswall 20.
426. „ Schultze, Ferd., Professor, dirig. Arzt in Duisburg.
*427. „ Schulze-Berge, A., San.-Rat, Oberhausen (Rhld).
428. „ Schulz, O. E., Wien IX 2, Währinger Straße 67.
*429. „ Schwertzel, Altona a. E., Schillerstr. 15.
430. „ Selberg, Berlin W, Lützowstr. 43.
431. „ Semeleder, Oskar, Wien V, Franzensgasse 24.
432. „ v. Sengbusch, R., Riga, Alexanderstr. 51 (Rußland).
*433. „ Settegast, Geh. San.-Rat, Berlin SW, Alexandrinenstr. 118.
434. „ Silberstein, Adolf, Berlin-Charlottenburg, Hardenbergstr. 12.
*435. „ da Silva Santos, L. A., Rio de Janeiro, Rua Benjamim Constant n. 30 (Brasilien).
436. „ Sippel, Fritz, Stuttgart, Forststr. 14.
437. „ Slajmer, Edo, Regierungsrat, Primärarzt, Laibach (Krain).
438. „ v. Spisic, Bosidav, Agram (Zagreb).
*439. „ Springer, Privatdozent, Prag, Bredauer Gasse 6 (Böhmen).
*440. „ Stabel, H., dirig. Arzt, Berlin W, Schöneberger Ufer 14.
441. „ Staffel, F., Sanitätsrat, Wiesbaden.
442. „ Stanĕk, Georg, Prag II, Zeberaz 14 (Böhmen).
443. „ Steffelaar, Direktor des Zander-Instituts, Haarlem, Kleine Hontweg 15 (Holland).

Digitized by Google

444. Dr. Stein, Gustav, Hamburg, Kolonnaden 5.
*445. „ Stein, Wiesbaden, Rheinstr. 7.
*446. „ Steinauer, Alfred, Berlin-Charlottenburg, Schlüterstr. 29.
447. „ Steiner, Theodor, Recklinghausen, Knappschafts-Krankenhaus.
448. „ Steinmann, Fritz, Privatdozent, Bern, Kischengraben 5 (Schweiz).
*449. „ Stettiner, Hugo, Berlin W, Motzstr. 21.
*450. „ Stich, Professor, Direktor d. chir. Univ.-Klinik, Göttingen, Wendenchaussee 14.
451. „ Stieda, Professor zu Königsberg i. Pr., Weisgerberstr. 6/7.
*452. „ Stölzner, Oberstabsarzt, Dresden, Weintraubenstr. 8.
*453. „ Stoffel, Adolf, Mannheim.
*454. Frau Dr. Stoffel, Mannheim.
455. Dr. Storp, Johannes, Danzig.
456. „ Straeter, August, Aachen, Boxgraben 56.
*457. „ Streißler, Eduard, Privatdozent, Graz, Allgem. Krankenhaus (Steiermark).
458. „ Stumme, Leipzig, Elsterstr. 33.
*459. „ Stuth, Heinrich, Halle a. S., Luisenstr. 14.
460. „ Sudeck, Hamburg 36, Rontenag 5.
*461. „ Taendler, Jakob, Berlin-Charlottenburg, Lietzenburger Straße 14.
462. „ Tashiro, J., Professor in Tokio (Japan).
463. „ Tausch, Franz, München, Kaulbachstr. 9a.
464. „ Tengvall, Wexio (Schweden).
465. „ Thon, J., Bremerhaven, Bürgermeister-Smidt-Straße 82.
466. „ Tietze, Professor, Breslau, Schweidnitzer Stadtgraben 23.
467. „ Tilanus, Professor, Amsterdam, Heerengracht 460 (Holland).
468. „ Till, B., Prag II, Podskalstr. 1995/II (Böhmen).
469. „ Tilmann, Geh. Medizinalrat, Professor, Köln.
*470. „ Timmer, Amsterdam, Sarphalitstraat 56 (Holland).
*471. „ Treplin, Sahlenburg b. Cuxhaven.
*472. „ Trethowan, London, Guy's Hospital (England).
473. „ Tubby, Alfred Herbert, London W 68, Harley Street (England).
*474. „ Turner, Heinrich, Professor u. Direktor der orthop.-chir. Klinik der Militär-Med. Akademie, St. Petersburg (Rußland).
475. „ Unger, Paul, Leipzig, Albertstr. 34.
476. „ Freiherr v. Vietinghoff-Scheel, Ed., Reval (Estland), Breitstr. 48.
477. „ Vogel, Artur, Oberarzt, Omsk (Sibirien).
*478. „ Vogel, Professor, Dortmund, Olpe 34, Ecke Ostwall.
*479. „ Völker, Berlin-Wilmersdorf, Motzstr. 43.
*480. „ Vulpius, Professor, Heidelberg, Luisenstr. 1—3.
*481. „ Wachtel, Siegmund, Primarius, Krakau, Stroszewskigasse (Galiz.).
*482. „ Waegner, Karl, Charkow, Puschkinskaia 72, Rußland.
*483. „ Wagner, Karl, Teplitz-Schönau (Böhmen).
*484. „ Wahl, K., München, Mathildenstr. 10.
*485. „ Waldenström, Henning, Stockholm, O. Kommendöregslan 3 (Schweden).
*486. „ Walkoff, Prosektor, Berlin-Lichterfelde, Dürerstr. 26.
*487. „ Weber, Heinrich, München, Königinstr. 43.
*488. „ Weigert, Stettin, Elisabethstr. 21.
*489. „ Weiß, August, leit. Arzt, Düsseldorf, Haroldstr. 21.
490. „ Wennerström, Gustaf, dirig. Arzt, Söderhamn (Schweden).
*491. „ Werndorff, Robert, Wien, Alser Straße 63.

Digitized by Google

*492. Dr. Westhoff, August, Münster i. W., Windthorststr. 7.
*493. „ Wette, Fritz, Köln a. Rh., Weidenbachstr. 34.
*494. „ Wichmann, Georg, Greiz i. V., Idastr. 7.
*495. „ Widder, Bertalan, Budapest, Rakoci-ut 10 (Ungarn).
*496. „ Wierzejewski, J., Direktor u. leit. Arzt der orthop. Anstalt, Posen.
497. „ Wiesinger, Oberarzt, Hamburg 24, Graumannsweg 19.
498. „ Wilke, Ernst, Stuttgart, Eugenstr. 4.
499. „ Winckler, Viktor, Primärarzt, Breslau II, Gartenstr. 36.
*500. „ Winkler, Mülheim (Ruhr).
501. „ Winternitz, Arnold M., Dozent, Oberarzt, Budapest VIII, Josefgasse 12 (Ungarn).
502. „ Wittek, Privatdozent, Graz, Merangasse 26 (Steiermark).
503. „ Witzel, Geh. Medizinalrat, Professor, Düsseldorf.
504. „ Woerner, dirig. Arzt in Schwäb.-Gmünd.
*505. „ Wohlauer, Berlin-Charlottenburg, Berliner Straße 139/140.
506. „ Wohrizek, Theodor, Prag, Wassergasse 31 (Böhmen).
*507. „ Wolff, Alfred, Berlin-Neukölln, Berliner Straße 61.
508. „ Wolffenstein, E., Berlin W, Wichmannstr. 10.
509. „ Wollenberg, Privatdozent, Berlin W, Rankestr. 31/32.
*510. „ Wullstein, Professor, Chefarzt am Krankenhaus Bergmannsheil, Bochum.
511. „ Zaayer, J. H., Leiden (Holland).
*512. „ Zahradnicky, Franz, Primärarzt, Deutschbrod (Böhmen).
*513. „ Zander, Paul, Berlin-Frohnau.
*514. „ Zander, Paul, Bromberg.
515. „ Zeller, Oskar, Prof., Berlin-Wilmersdorf, Hohenzollerndamm 192.
516. „ Ziegner, leit. Arzt des städt. Krankenhauses in Küstrin.
*517. „ Zillikens, Joh., Cleve.
518. „ Zinsser, H., San.-Rat, Gießen, Goethestr. 10.
519. „ Zipser, Wien IV, Hechtengasse 1.
*520. „ Zuelzer, Potsdam, Spandauer Straße 5.

Digitized by Google

Satzungen

der

Deutschen orthopädischen Gesellschaft.

§ 1. Der im September 1901 gegründete und am 5. Juni 1907 gerichtlich eingetragene Verein führt den Namen:

„Deutsche orthopädische Gesellschaft."

Er hat seinen Sitz in Berlin im Bezirk des Amtsgerichts Mitte.

Der Zweck des Vereins ist die Förderung der orthopädischen Wissenschaft.

Zur Erreichung dieses Zweckes veranstaltet der Verein alljährlich einen Kongreß. Ort, Zeit und Dauer des Kongresses bestimmt der Vorstand.

Mitglieder der Gesellschaft.

§ 2. Der Verein besteht aus Mitgliedern, Ehrenmitgliedern und korrespondierenden Mitgliedern.

§ 3. Mitglied des Vereins kann jeder Arzt werden, der Interesse für die orthopädische Wissenschaft hat. Zur Aufnahme als Mitglied ist es erforderlich, von 3 Mitgliedern der Gesellschaft schriftlich vorgeschlagen zu werden. Ueber die Aufnahme entscheidet der Vorstand.

§ 4. Jedes Mitglied zahlt bei der Aufnahme ein Eintrittsgeld von 10 M. und einen Jahresbeitrag von 20 M. Die Zahlung hat in der ersten Hälfte des Jahres zu geschehen.

Das Geschäftsjahr ist das Kalenderjahr.

Durch einmalige Zahlung von 300 M. wird die lebenslängliche Mitgliedschaft erworben; neu eintretende Mitglieder zahlen außerdem die Aufnahmegebühr.

§ 5. Ein Mitglied, welches trotz zweimaliger schriftlicher Mahnung durch den Kassenführer mit seiner Beitragszahlung länger als 1 Jahr im Rückstande bleibt, gilt als ausgeschieden.

Der Wiedereintritt kann ohne weiteres erfolgen, sobald das Eintrittsgeld von neuem und die rückständigen Beiträge nachgezahlt worden sind.

§ 6. Ein Mitglied, welches zum Verlust der bürgerlichen Ehrenrechte oder des ärztlichen Wahlrechtes rechtskräftig verurteilt worden ist, verliert ohne weiteres die Mitgliedschaft.

Nach Wiedererlangung der Ehrenrechte bzw. des Wahlrechtes ist der Wiedereintritt nur gestattet nach Erfüllung der Aufnahmebedingungen in § 3.

§ 7. Zu Ehrenmitgliedern können Aerzte und Gelehrte ernannt werden, welche die orthopädische Wissenschaft in hervorragender Weise gefördert haben.

Digitized by Google

Die Ernennung erfolgt auf einstimmigen Antrag des Vorstandes in der Hauptversammlung durch Zettelwahl oder durch widerspruchslose Zustimmung.

Bei der Zettelwahl bedarf es einer Mehrheit von zwei Dritteln der abgegebenen Stimmen.

Die Ehrenmitglieder haben die Rechte der Mitglieder ohne deren Pflichten.

In gleicher Weise können Gelehrte des Auslandes zu korrespondierenden Mitgliedern ernannt werden, ohne daß für sie irgendeine Verpflichtung entsteht.

§ 8. Der freiwillige Austritt eines Mitgliedes erfolgt durch schriftliche Anzeige an den Schriftführer des Vereins.

Vorstand, Ausschuß und Hauptversammlung.

§ 9. Die Organe des Vereins sind der Vorstand, der Ausschuß und die Hauptversammlung.

§ 10. Der Ausschuß der Gesellschaft besteht aus:

1. dem Vorsitzenden,
2. dem stellvertretenden Vorsitzenden,
3. dem Schriftführer,
4. dem stellvertretenden Schriftführer,
5. dem Kassenführer,
6. sämtlichen früheren Vorsitzenden,
7. drei Beisitzern.

§ 11. Die Wahl der Ausschußmitglieder erfolgt in der Hauptversammlung nach Maßgabe folgender Bestimmungen:

I. Die Wahl des Vorsitzenden erfolgt alljährlich in der Hauptversammlung für die Dauer des nächstfolgenden Geschäftsjahres durch Zettelwahl. Absolute Stimmenmehrheit entscheidet. Wird diese im ersten Wahlgange nicht erzielt, so erfolgt eine Stichwahl zwischen den beiden Mitgliedern, welche die meisten Stimmen erhalten haben.

Bei Stimmengleichheit entscheidet das durch den Vorsitzenden zu ziehende Los.

Stellvertretender Vorsitzender ist stets der Vorsitzende des voraufgegangenen Geschäftsjahres.

II. Die Wahl des stellvertretenden Schriftführers und der 3 Beisitzer erfolgt alljährlich in der Hauptversammlung für die Dauer des nächstfolgenden Geschäftsjahres durch Zuruf und nur bei Widerspruch durch Zettelwahl mit einfacher Stimmenmehrheit.

Bei Stimmengleichheit entscheidet das durch den Vorsitzenden zu ziehende Los.

III. Die Wahl des Schriftführers und des Kassenführers findet in gleicher Weise wie in II, jedoch auf 3 Jahre statt.

§ 12. Der Ausschuß regelt seine innere Tätigkeit selbst.

§ 13. Der Ausschuß vertritt den Verein gerichtlich und außergerichtlich. Er leitet die gesamten Angelegenheiten der Gesellschaft, insoweit dieselben nicht ausdrücklich dem Vorsitzenden oder der Hauptversammlung zugewiesen sind.

Der Vorstand im Sinne des Gesetzes ist der Vorsitzende.

§ 14. Die Einladungen zu einer Ausschußsitzung erfolgen schriftlich

Digitized by Google

durch den Vorsitzenden bzw. in seinem Auftrage oder mündlich bei Gelegenheit einer Sitzung.

Der Ausschuß ist beschlußfähig, wenn mindestens 5 Mitglieder, darunter der Vorsitzende oder sein Stellvertreter, anwesend sind.

Schriftliche Abstimmung ist nur in dringlichen Fällen gestattet, wenn eine mündliche Beschlußfassung des Ausschusses nicht möglich ist; in solchen Fällen sind stets sämtliche Ausschußmitglieder um schriftliche Abgabe ihrer Stimme zu ersuchen.

Bei Abstimmung entscheidet Stimmenmehrheit. Bei Stimmengleichheit entscheidet die Stimme des Vorsitzenden bzw. seines Stellvertreters.

§ 15. Der Vorsitzende oder im Falle seiner Behinderung der stellvertretende Vorsitzende führt in allen Sitzungen des Ausschusses und der Hauptversammlung den Vorsitz.

§ 16. Scheidet ein Mitglied des Ausschusses im Laufe seiner Amtszeit aus irgendeinem Grunde aus, so kann sich der Ausschuß bis zur nächsten Hauptversammlung durch Zuwahl ergänzen.

§ 17. Der Ausschuß hat alljährlich der Hauptversammlung einen Geschäftsbericht über das abgelaufene Geschäftsjahr zu erstatten und die Verwaltungsabrechnung vorzulegen.

Der Vorsitzende beruft 2 Mitglieder zur Prüfung. Die Hauptversammlung nimmt den Prüfungsbericht entgegen und erteilt dem Ausschuß Entlastung.

§ 18. Die Hauptversammlung findet alljährlich während des Kongresses statt. Die Einladungen hierzu erfolgen mindestens 4 Wochen vorher schriftlich unter Angabe der Tagesordnung.

Etwaige Beschlüsse, die in der Hauptversammlung gefaßt werden, sind in das Protokollbuch einzutragen und vom Vorsitzenden und Schriftführer oder deren Stellvertreter zu unterzeichnen.

§ 19. Abänderungen der Satzungen können der Hauptversammlung nur dann zur Beschlußfassung vorgelegt werden, wenn sie auf der Tagesordnung stehen.

Auflösung des Vereins.

§ 20. Ein Antrag auf Auflösung des Vereins wird der Tagesordnung nur eingefügt, wenn er von sämtlichen Ausschußmitgliedern oder von mindestens der Hälfte der Mitglieder überhaupt unterzeichnet ist. Zur Beschlußfassung über diesen Antrag ist die nächste ordentliche Hauptversammlung zuständig, wenn dieselbe von mindestens zwei Dritteln der Mitglieder besucht ist.

Im Falle der Beschlußunfähigkeit muß der Ausschuß innerhalb 6 Wochen eine außerordentliche Hauptversammlung ordnungsmäßig unter Angabe der Tagesordnung einberufen, die dann unabhängig von der Zahl der erschienenen Mitglieder beschließt.

Ein Beschluß, die Gesellschaft aufzulösen, kann in beiden Hauptversammlungen nur durch eine Mehrheit von drei Vierteln der anwesenden Mitglieder gefaßt werden.

Die Hauptversammlung, welche die Auflösung der Gesellschaft beschließt, verfügt zugleich über die Ausführung der Auflösung und über die Verwendung des Vermögens der Gesellschaft.

Digitized by Google

Geschäftsordnung für den Kongreß.

§ 1. Die Einladungen zum Kongreß müssen wenigstens 2 Monate vorher erfolgen und zwar durch besondere Benachrichtigung der Mitglieder.

§ 2. Zur allgemeinen Besprechung gelangende Fragen müssen den Mitgliedern wenigstens 4 Wochen vorher bekanntgegeben werden.

§ 3. Der Vorsitzende bestimmt in der ersten Einladung zum Kongreß den Termin, bis zu welchem ihm die Themata der anzumeldenden Vorträge und Demonstrationen mit kurzer Inhaltsangabe einzureichen sind.

§ 4. Der Vorsitzende setzt die Tagesordnung fest und bestimmt die Reihenfolge der Vorträge und Demonstrationen.

In den Sitzungen gehen die Vorstellungen von Kranken den Vorträgen tunlichst voran.

§ 5. Die Vorträge dürfen bis zu 15 Minuten, die Demonstrationen bis zu 10 Minuten dauern. Der Vorsitzende hat das Recht, diese Zeit um höchstens 5 Minuten zu verlängern.

§ 6. Die Reden in der Diskussion dürfen 5 Minuten oder auf Zulassung des Vorsitzenden einige Minuten länger dauern.

§ 7. Nichtmitglieder können zur Teilnahme am Kongreß vom Ausschuß eingeladen oder auf ihr schriftliches Ersuchen an den Ausschuß als Teilnehmer zugelassen werden; letztere zahlen einen Kongreßbeitrag von 20 M. und dürfen sich nur mit vorheriger Genehmigung des Ausschusses an den Vorträgen und Diskussionen beteiligen.

Bestimmungen über die Herausgabe der Verhandlungen.

§ 1. Die auf dem Kongreß gehaltenen Vorträge und Besprechungen werden in den Verhandlungen der Gesellschaft veröffentlicht.

§ 2. Der Ausschuß beauftragt eines seiner Mitglieder mit der Herausgabe der Kongreßverhandlungen.

§ 3. Die Redner können entweder ihren Vortrag stenographieren lassen oder ihn selbst zu Protokoll geben; im letzteren Falle muß das Manuskript bis spätestens 4 Wochen nach dem Kongreß an den Herausgeber der Verhandlungen eingesandt werden, widrigenfalls das Recht auf Veröffentlichung verloren geht.

§ 4. Jedes Mitglied erhält kostenlos ein Exemplar der gedruckten Verhandlungen, welches außer den Vorträgen, Besprechungen usw. die Satzungen, die Mitgliederliste, sowie einen Bericht über die Hauptversammlung enthält.

Digitized by Google

Rednerverzeichnis.

Die Ziffern bedeuten die Seitenzahlen.

Abbott I 12. 46; II 3.
van Assen I 7.
Axhausen I 4; II 77.
Bade I 47; II 192.
Becher I 15.
Bibergeil I 17; II 81.
Biesalski I 29. 56.
Böhm II 58.
Brandes II 109.
Brüning II 282.
Calvé I 39.
Cramer II 79.
Delorme II 106.
Erlacher I 54; II 43.
Förster I 48.
Fränkel I 44.
Gocht I 6. 20.
Guradze I 62.
Henschen II 198.
Hertzel I 60.
Hinterstoißer I 47.
Hofbauer I 44.
Hohmann I 50.
Ibrahim II 130.
Jacobsohn I 16.
Jansen II 333.
Joachimsthal II 36.
Klar I 19.
Kölliker I 44; II 248.
Kofmann I 55; II 380.
Lange I 27.
Lorenz I 35. 58; II 232.
Ludloff I 19.
Maaß II 364.
Mayersbach I 72; II 372.
Ernst Müller I 71.
Georg Müller II 309.
Muskat II 385.
Peltesohn I 54; II 113.
Perthes I 14.
Plagemann I 58.
Poncet II 120.
Preiser II 142.
Riedinger I 23.
Röpke I 16; II 360.
Rosenfeld I 71. 72.
v. Saar II 322.
Schanz I 21. 31. 48; II 177.
Schlee I 48; II 312.
Schulze I 22.
Spitzy I 3. 8. 12. 19. 20. 21. 34. 38. 44. 70. 72.
Springer II 348.
Stein I 51.
Stoffel I 62; II 250. 268. 337.
Tietze I 15.
Vulpius I 3. 17. 36.
Walkhoff I 12.
Werndorff I 14. 17.
Wierzejewski I 45.
Wollenberg I 4; II 184. 190.
Wullstein I 41.

Digitized by Google

Digitized by Google

I.

Protokolle, Diskussionen

und

kleinere Mitteilungen.

Digitized by Google

Digitized by Google

Verhandlungen der Deutschen orthopädischen Gesellschaft.

XII. Kongreß, abgehalten zu Berlin am 24. und 25. März 1913.

Mit 19 Abbildungen.

Projektionsabend am 24. März, abends 8 Uhr.

Vorsitzender Herr Spitzy-Graz: Verehrte Anwesende! Ich eröffne unseren Projektionsabend, der wie gewöhnlich unseren Hauptverhandlungen vorangeht. Ich bitte die Redner, sich in Anbetracht der großen Zahl von Vorträgen und der kurzen Zeit möglichst kurz zu fassen. Sonst haben wir alle Aussicht, bis zum Morgengrauen hier zu sitzen.

Vorerst möchte ich noch mitteilen, daß wir in dem Programm einige Einschaltungen vornehmen müssen. Es soll keiner von den Herren sich durch eventuelle Einschiebung eines anderen Vortrages benachteiligt fühlen; eine dritte Ausgabe des Programms ist wegen der Kürze der Zeit nicht mehr möglich gewesen.

Erlauben Sie mir, daß ich Ihnen nun auch noch einen Herrn vorstelle, der Ihnen dem Namen nach bekannt sein wird, Herrn Abbott aus Portland in Nordamerika. Er ist auf meine spezielle Einladung hin diesmal zu unserem Kongreß herübergekommen und will uns seine geniale Methode demonstrieren. Wir sind ihm für seine Bereitwilligkeit zu großem Danke verpflichtet. — Ich bitte nun Herrn Abbott, gleich seinen Vortrag zu halten.

Herr Abbott-Portland: Ueber die Skoliose[1]).

Vorsitzender Herr Spitzy-Graz: Wir danken Herrn Abbott sehr für seine Demonstration; wir werden allerdings auch mit dieser Methode nicht alle Skoliosen heilen können. Aber wenn wir auch nur einen ganz kleinen Teil davon einer Besserung werden zuführen können, so können wir zufrieden sein.

Herr Vulpius-Heidelberg: Bilder zur Technik der Abbottschen Verbandbehandlung. (Projektionsvortrag.)

---

[1]) Siehe Größere Vorträge II S. 3.

Digitized by Google

Herr Joachimsthal-Berlin: Ueber Abbotts Methode zur Behandlung seitlicher Rückgratsverkrümmungen [1]).

Herr Erlacher-Graz: Aenderungen der Respiration im Abbottschen Verbande [2]).

Herr Böhm-Berlin: Beiträge zur forcierten Korrektur der Skoliosen [3]).

Vorsitzender Herr Spitzy-Graz: Die Diskussion über das Verfahren findet morgen nachmittag statt.

Herr Axhausen-Berlin: Ueber das Wesen der Arthritis deformans [4]).

Diskussion. Herr Wollenberg-Berlin: Meine Herren! Das wichtigste Resultat der neueren Forschungen auf dem Gebiete der Arthritis deformans ist die Erkenntnis, daß dieses Leiden wahrscheinlich ein rein sekundäres ist, bedingt durch alle möglichen anderen Schädigungen der Gelenke.

Das Eigenartige dieser sekundären Affektion besteht nun darin, daß die letztere das voraufgegangene, abgelaufene oder noch bestehende Leiden völlig in den Hintergrund drängen kann, obwohl in dieser Hinsicht bei den einzelnen klinischen Gruppen erhebliche Differenzen bestehen.

Unter den erstgenannten primären Gelenkaffektionen, von denen ich die senile Atrophie, das Trauma, die infektiöse Arthritis, die Gicht, die Knochentumoren, die angeborenen und erworbenen Dysarthrieen und die Neuropathieen nenne, spielt die an zweitletzter Stelle genannte Preisersche Gelenkflächeninkongruenz eine wichtige, aber nicht die beherrschende Rolle.

Das geht aus einzelnen klinischen Erfahrungen, die ich in früheren Diskussionen erwähnt habe, und die nicht mit Sicherheit widerlegt werden konnten, hervor, wird z. B. auch von Lange hervorgehoben, nach dessen Beobachtungen die Entwicklung der Arthritis deformans auch ohne Gelenkflächeninkongruenz erfolgen kann, auch wenn die letztere die Entwicklung der ersteren zweifellos begünstigt. Das geht weiter aus Axhausens Experimenten hervor, die ohne Veränderung der Statik durch lokale Ernährungsstörung Arthritis deformans erzeugten.

Bezüglich der Art der primären Veränderungen, welche die Arthritis deformans zur Folge haben, pflichtet mir Herr Axhausen in einer früheren Arbeit völlig bei, besonders auch bezüglich der Mut-

[1]) Siehe Größere Vorträge II S. 36. — [2]) Ebenda S. 43. — [3]) Ebenda S. 58. — [4]) Ebenda S. 77.

Digitized by Google

maßungen, welche ich über die Entstehung der noch dunkleren scheinbar primär entstehenden sog. „spontanen" Arthritis deformans ausgesprochen habe. Unsere Wege scheiden sich erst bei den feineren histologischen Vorgängen. Herr Axhausen nimmt an, daß der biologische Einfluß der Knorpelnekrose es ist, der alle die mannigfachen histologischen Veränderungen auslöst, während ich in Uebereinstimmung mit Recklinghausens Theorie der so nahe verwandten Ostitis deformans alle Erscheinungen aus lokalen Zirkulationsstörungen ableite, d. h. aus lokaler Herabsetzung oder völliger Behinderung der Blutversorgung auf der anderen Seite. Die Einwände, die ich gegen Herrn Axhausens Theorie trotz aller Anerkennung seiner ebenso mühevollen wie den Gegenstand fördernden Versuche zu machen habe, sind folgende:

1. Nach dem Ergebnis der Untersuchungen Axhausens zeigt es sich, daß die subchondralen Veränderungen im Knochen und Mark stets nur genau an der begrenzten Stelle eintreten, wo die experimentelle Knorpelnekrose vorhanden ist — die anderen Bezirke bleiben frei. Trotzdem erklärt Axhausen die initialen Randwucherungen bei der Arthritis deformans durch eine hypothetische „Fernwirkung" der Knorpelnekrose, eine Erklärung, die nach dem eben Gesagten durch Axhausens eigene Experimente widerlegt wird. Die Randwucherungen, welche auch im Experiment eintreten, müssen also durch andere Faktoren, als die Knorpelnekrose, erklärt werden.

2. Es gibt eine Arthritis deformans ohne die Gegenwart von Knorpelgewebe: als Beweis diene das Rezidiv der Arthritis deformans nach radikaler Operation, bei welcher nicht nur aller Knorpel, sondern auch der subchondrale Knochen entfernt wurde. Trotzdem kann das Rezidiv, das sich also ohne Vorhandensein von Knorpel überhaupt entwickelt, als die Regel gelten. Ferner dienen als Beweis die bei der Arthritis deformans sich sehr häufig entwickelnden völlig extraartikulären Proliferationen, bei denen das Knorpelgewebe überhaupt keine Rolle spielen kann. Einzelne klinische Formen der Arthritis deformans zeichnen sich geradezu aus durch abundante extraartikuläre Knochenwucherungen, Sehnenverknöcherungen u. dgl.

3. Es gibt ausgedehnte Knorpelnekrosen, ohne daß sich subchondrale Mark- und Knochenerscheinungen im Sinne der Arthritis deformans anschließen: als Beweis diene die progressive Polyarthritis, bei der ja, wie ich das früher gezeigt habe, eine Arthritis deformans sich sekundär entwickeln kann, aber nicht muß. Hier tritt stets enorme, allmählich sogar total werdende Knorpelnekrose ein, und doch finden wir in der subchondralen Zone eventuell nichts weiter als Atrophie der Knochenbälkchen und Fettmark.

Digitized by Google

Diese Einwände, meine Herren, zeigen, daß das anatomische Bild der Arthritis deformans nicht ganz und nicht stets durch die Knorpelnekrose erklärt werden kann. Ich persönlich halte die Veränderungen im Knorpel-, Knochen- und Markgewebe bei der menschlichen Arthritis deformans für meist einander koordiniert; zuweilen sind, wie ich glaube, die Knorpelveränderungen denen des Knochens und des Markes eher subordiniert, als umgekehrt.

Für bedingt aber halte ich alle diese Veränderungen durch die aus der Grundkrankheit resultierende Ernährungsstörung.

Herr Cramer-Köln: Zur Anatomie der Spina bifida occulta [1]).

Herr Bibergeil-Berlin: Die Beziehungen der Spina bifida occulta zum Klauenhohlfuß [2]).

Herr Gocht-Halle: Einige seltene bzw. schwierigere Frakturen.

Demonstration von Röntgenbildern einer größeren Zahl von Frakturen der unteren Extremität direkt nach der Verletzung und nach erfolgter Heilung aus der Privatpraxis.

Die Frakturen der unteren Extremität werden zunächst exakt reponiert (unblutig oder blutig), dann nach der für den betreffenden Fall passendsten Methode (Extension, Redressionsverband, Gehgipsverband usw.) für 2—3 Wochen behandelt, und danach wird die Behandlung mittels eines inzwischen fertiggestellten Schienenhülsenapparates beendet.

Der Schienenhülsenapparat ist von hervorragender Bedeutung und Wirkung aus drei verschiedenen Gründen:

1. Er setzt die eigentliche Behandlung fort, hält die Redressionsstellung aufrecht und verhindert die so sehr häufige nachträgliche Belastungsdifferenzierung mit ihren langdauernden schweren Funktionsstörungen.

2. Er gestattet dem Patienten, der arbeiten will, schon nach 2 bis 3 Wochen, selbst bei den schweren Frakturen, seiner Tätigkeit wieder nachzugehen.

3. Er verbilligt durch diese beiden genannten Momente trotz seiner momentan hohen Kosten das Behandlungsverfahren wesentlich, da er auf die schnellst mögliche Weise den Gebrauch des Gliedes und damit die Arbeitsfähigkeit des Patienten wiederherstellt und vor allem nachträgliche Schädigungen durch zu frühe Belastung verhindert.

Beispiele. Frakturen im Bereiche der Fußwurzel: Fersenbein, Talus (Schienenhülsenapparat nach 14 Tagen).

---

[1]) Siehe Größere Vorträge II S. 79. — [2]) Ebenda S. 81.

Digitized by Google

Typischer Knöchelbruch mit Subluxation des Fußes nach hinten: Schienenhülsenapparat am 19. Tage.

Schwerer Abriß des Malleolus medialis und eines Fragmentes in der Diastase zwischen Tibia und Fibula; am 4. Tage post fracturam Operation und Nagelung; am 16. Tage post operationem Nagel entfernt; am 20. Tage Schienenhülsenapparat.

Doppelseitige Patellarfraktur: Entfernung der Blutergüsse durch Punktion; Heftpflasterverbände; am 15. Tage Schienenhülsenapparate.

Oberschenkelfraktur infolge großer Knochenzyste; Resektion des kranken Knochens, Einpflanzen einer 13 cm langen Knochenspange (aus der gesunden Tibia); nach 6 Wochen Schienenhülsenapparat.

Schenkelhalsfraktur älterer und alter Patienten: Schienengehverband und sofortige Anfertigung eines Schienenhülsenapparates.

Herr Drehmann-Breslau: **Zur Coxa vara.** (Projektionsvortrag.)

Demonstration von Röntgenbefunden bei 8 Fällen angeborener Coxa vara und 4 Fällen angeborenen Femurdefektes, welche den Zusammenhang beider Krankheitsbilder beweisen sollen.

Ferner Demonstration von Röntgenbildern von 10 Fällen (darunter 2 doppelseitigen) von Coxa vara adolescentium vor und nach dem unblutigen Redressement.

Schließlich Demonstration von 2 Fällen von Schenkelhalsfraktur, die von vornherein mit Redressement behandelt wurden.

Herr Delorme-Halle: **Ueber Veränderungen in den Epiphysen bei Gelenktuberkulose**[1]).

Herr Brandes-Kiel: **Die Heilung größter Tibiadefekte durch Transplantation**[2]).

Herr Peltesohn-Berlin: **Transplantation bei Ulnadefekt**[3]).

Herr van Assen-Rotterdam: **Seltene Fußverletzungen.**

1. Ein 40jähriger Hafenarbeiter, der aus 7 m Höhe auf die linke Ferse gefallen war, hatte längere Zeit Schmerzen medial von der Achillessehne. Dort ist ein kleiner, beweglicher, glatter Knochen über dem Calcaneus zu fühlen. Das Röntgenbild zeigt beiderseits ein Os trigonum tarsi; das linke ist aber gedreht. Diagnose: Luxation eines Os trigonum tarsi. Patient verweigert die Exstirpation.

2. Fraktur des Processus posterior tali nach Fußluxation, glatt geheilt durch Exstirpation des abgebrochenen Processus. Der Patient arbeitete 19 Tage nach der Operation wieder.

[1]) Siehe Größere Vorträge II S. 106. — [2]) Ebenda S. 109. — [3]) Ebenda S. 113.

Digitized by Google

3. Bei einem Arbeiter war wegen Osteomyelitis nach Trauma die Talusexstirpation gemacht worden. Das Fußgelenk war ankylotisch. Ein Schuh mit schrägem Absatz, vorn 3, hinten 1½ cm hoch, bis unter das Fußgewölbe reichend, sowie mit Einlage hat seinen Gang bedeutend gebessert.

4. Arbeiter mit Kompressionsbruch des Os naviculare pedis, dadurch entstanden, daß ein Eisenbahnwagen gegen den Fuß gefahren war. Die Schmerzen verschwinden nach Anlegung einer Stützsohle. Patient arbeitet wieder.

5. Expeditionsarbeiter mit 11 Jahre alter Fraktur des Os naviculare und Abbruch des Processus post. tali. Die Schmerzen verschwinden nach Anwendung einer Stützsohle.

6. Marineingenieur mit Subluxation im Chopartschen Gelenk nach innen, hat nach 9 Monaten so wenig Beschwerden, daß nur die Anwendung einer Stützsohle für notwendig gehalten wird.

7. Dienstmädchen mit 7 Jahre alter Luxation im Chopartschen Gelenk plantarwärts. 4 Monate nach Resektion einer queren Scheibe aus dem Fußskelett, Reposition, Gipsverband kann Patientin wieder ihrer Arbeit nachgehen.

Vorsitzender Herr Spitzy-Graz: Ich danke den Herren Rednern für ihre Vorträge und den Zuhörern für ihre Geduld und bitte Sie, morgen um 9 Uhr wieder zu erscheinen.

Schluß 11¼ Uhr.

Eröffnungssitzung.

Dienstag, den 25. März, vormittags 9 Uhr.

Vorsitzender Herr Spitzy-Graz: Sehr verehrte Anwesende! Ich eröffne den XII. Kongreß der Deutschen Gesellschaft für orthopädische Chirurgie. Es gereicht mir zur besonderen Freude und uns allen zu großer Ehre, in unserer Mitte eine große Anzahl hochgestellter Personen und Vertreter der Wissenschaft zu sehen. Das ist gewiß mit ein Zeichen des Aufschwungs, den unsere Gesellschaft genommen hat. Ich begrüße den Vertreter Seiner Exzellenz des Herrn Generalstabsarztes der Armee, Herrn Generalarzt Dr. Paalzow, ich begrüße den ärztlichen Direktor der Königlichen Charité, Herrn Obergeneralarzt Professor Dr. Scheibe, ich begrüße weiter jene Herren Gäste, die als Referenten sich die Arbeit und Mühe nehmen wollen, unser Wissen zu bereichern. So begrüße ich vor allen Herrn Geheimrat Professor Dr. Kraus, Herrn Professor Dr. Poncet aus Lyon, der den Weg

Digitized by Google

nicht gescheut hat, zu uns zu kommen, um uns die Ergebnisse der französischen Wissenschaft, unser Hauptthema betreffend, mitzuteilen. Ich begrüße Herrn Professor Dr. Ibrahim aus München, ich begrüße ferner Herrn Dr. Abbott, der uns gestern seine ausgezeichnete Methode demonstriert hat. Ich will gleich hier anschließen, daß der Ausschuß unserer Gesellschaft Herrn Professor Abbott als korrespondierendes Mitglied der Gesellschaft vorschlägt, und ich bitte die Herren, durch Akklamation unseren Vorschlag zu bestätigen. (Beifällige Zustimmung.)

Meine Herren, die Zahl unserer Mitglieder hat bereits ein halbes Tausend überschritten, gewiß mit ein Beweis des allgemeinen Interesses, das unsere Bestrebungen erwecken.

In diesem Jahre haben wir den Verlust eines unserer Mitglieder zu beklagen. Es ist das Herr Dr. Bosse, der in jungen Jahren aus unserer Mitte gerissen wurde. Er war Assistent bei Winter und Hildebrand, übte hier in Berlin als Frauenarzt und Chirurg Praxis aus und stand auch unseren Interessen nicht fern, wie dies aus seinen Arbeiten über syphilitische Knochenerkrankungen hervorgeht. Ich bitte die Herren, sich zu seinem Andenken von Ihren Plätzen zu erheben. (Geschieht.)

Dem Anwachsen unserer Gesellschaft in so steiler Kurve entsprechend sind die inneren Fortschritte, die wir in der Wissenschaft gemacht haben. Ich erinnere Sie an die gestrige Diskussion. Wir sind der Skoliosenbehandlung jetzt bedeutend näher gekommen und sind dem Thema, dem wir früher immer auszuweichen geneigt waren, doch etwas näher auf den Leib gerückt.

Auch die äußeren Anerkennungen, die wohl etwas langsamere Schritte machen, haben sich in der letzten Zeit bedeutend vermehrt. Im Auslande, wo ja die Anerkennung der Orthopädie als selbständiges Fach schon lange Zeit besteht, hat Haglund im vergangenen Jahre das Ordinariat mit Sitz und Stimme in der Universität Stockholm erlangt, im Inlande Herr Professor Riedinger das etatsmäßige Extraordinariat mit Lehrauftrag bekommen. Weiter sind in neue, schöne Häuser, die hauptsächlich der Krüppelfürsorge ihre Entstehung verdanken, eingezogen Herr Riedinger, ferner Herr Schultheß, wie er mir vor kurzer Zeit mitgeteilt hat, und Herr Höftman.

Wenn Sie so sehen, daß wir ein Gebiet nach dem anderen für uns bekommen und es weiter ausgebaut haben, so hätte ich noch einen persönlichen Wunsch, den ich Ihnen jetzt vortragen will, ein weiteres Gebiet betreffend, das wir uns noch zu eigen machen sollen. Es betrifft dies die körperliche Erziehung der Jugend. Ich habe vor 3 Jahren schon auf dieses Kapitel hingewiesen und gezeigt, in wie innigem Zusammenhange körperliche Erziehung und Orthopädie stehen. Ich komme jetzt vom Internationalen Kongreß für körperliche

Digitized by Google

Erziehung aus Paris, wohin mich die österreichische Regierung als offiziellen Delegierten geschickt hat. Der Kongreß hat, trotzdem sich sehr viele Systemstreitigkeiten usw. dort entwickelt haben, doch gezeigt, welchen kolossalen Aufschwung diese Frage in allen Staaten genommen hat. Es ist außerdem dort klar hervorgetreten, daß die verschiedenen Regierungen auch sehr großes Interesse an der Entwicklung dieses Gebietes haben und zwar von verschiedenen Gesichtspunkten aus, sowohl vom Gesichtspunkt der Pädagogik wie insbesondere vom Gesichtspunkte der Entwicklung der Heeresmacht. Ein weiteres Zeichen der Zeit und ein Beweis dieses Interesses ist, daß die medizinische Fakultät Paris den Kongreß veranstaltet hat, und daß Männer der Wissenschaft wie Landouzy und Gilbert dem Kongreß vorgestanden und einzelne Sektionen geleitet haben. Meine Herren, die medizinische Fakultät tut damit kund, daß die körperliche Erziehung, wenigstens ihrem wissenschaftlichen Teil nach, mit ein Teil der Medizin ist. Sie ist ja nichts anderes als die Prophylaxe gegen Verelendung des Körpers, gegen die Entstehung von körperlicher Minderwertigkeit und von Deformitäten, ein Gegengewicht gegen die Verschlechterung der Rasse und dadurch mittelbar gegen die Entstehung von angeborenen Mißbildungen. Das ist doch alles die Summe jener Fehler, gegen die wir anzukämpfen haben. Wir sind da doch auch berufen, die Führung in den Fragen der körperlichen Erziehung in der Hand zu behalten. Die Orthopädie soll über neuauftauchende Systeme, die jetzt hier wie Pilze aus dem Boden schießen, urteilen, ob sie auch den biologischen und physiologischen Grundsätzen des Wachstums usw. entsprechen, sie soll aber auch bestehende Mängel der Systeme, die jetzt gang und gäbe sind, ausmerzen. Wir müssen doch auch die Schädigungen behandeln, die durch falsche Applikation, die durch Unterlassungssünden entstehen, und ebenso gut wie die Prophylaxe der Augenkrankheiten zur Augenheilkunde gehört, gehört die Prophylaxe gegen Deformitäten, gegen Haltungsanomalieen zur orthopädischen Chirurgie.

Meine Herren, eine derartige theoretische Enunziation hier hat aber wenig Wert. Ich habe schon im Jahre 1910 darauf hingewiesen, daß unsere Fachvertreter sich bemühen sollen, in der Oeffentlichkeit und in den Schulen Vorträge über körperliche Erziehung zu halten, damit, wenn die Regierungen darangehen, Lehrstühle für körperliche Erziehung zu gründen, unsere Wissenschaft schon beweisen kann, daß sie hierin etwas getan hat. Es wird ja bald kommen, daß die Regierungen sich dazu entschließen, und zwar in Deutschland und Oesterreich hauptsächlich deswegen, weil der Turnunterricht hier sehr im Argen liegt. Das ist auch so ziemlich der einzige Grund, warum sich im Auslande die anderen Systeme, das schwedische usw., einer viel

Digitized by Google

größeren Beliebtheit erfreuen, weil man aus dem deutschen System die Fehler noch nicht ausgemerzt hat, hauptsächlich deshalb, weil die Turnlehrer keine entsprechende Ausbildung bekommen. Auf der Gegenseite ist in Schweden ohne Zutun der Aerzte ein Turnlehrerstand entstanden, der sich zu einem Mittelding zwischen Aerzten und Lehrern herausgebildet hat. Daß das zu ständigen Reibungen Veranlassung gibt, werden Sie ohne weiteres zugeben. In Belgien ist ein Zentralinstitut für körperliche Erziehung der medizinischen Fakultät angegliedert. Dort betreibt ein Nichtarzt, ein Turnlehrer ärztliche Massage in der Universitätsklinik, dort leitet ein Turnlehrer das ganze Institut.

Sie sehen also, daß es eine ganz vitale Frage ist, die uns hier betrifft, eine Frage, die die nächste Zukunft bringen wird. Wenn wir sie nicht in die Hand nehmen, wird die Frage ihren Weg ohne uns nehmen, und wie schwer es ist, bereits bestehende Einrichtungen auch nur vernünftig zu reformieren, können Sie aus den Schwierigkeiten erkennen, die wir mit den orthopädischen Schulturnkursen gehabt haben.

Ich erlaube mir also, unserer Versammlung hier in Uebereinstimmung mit dem Ausschuß folgende Resolution vorzuschlagen, die sie beschließen mögen, die dann ihren Weg in die Tagespresse nehmen wird, um so öffentlich unsere Ansicht kund zu tun:

„Da die körperliche Erziehung ihrer Hauptsache nach als Prophylaxe gegen die Entstehung von körperlichen Minderwertigkeiten, Wachstumstörungen und Deformitäten aufzufassen ist, und die wissenschaftliche Ueberwachung und Lösung dieser Fragen in den Fachbereich der Orthopädie gehört, werden die entsprechenden Fachvertreter an den Universitäten und medizinischen Schulen aufgefordert, Vorlesungen und Vorträge über körperliche Erziehung zu halten, sowie für die offizielle Einstellung dieser Vorlesungen in den Lehrplan Sorge zu tragen. Die Deutsche Gesellschaft für orthopädische Chirurgie, als die Zusammenfassung aller Fachärzte, ist sich der Pflicht und Aufgabe ihrer Mitglieder bewußt, nicht nur gegen bereits vorhandene Fehler anzukämpfen, sondern soweit als möglich deren Entstehung zu verhindern und so zur Hebung und Erstarkung unserer Volkskraft, die in der Heeresmacht ihren höchsten Ausdruck findet, beizutragen." (Beifall.)

Hat jemand von den Herren den Wunsch, sich dazu zu äußern? Sonst wäre es im Interesse der Sache, wenn diese Resolution durch Akklamation einstimmig angenommen würde. (Beifällige Zustimmung.)

Wir wollen dann sogleich in die Verhandlungen eintreten, und ich bitte Herrn Geheimrat Dr. Kraus um sein Referat.

Herr Kraus-Berlin: **Symptomatologie, pathologische Anatomie und cutane Behandlung der chronischen Arthritis**[1]).

[1]) Der Vortrag wird später veröffentlicht werden.

Digitized by Google

Vorsitzender Herr Spitzy-Graz: Ich danke Herrn Geheimrat Professor Kraus für seine geistvollen Ausführungen. Wir sind ihm zu besonderem Danke verpflichtet. (Zu dem inzwischen erschienenen Herrn Abbott:) Mister Abbott! Our society has made you a corresponding member, and we would be very obliged to you, if you would accept it.

Herr Abbott-Portland: I thank you very much.

Herr Poncet-Lyon: Les formes des arthritis chroniques et du rhumatisme tuberculeux[1]).

Vorsitzender Herr Spitzy-Graz: Monsieur le professeur, permettez-moi d'exprimer notre reconnaissance pour votre communication.

Herr Ibrahim-München: Die chronische Arthritis im Kindesalter[2]).

Vorsitzender Herr Spitzy-Graz: Ich danke Herrn Professor Ibrahim. Erlauben Sie noch, daß ich nachträglich den Nachfolger von Codivilla, Herrn Professor Putti, begrüße und ihn Ihnen hiermit vorstelle. Er ist unser Mitglied. Herr Professor Putti ist durch seine Berufung an die Lehrstelle in Bologna an eine unserer ersten Lehrkanzeln gekommen und gilt uns hier gleichsam als Vertreter der italienischen Orthopädie. (Beifall.)

Herr Preiser-Hamburg: Die orthopädische Behandlung der chronischen Arthritiden, mit besonderer Berücksichtigung der Statik[3]).

Diskussion. Herr Walkhoff-Berlin-Lichterfelde: Meine Herren! Ich möchte zunächst gegen die gestern und in früheren Veröffentlichungen ausgesprochene Anschauung von Herrn Axhausen Front machen, die die Arthritis deformans als einen Symptomenkomplex darstellt, der durch die Anwesenheit mehr oder weniger ausgedehnter Knorpelnekrosen hervorgerufen wird.

Gewiß, Knorpelnekrosen kommen bei der Arthritis deformans wohl vor, sie treten aber gegenüber den Bildern der Knorpeldegeneration so in den Hintergrund, daß die meisten Autoren (Weichselbaum, Meyer, Beitzke) sie kaum erwähnen. Hierbei spielt sich der Degenerationsprozeß am Knorpel so ab, daß zuerst die Grundsubstanz auffasert, worauf dann erst die Knorpelzellen zu proliferieren beginnen. Knorpelnekrosen kommen in diesem Anfangsstadium noch nicht vor, so daß unmöglich, wie Herr Axhausen es will, die oft enorme Knorpelzellwucherung als Regenerationswucherung für die supponierte Knorpelnekrose angesehen werden kann. Die Knorpelwucherung ist vielmehr

[1]) Siehe Größere Vorträge II S. 120. — [2]) Ebenda S. 130. — [3]) Ebenda S. 142.

Digitized by Google

der Ausdruck einer reinen Reizung der Zellen, die durch die vermehrte Kraftdurchfließung infolge des Elastizitätsverlustes der aufgefaserten Intrazellularsubstanz zustande kommt. Erst wenn der degenerierte Knorpel den einwirkenden mechanischen Kräften keinen Widerstand entgegenzusetzen vermag, kommt es zur Nekrose der Knorpelzellen. Diese ist aber nur in den vorgeschrittensten Stadien so stark, daß nur nekrotisches Knorpelgewebe, wie in den Axhausenschen experimentellen Versuchen, den Knochen bedeckt.

Zweitens spricht auch das Auftreten der bekannten subchondralen Prozesse bei der Arthritis deformans gegen die Axhausensche Theorie. Diese fehlen einmal ganz, trotzdem der Knorpel ausgedehnt degeneriert, ja selbst nekrotisiert ist, sodann sind sie häufig schon zu sehen, wenn der Knorpelüberzug nur bis zur mittelsten Lage aufgefasert, aber noch nicht nekrotisch ist. Somit können sie unmöglich durch die Knorpelnekrosen selbst verursacht sein. Meines Erachtens stellen sie das Resultat veränderter mechanischer Kraftdurchfließung dar. Ist diese an einer wenig belasteten Gelenkpartie gering, so werden sie fehlen; ist sie stark, so werden sie vorhanden sein und darauf hinzielen, den subchondralen Knochen durch Knochenneubildung zu schützen.

Selbstverständlich müssen sie nicht nur bei Arthritis deformans, sondern auch in Gelenken bei einfachem Malum senile vorkommen, wo ja auch dieselbe Knorpeldegeneration vorhanden ist. Hier, beim Malum senile, ist allerdings der Knorpeldegenerationsprozeß meist nie so stark, daß eine Inkongruenz der Gelenkflächen durch ihn resultiert. Erst wenn eine Inkongruenz durch denselben hervorgerufen wird, werden Randwülste an den Gelenkflächen entstehen, die den Zweck haben, wie bei der Spondylitis deformans eine Verbreiterung der Gelenkbasis zu geben. Erst dann werden die weiteren progressiven und regressiven Veränderungen am Knorpel und Knochen der Gelenkenden sich ausbilden, die die Arthritis deformans charakterisieren. Hierdurch wird der Unterschied zwischen Malum senile und Arthritis deformans erklärlich. Er ist also nicht durch die Verschiedenheit der pathologischen Prozesse bedingt, sondern er beruht nur darauf, ob durch die Knorpeldegeneration eine Inkongruenz der Gelenkflächen eintritt oder nicht. Selbstverständlich wird um so leichter die im Senium fast regelmäßig stattfindende Knorpeldegeneration zur Arthritis deformans führen, als schon vorher eine statische Störung des Gelenkes, wie sie Preiser beschrieben hat, vorlag. Dadurch wird es plausibel, warum gerade im Alter die Arthritis deformans sich ausbildet und nicht jede Knorpeldegeneration dann zur Arthritis deformans führt. — Für die Fälle, wo schon im jugendlichen Alter die idiopathische Arthritis deformans zur Entwicklung kommt, möchte ich ebenfalls mit Preiser die Inkongruenz der Gelenkflächen für die Genese der Arthritis deformans verantwortlich machen. Diese

Digitized by Google

ist aber nicht durch eine universelle Erkrankung des Knorpels primär bedingt, sondern ein umgekehrtes Verhältnis liegt vor, indem sie dort, wo die Gelenkkörper außer stärkeren Kontakt miteinander geraten, erst die Degeneration am Knorpel hier schafft, die dann weiter zu Abschleifungen und sekundären arthritischen Umformungen der Gelenkflächen führt.

Auf diese Weise wird die Genese der Arthritis deformans leicht verständlich. Meine Auffassung ist also die, daß die Ursache der Arthritis deformans nicht, wie Axhausen behauptet, in einer primären Knorpelnekrose liegt, sondern, wie Preiser und ich es schon vielfach betont haben, in einer statischen Störung der befallenen Gelenke zu suchen ist, die entweder selbst das primär auslösende Moment für die Krankheit abgibt oder durch eine Knorpeldegeneration erst hervorgerufen wird.

Herr Schanz-Dresden: Zur Aetiologie und Therapie der Arthritis deformans[1]).

Herr Werndorff-Wien: Manche der als Arthritis deformans publizierten Fälle sind Fälle von Caries sicca des Hüftgelenks.

Herr Perthes-Tübingen: Meine Herren, gestatten Sie mir nur eine ganz kurze Bemerkung zu der Frage der sog. Arthritis deformans des jugendlichen Hüftgelenks. Ich habe ein relativ reiches Material von dieser Erkrankung zu sehen Gelegenheit gehabt. Zu dem Leipziger Material, das Herr Kollege Ibrahim schon erwähnte, sind noch 15 Beobachtungen in Tübingen hinzugekommen, so daß ich also jetzt über 21 Beobachtungen dieser Art verfüge.

Dabei bin ich zu der Ueberzeugung gekommen, daß unter dem, was als Arthritis deformans juvenilis veröffentlicht wird, sich eine Gruppe von Fällen verbirgt, die gar nichts mit Arthritis deformans zu tun hat. Erstens haben wir in den Fällen keine Krepitation, also wohl keinen Knorpeldefekt. Dann ist der Verlauf ein anderer. Es sind ganz typische Erkrankungen, immer so typisch, wie wir es bei der Arthritis deformans des späteren Alters nicht haben. Diese Fälle heilen mit einer sehr weitgehenden freien Beweglichkeit aus, und, was das Wichtigste ist, die pathologische Anatomie ist anders als bei der echten Arthritis deformans. Ich hatte in einem Falle Gelegenheit, ein solches Gelenk bei einer Operation zu inspizieren. Es fand sich der Gelenkknorpel vollständig normal, und das einzige Auffallende waren außer einer abnormen Form des Kopfes sehr eigentümliche, auf Knorpelneubildung beruhende Destruktionsherde im Femurinnern. Ich glaube also, wir haben da etwas anderes vor uns als die Arthritis deformans.

[1]) Siehe Größere Vorträge II S. 177.

Digitized by Google

Ich muß mich auf diese kurze Bemerkung hier beschränken und verweise im übrigen auf den Vortrag, den ich für den Chirurgenkongreß über das gleiche Thema angekündigt habe.

Herr Becher-Münster demonstriert ein durch Resektion gewonnenes Präparat von schwerer Arthritis deformans genus.

Herr Tietze-Breslau: Meine Herren, aus der interessanten Diskussion, die wir heute gehört haben, geht jedenfalls eins mit Sicherheit hervor, daß wir von einer einheitlichen Auffassung der chronischen Arthritis weit entfernt sind. Ich glaube daher, daß es als ein Verdienst derjenigen Autoren anzusehen ist, welche, wie es neuerdings durch Jacobsohn in Deutschland und auch in dem einleitenden Referat von Herrn Geheimrat Kraus geschehen ist, insbesondere Gewicht darauf legen, daß man zwei Formen unterscheidet, die hypertrophische Form von der atrophischen Form trennt. Herr Jacobsohn hat die hypertrophische Form, die nach seiner Ansicht mit der Arthritis deformans identisch ist, vor kurzer Zeit zum Gegenstand einer Studie in den „Grenzgebieten" gemacht. Ich möchte mich diesem Autor anschließen. Ich habe hier ein Resektionspräparat abbilden lassen. Die Resektion wurde notwendig, weil eine Vereiterung eingetreten war. Das Gelenk zeigte auch eine Knorpelnekrose zirkumskripter Natur; aber es erhält sein Gepräge hauptsächlich durch die höchst charakteristischen, höchst eigentümlichen Knorpelwucherungen an verschiedenen Stellen der Gelenkflächen, welche in außerordentlich schöner Weise dem gleichen, was wir in dem Experiment von Axhausen gesehen haben.

Nun, im Gegensatz dazu steht die atrophische Form, von der hier einige Gelenkpräparate abgebildet sind. Hier spielt von vornherein die Knorpelnekrose eine ganz ausgesprochene Rolle. Der Knorpel verdünnt sich im ganzen; in frühen Stadien sehen die Knorpel an einzelnen Stellen wie angenagt aus, und schließlich kommt es zu einem ulzerösen Dekubitus in großer Ausdehnung im Gebiete des Gelenkknorpels, der Knochen wird bloßgelegt; aber es fehlen die Reaktionserscheinungen von seiten des Knochens und Knorpels, die wir bei der hypertrophischen Form beobachten können.

Ich habe bei vier Patienten Gelegenheit gehabt, die Resektion auszuführen, 3mal am Kniegelenk, bei einem Patienten noch an einem Schultergelenk, und 1mal noch beim Ellbogengelenk bei einer Frau. Die Folge war, daß drei Patienten, bei denen beide Kniegelenke reseziert wurden, die monatelang, ja jahrelang bettlägerig gewesen waren, bald wieder aufstehen konnten, die Gelenke bei ihnen wieder gebrauchsfähig wurden; die Gelenke waren fest. Ein Rezidiv ist bisher nicht erfolgt, allerdings ist ein Patient wieder bettlägerig geworden, weil die

Digitized by Google

Krankheit an anderen Gelenken fortschritt. Das Ergebnis der Ellbogengelenksresektion war ganz gut.

Ich möchte glauben, in Uebereinstimmung mit dem letzten Redner, daß für viele Patienten, welche sich einer Apparatbehandlung nicht unterziehen können, doch die Resektion ein weites Feld darbietet. Allerdings habe ich von vornherein auf bewegliche Gelenke verzichtet.

Herr Röpke-Barmen: Meine Herren, ich möchte doch der operativen Behandlung der Arthritis deformans etwas das Wort reden, vor allen Dingen, wenn es sich um Gelenke handelt, deren Beweglichkeit für den Kranken von besonderer Bedeutung ist, z. B. Finger, Ellbogengelenk und Schultergelenk. Es lassen sich aber auch andere Gelenke erfolgreich operativ behandeln.

Bei der Operation muß aber beachtet werden, daß ausgiebig genug alles erkrankte Gewebe fortgenommen wird. Ferner ist darauf zu achten, daß ein Streifen Periost am Ende der Knochen, die wir freigelegt haben, entfernt wird, damit wir nicht unnütze Wucherungen wieder bekommen, weiter, daß wir ein Interpositionsmaterial anwenden.

Nun habe ich schon 1910 auf der Naturforscherversammlung in Karlsruhe zum Transplantieren Fettlappen empfohlen, weil wir in ihnen ein dickes Interpositionsmaterial in großer Masse haben können.

Ueber die Veränderungen, welche das interponierte Fett durchmacht, spreche ich auf dem Chirurgenkongreß.

Unter den ersten Fällen, über die ich damals gesprochen habe, befand sich auch ein Fall von Arthritis deformans des Ellbogengelenks mit schwerer Bewegungsbeschränkung und Schmerzhaftigkeit.

Der Fall ist nach Entfernung des erkrankten Knorpelüberzuges des Humerusendes und der erkrankten Kapsel, nach Einpflanzung eines Fettlappens ausgezeichnet geworden. Ich habe ihn in der medizinischen Gesellschaft in Jena im Februar 1911 vorgestellt. Es handelte sich um eine Frau im mittleren Lebensalter, die jetzt alle Arbeiten verrichten kann und ohne Schmerzen geblieben ist.

Herr Jacobsohn-Charlottenburg: Meine Herren, ich möchte Ihnen in bezug auf die Klassifizierung der chronischen Arthritiden die Einteilung in die hypertrophische und die atrophische Form dringend empfehlen. Unter der Arthritis hypertrophicans ist die Arthritis deformans der Chirurgen und Orthopäden zu verstehen, unter der Arthritis atrophicans die frühere Arthritis rheumatica, wie sie im großen ganzen die Internisten auffassen, und zwar die primäre oder sekundäre Form.

Im Sinne Hoffas ist mit der Bezeichnung „hypertrophicans" gesagt, daß die hypertrophischen Veränderungen, wie sie sich vorzugsweise im Röntgenbilde dokumentieren, das Charakteristische sind, während mit der Bezeichnung Arthritis atrophicans gesagt wird, daß die

Digitized by Google

Atrophie die Hauptsache ist. Die Unterscheidungen zwischen Arthritis hypertrophicans und atrophicans beziehen sich sowohl auf die klinische als die röntgenologische, sowie die pathologisch-anatomische Seite. Ich möchte Sie bitten, diese Erscheinungen in meiner kleinen Arbeit nachzulesen.

Herr Vulpius-Heidelberg: Meine Herren, auf Grund von Beobachtungen, die ich wiederholt in meinem Knochengelenksanatorium in Rappenau zu machen Gelegenheit hatte, kommen in der Tat solche Fälle vor, teils mit plötzlicher, teils mit schubweiser Ueberschwemmung des Organismus, die zu entsprechenden Gelenkveränderungen führen. Ich möchte alle die Herren, die Gelegenheit haben, chirurgische Tuberkulosen längere Zeit zu beobachten, bitten, darauf zu achten und Mitteilung zu machen, damit wir über die Aetiologie ins Klare kommen.

Zweitens möchte ich mir erlauben, Ihnen Präparate von resezierten Hüften mit arthritischen Veränderungen zu zeigen, bei denen recht gute Erfolge erzielt sind. 1. Doppelseitige Hüftresektion bei schwerer Arthritis deformans eines älteren Mannes. Sehr gutes funktionelles Resultat. 2. Arthritis deformans im Hüftgelenk bei einer 23jährigen Patientin. Hochgradige Schmerzen völlig beseitigt. 3. Ein Präparat von arthritischen Veränderungen bei einer 29jährigen kongenitalen Hüftluxation. Auch hier ein guter Erfolg. Ich möchte sagen, daß wir gelegentlich durch die Operation derartiger chronischer Arthritiden ausgezeichnete Resultate erzielen können.

Noch ein paar Worte über meine Versuche mit Sauerstoffinjektion in arthritische Gelenke, wie sie von Hoffa und Wollenberg angegeben wurde. Ich habe gelegentlich, namentlich bei Kniegelenken, durch Injektion von Sauerstoff recht überraschende Erfolge gesehen hinsichtlich der Schmerzbeseitigung sowohl wie der Beweglichkeitswiederkehr. Die Methode scheint im allgemeinen wenig bekannt geworden zu sein und wenig geübt zu werden. Ich möchte bitten, daß die Herren, die Erfahrungen haben, Mitteilung machen, und daß die Herren Kollegen sich mit der Sache beschäftigen, die mir keineswegs aussichtslos erscheint.

Herr Bibergeil-Berlin: Meine Herren, die Diskussionsbemerkungen der Herren Werndorff und Perthes geben mir zu einer kurzen Ausführung Veranlassung. Wir haben in der Joachimsthalschen Poliklinik eine größere Reihe von Fällen beobachtet, die wir als Osteoarthritis deformans juvenilis angesprochen haben. Ich muß gegenüber Herrn Werndorff auf unserem Standpunkt beharren, daß in unseren Fällen wenigstens eine Verwechslung mit einer tuberkulösen Affektion ausgeschlossen erscheint. Denn die Fälle heilten — das kann ich übereinstimmend mit den Erfahrungen des Herrn Perthes sagen —

Digitized by Google

rasch aus und sind auch bis auf einen jetzt völlig zur Norm zurückgekehrt, so daß wir klinisch überhaupt keinerlei Erscheinungen mehr an den vorher erkrankten Gelenken finden können. Das wäre bei Tuberkulose nicht der Fall gewesen, wenigstens unter der Behandlung, die wir eingeschlagen haben: Bewegungsübungen, Heißluftbehandlung und Vermeidung jeglicher Ruhigstellung des erkrankten Gelenks.

Ich komme nun noch kurz auf die Bemerkungen des Herrn Perthes zurück. Es ist durchaus möglich, daß es sich bei der zur Diskussion stehenden Affektion nicht um denjenigen Krankheitsprozeß handelt, der gewöhnlich als Arthritis deformans bezeichnet wird. Denn wir können uns in der Tat nicht recht vorstellen, wie nach einer Behandlung von einem halben oder von einem Jahre unter aktiver Mobilisierung und der sonst üblichen Therapie diese Gelenke klinisch vollkommen ausheilen sollen.

Herr Werndorff-Wien: In Erwiderung auf die Bemerkung des Herrn Kollegen Bibergeil will ich nur kurz anführen, daß ich mich bei meinen Bemerkungen auf seinen Fall 4 — wenn ich mich genau erinnere — bezogen habe, den Fall, in dem er davon spricht, daß er merkwürdigerweise bei angewandter Massage und Uebungsbehandlung schlechter geworden ist. Nun, das ist immerhin sehr suspekt, wenn wir auf der anderen Seite sehen, daß im Gegenteil Massage, Uebungstherapie, ja sogar forciertes Redressement, Korrektur der immer vorhandenen Abduktionsstellung ein ausgezeichnetes Resultat geben. Natürlich kann man ohne eine mikroskopische Untersuchung, die ich intendiert habe, die mir aber hier nicht zu bringen möglich war, ein abschließendes Urteil um so weniger fällen, als die Caries sicca genau die Erscheinungen im Röntgenbilde und klinisch darbietet wie die juvenile Form der Arthritis deformans, und nur das Vorhandensein eines zirkumskripten Oedems kann unter Umständen differentialdiagnostisch verwertet werden.

Zum Schluß nur eine kurze Bemerkung zu den Ausführungen des Herrn Professor Vulpius, dem ein kleiner Lapsus unterlaufen ist in bezug auf die Autorschaft der Sauerstoffinjektion, die bekanntlich nicht von Hoffa und Wollenberg, sondern von mir und Robinson zuerst angegeben wurde.

Herr Wollenberg-Berlin: Zur Differentialdiagnose der chronischen Gelenkerkrankungen[1]).

Herr Wollenberg-Berlin: Zur Therapie der Arthritis deformans[2]).

---

[1]) Siehe Größere Vorträge II S. 184. — [2]) Ebenda S. 190.

Digitized by Google

Herr Bade-Hannover: Ueber die Beziehungen der Arthritis deformans juvenilis zum eingerenkten kongenital luxierten Hüftgelenk [1]).

Herr Ludloff-Breslau: Die Behandlung des Hallux valgus.

Unter Demonstration einer erfolgreich operierten Patientin teilt Ludloff mit, daß er in 9 Fällen durch schräg von vorn unten nach hinten oben gehende Osteotomie des Metatarsus I volle Korrektur erzielte.

Herr Klar-München: Meine Herren! Erlauben Sie mir, auf die Bemerkung, die Herr Ludloff über die Aetiologie des Hallux valgus machte, Einiges zu erwidern. Mindestens in 50 der untersuchten Fälle von Hallux valgus sind keine Deformitäten erwiesen worden. Es sind bei Zigeunern, bei Völkern, die nie eine Bekleidung des Fußes gekannt haben, Fälle von Hallux valgus beobachtet worden. Ich habe vor 7 Jahren noch aus der Vulpiusschen Klinik eine Arbeit publiziert, in der der Stammbaum einer Familie aufgestellt ist, in der zahlreiche Hallucis valgi vorgekommen sind.

Herr Henschen-Zürich: Die zentrale oder intrapelvine Pfannenwanderung der Hüfte auf coxitisch-arthropathischer Grundlage [2]).

Herr Lorenz-Wien: Ueber die unblutige operative Behandlung der Pseudarthrosis colli femoris [3]).

Herr Kölliker-Leipzig: Zur Technik der Osteotomie [4]).

Vorsitzender Herr Spitzy-Graz: Es freut mich außerordentlich, daß von dieser Stelle wieder einmal auf das Unnötige und Schädliche der Ablösung des Periosts hingewiesen wird. In Büchern kann man immer wieder den Satz finden: Vor der Osteotomie Abhebelung des Periosts. Dadurch schädigt man nur das knochenbildende Material.

Herr Stoffel-Mannheim: Neue Gesichtspunkte auf dem Gebiete der Sehnenüberpflanzung [5]).

Herr Stoffel-Mannheim: Neues über das Wesen der Ischias und neue Wege für die operative Beseitigung des Leidens [6]).

Vorsitzender Herr Spitzy-Graz: Ich bitte Herrn Alsberg-Cassel und Herrn Schulze-Duisburg, als Kassenrevisoren zu fungieren und während der Mittagspause ihres Amtes zu walten.

Die ausgezeichneten Untersuchungen, die uns eben Herr Stoffel vorgetragen hat, sind gewiß imstande, unser weiteres Vorgehen bei der Sehnen- und Nervenoperation zu beeinflussen.

[1]) Siehe Größere Vorträge II S. 192. — [2]) Ebenda S. 198. — [3]) Ebenda S. 232. — [4]) Ebenda S. 248. — [5]) Ebenda S. 250. — [6]) Ebenda S. 268.

Digitized by Google

Herr Gocht-Halle: Meine Herren! Ein Wort darf ich vielleicht sagen zu einer Ehrenrettung aller derjenigen, die bisher auch Sehnentransplantationen ausgeführt haben und doch auch zu guten Resultaten gekommen sind. Ich möchte nur ein einziges Beispiel herausgreifen, das ist der Ersatz des Quadrizeps, der doch, wie alle Herren wissen, in so außerordentlich vielen Fällen zu den besten Resultaten geführt hat. Wir haben oft nur den Semitendinosus, diesen verhältnismäßig schwachen Muskel, ganz allein unter starker Spannung oder wenigstens unter einer gehörigen Spannung auf die Kniescheibe transplantiert und haben es, wie ich Ihnen sofort an einer 25jährigen Patientin, die in Berlin ist, demonstrieren könnte, fertiggebracht, durch eine Nachbehandlung von einem Vierteljahr — ein halbes Jahr ist das Resultat her — die Dame in den Stand zu setzen, daß sie das Bein in wagrechter Haltung strecken kann. Also die Ausführungen des Herrn Stoffel in Ehren, das mag ja richtig sein. Aber die Praxis an sich spricht jedenfalls hier sowohl wie bei anderen Fällen dafür, daß eine Spannung und auch eine Stärkung des Muskels nicht immer zu verwerfen ist, sondern auch ein gutes Resultat zeitigt.

Dies bloß zur Ehrenrettung unseres früheren Standpunktes.

Nachmittagssitzung um 2 Uhr.

Vorsitzender Herr Spitzy-Graz: Ich eröffne die Nachmittagssitzung. Ich muß Ihnen zur Kenntnis bringen, daß unser Preßausschuß an mich einen Brief gerichtet hat des Inhalts, daß sich eine Tageszeitung im vorigen Jahr geweigert hat, den Bericht vollständig in der Gestalt zu bringen, in der er ihr vorgelegt wurde. Der Preßausschuß hat mitgeteilt, daß er dieses Jahr ausdrücklich darauf bestehen wird, daß die Berichte vollinhaltlich abgedruckt werden, wie sie der Zeitung vorgelegt werden.

Ich bitte Herrn Drehmann, uns jetzt die neu aufgenommenen Mitglieder vorzulesen.

Herr Drehmann-Breslau (liest):

1. Dr. Abbott, Portland (U.S.A.).
2. Dr. Backhaus, Düsseldorf.
3. Dr. Constantin Carvallo, Lima (Peru).
4. Dr. Herminio Castells, Barcelona (Spanien).
5. Dr. Hermann Engel, Berlin-Friedenau.
6. Dr. Flörcken, Paderborn.
7. Dr. J. Frumin, Kiew (Rußland).
8. Oberarzt Dr. Haver, Hagen i. W.
9. Professor Dr. H. Heinecke, Leipzig.
10. Dr. Walter Hofmann, Leipzig.

Digitized by Google

11. Dr. Eugen Jacobsohn, Berlin-Charlottenburg.
12. Fräulein Dr. v. Kittlitz, Bad Elster i. S.
13. Dr. Louis Lamy, Paris (Frankreich).
14. Dr. Lance, Paris (Frankreich).
15. Dr. H. Landwehr, Köln.
16. Dr. W. Lapinski, Warschau (Polen).
17. Dr. Lewy, Freiburg i. Br.-Günterstal.
18. Dr. Maier, Berlin.
19. Dr. R. v. Mayersbach, Innsbruck (Tirol).
20. Dr. Eduard Menne, Kreuznach.
21. Dr. Leo Meyer, Brandenburgische Krüppelheilanstalt.
22. Dr. Möllhausen, Bad Oldesloe, Sanatorium.
23. Dr. Friedrich Mommsen, Halle a. d. S.
24. Dr. Adolf Natzler, Mülheim (Ruhr).
25. Dr. Ohm, Düsseldorf.
26. Dr. Freiherr Günter v. Saar, Innsbruck.
27. Dr. Alexis Schenk, St. Petersburg (Rußland).
28. San.-Rat Dr. Schulze-Berge, Oberhausen (Rhld).
29. Geh. San.-Rat Dr. Settegast, Berlin SW.
30. Dr. da Silva Santos, Rio de Janeiro (Brasilien).
31. Frau Dr. Stoffel, Mannheim.
32. Dr. Eduard Streißler, Graz.
33. Dr. Heinrich Stuth, Halle a. d. S.
34. Dr. Treplin, Sahlenburg b. Cuxhaven.
35. Dr. Trethowan, London (England).
36. Professor Dr. Heinrich Turner, St. Petersburg (Rußland).
37. Dr. Völker, Berlin-Wilmersdorf.
38. Dr. Henning Waldenström, Stockholm.
39. Prosektor Dr. Walkoff, Berlin-Lichterfelde.
40. Dr. Fritz Wette, Köln a. Rh.
41. Dr. Winkler, Mülheim (Ruhr).
42. Dr. Franz Zahradnicky, Deutschbrod (Böhmen).

Vorsitzender Herr Spitzy-Graz: Ich bitte unseren Kassenwart, Herrn Schanz, den Bericht zu erstatten.

Herr Schanz-Dresden: Meine Herren! Es ist bei diesen schlechten Zeiten in der Börsenwelt besonders erfreulich, wenn man eine so glatte Bilanz sieht, wie unsere. Wir sind in dieses Jahr mit einem Vermögen von 18029 M. eingetreten und haben in diesem Jahre eine Einnahme gehabt von 11387,97 M. Die Ausgaben betrugen 8816,72 M. Es verbleibt uns ein Gewinn von 2571,45 M., so daß wir jetzt einen Vermögensbestand von 20593,45 M. haben. Das Geld ist teils in Rentenpapieren angelegt, teils auf Bankbuch. Die Belege für alles habe ich

Digitized by Google

den Herren Rechnungsprüfern vorgelegt, und die beiden Herren haben ihr „Richtig" darunter geschrieben. Darf ich bitten, es noch einmal auszusprechen.

Herr Schulze-Duisburg: Der Kassenbericht ist revidiert und richtig befunden worden.

Vorsitzender Herr Spitzy-Graz: Ich beantrage, dem Herrn Kassenwart die Entlastung zu erteilen. Wenn die Herren nichts dagegen haben, glaube ich, daß es hiermit geschehen ist.

Wir hätten noch etwas Wichtiges in dieser Sitzung zu besprechen, die, wie Sie ja wissen, gleichbedeutend ist mit der Generalversammlung der Gesellschaft.

Zuerst habe ich Ihnen zu berichten, daß der Ausschuß beschlossen hat, daß die Verhandlungen nun wieder in der „Zeitschrift für orthopädische Chirurgie" erscheinen, damit nicht die Verhandlungen aus dem Zusammenhange unseres Jahrbuches herausgerissen sind und so in Nebenheften, die die Verhandlungsschrift doch immer bedeuten wird, erscheinen. Ich glaube, daß das im Sinne der Mitglieder der Gesellschaft ist. (Zustimmung.)

Weiter haben alle Mitglieder der Gesellschaft den neuen Entwurf der Satzungen in die Hand bekommen und ich hoffe, daß Sie ihn auch gelesen haben. Ich möchte vermeiden, daß wir über alle einzelnen Punkte abstimmen, sondern ich würde vorschlagen, daß Sie Ihre Zustimmung — wenn Sie nichts dagegen haben — vielleicht en bloc zu der ganzen Satzung geben.

Ich frage zuerst: Hat jemand etwas gegen die Satzung, wie sie unser Ausschuß nach reiflicher Erwägung — Wort für Wort wurde durchgesprochen — vorgelegt hat? Wenn jemand dazu das Wort wünscht, bitte ich, sich dazu zu melden.

Wenn das nicht geschieht, so lasse ich darüber abstimmen, und bitte die Herren, die dafür sind, daß die Satzungen in dem Sinne geändert werden, die Hand zu heben. (Geschieht.) Gegenprobe!

Die Aenderung der Satzungen ist hiermit einstimmig angenommen. Die Gesellschaft führt also von jetzt an den Namen: Deutsche orthopädische Gesellschaft, wie ihn die amerikanische und die italienische Gesellschaft führt.

Die Wahl des Vorsitzenden für das nächste Jahr wird im Verlauf dieser Sitzung vorgenommen. Die Herren haben die Wahlzettel bekommen. Ich bitte, den Wahlzettel mit einem Namen zu versehen und bitte zwei Herren, vielleicht die Herren Alsberg und Schlee, das Skrutinium zu übernehmen.

Wir haben uns in diesem Jahre nur mit Rücksicht auf den Physiotherapeutischen Kongreß wieder auf den einen Tag beschränken müssen.

Digitized by Google

Ich wünsche aus vollem Herzen, daß im nächsten Jahre der Kongreß 2 oder 3 Tage dauern möge; nur dann glaube ich, daß wir einen wirklichen Nutzen von den langen Debatten nach Hause bringen können.

Diskussion über die Abbottsche Skoliosenbehandlung.

Herr Riedinger-Würzburg: Mit der Methode von Abbott kann ich mich prinzipiell einverstanden erklären auf Grund von Ueberlegungen über die Mechanik der Skoliose, die mich ohne Kenntnis des Abbottschen Verfahrens zu ähnlichem Vorgehen angeregt haben.

Von Klapp haben wir gehört, daß man die Skoliose am besten umkrümmt in der Lordose. Von Abbott hören wir nun, daß man die Skoliose in der Kyphose am besten umkrümmt. Was ist nun

Fig. 1.

Nach vorn geschweifte Feder.

richtig? Meine Meinung geht dahin, daß man die Skoliose weder in Lordose- noch in Kyphosestellung einfach umkrümmen kann. Man kann auch die gebeugte oder die gestreckte Wirbelsäule nicht einfach seitlich beugen, ohne sie zugleich zu drehen.

Die Mechanik gibt uns darüber folgenden Aufschluß. Mechanisch bildet die Wirbelsäule im Querschnitt eine Linie, natürlich eine substanzierte oder eine sog. homogene Linie, worunter man einen Körper, der einen linienförmigen Querschnitt besitzt, versteht. Der linienförmige Querschnitt läßt Beugung und Streckung der Fläche nach leicht zu, aber nicht der Kante nach. Er ist also nicht für seitliche Bewegungen konstruiert. Wollen wir letztere ausführen, so treten Tangentialspannungen auf, und es kommt damit zugleich zur Rotation. Wenn ich also hier diesen linienförmigen Körper in Gestalt einer Feder (Fig. 1) umkrümmen will, so muß ich ihn zugleich nach der einen oder

Digitized by Google

anderen Seite drehen (Fig. 2 und 3). Ebenso verhält es sich mit der Wirbelsäule, die sogar eine Doppellinie darstellt, repräsentiert vorn durch die Reihe der Wirbelkörper, hinten durch die Reihe der Wirbel-

Fig. 2.



Feder nach rückwärts gebogen und gedreht. Rotation von links nach rechts.

bögen (Fig. 4: schematischer Durchschnitt durch den intermediären Teil des Kreuzbeines). Sie kennen nun das bekannte Beispiel: Wenn man zwei Bretter aufeinanderlegt und dann beide biegt, so gibt es

Fig. 3.



Feder nach vorn geschweift und gedreht. Rotation ebenfalls von links nach rechts.

eine Abscherung, die aber nicht eintritt, wenn beide Bretter fest miteinander verbunden sind. So stellt auch die Wirbelsäule vorn ein Brett dar — wenn ich mich so ausdrücken darf — und hinten ein Brett. Die

Digitized by Google

beiden Bretter sind miteinander verbunden. In der Mitte liegt der Teil, der keine Abscherung erfahren darf, nämlich der Kanal für das Rückenmark.

Die Wirbelsäule ist durch diese Anordnung hauptsächlich für Beugung und Streckung eingerichtet, aber nicht für Seitenbeugung. Wird eine Seitenbeugung ausgeführt, so tritt unbedingt auch eine Rotation ein, schon aus dem Grunde, weil die Seitenbeugung auf asymmetrische Flächen stößt. Das ist praktisch von Lovett nachgewiesen worden. Um nun aber auch gegen Rotation allseitige Festigkeit zu besitzen, ist die Wirbelsäule nicht allein als linienförmiger Körper, sondern auch als Hohlorgan oder als Kreisring, wie z. B. ein Baum, gebaut. Wenn der Wind in die Aeste fährt, so beugt sich auch der Baum nach allen Seiten, aber er dreht sich in erster Linie um seine Längsachse.

Nun fragt es sich: Ist bei der von Klapp vorgeschriebenen Stellung auch Rotation vorhanden und bei der von Abbott vorgeschriebenen ebenfalls? Das ist in der Tat der Fall, und zwar handelt es sich in der Hauptsache um die Rotation. Deshalb erzielt nach meiner Meinung die Redressionsstellung nach Klapp denselben Effekt wie die nach Abbott. Es ist das nur eine Frage der Technik. Wenn ein Unterschied besteht, so könnte er nur durch den näheren anatomischen Bau und nicht durch die Mechanik der Wirbelsäule bedingt sein.

Fig. 4.

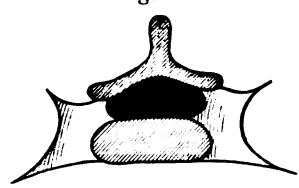

Schematischer Durchschnitt durch den intermediären Teil des Kreuzbeins.

Haben wir also eine rechtskonvexe Dorsalskoliose, so liegt nach Klapp und J. Fränkel die stärkste Wirkung in folgender Stellung: Lordose, linker Arm zurück, rechter Arm vor (siehe Klapp: Funktionelle Behandlung der Skoliose. II. Aufl., Fig. 13). Nun kommt Abbott und sagt: Kyphose, rechte Schulter vor, linke Schulter zurück. Man kann also aus der Abbottschen Stellung (Fig. 3) direkt in die Klapp-Fränkelsche (Fig. 2) übergehen ohne Aenderung der Rotationsverhältnisse, die das wichtigste Moment in der Bekämpfung der Torsion der Wirbelsäule darstellen. Daß ein solcher Stellungswechsel möglich ist, war mir schon lange klar. Deshalb habe ich auch früher schon die Klapp-Fränkelsche Lordosestellung nicht für die allein maßgebende gehalten.

Ich habe einmal auf dem Orthopädenkongreß gesagt (1906), daß wir wahrscheinlich dazu kommen werden, die Klappsche Stellung durch Gipsverbände zu fixieren. Die Aeußerung ist auch in dem Buche von Klapp erwähnt (S. 50). Ich habe später diesen Gedanken auch ausgeführt und Skoliosen in der erwähnten, möglichst forcierten Stellung (Fig. 2) in Bauchlage fixiert. Zur Verbandanlegung ist der von mir

Digitized by Google

konstruierte Verband- und Extensionstisch sehr gut zu verwerten, der auch mit einer Hängematte versehen ist. Als Prinzip habe ich angenommen, daß zur Detorquierung der skoliotischen Wirbelsäule es nicht nur nötig ist, die konvexseitige Schulter, sondern auch die gegenüberliegende Hüfte nach vorn zu drängen (keinesfalls umgekehrt). Die Verbände blieben durchschnittlich 2 Monate lang liegen. Ich habe es stets für wichtig gehalten, während des Tragens von Gipsverbänden, die entsprechend ausgeschnitten sind, Atemgymnastik vornehmen zu lassen.

Die Resultate waren anfangs gute. Doch unterschieden sich schließlich die Endresultate nicht von denen, die durch Fixation der Skoliose in redressierenden Extensionsverbänden zu erzielen waren. Ich extendiere einfach am Kopf bei horizontal etwas nach rückwärts gehaltenen Armen.

Ich vermißte bei meinen Verbänden in Klappscher Stellung eine gute Fixation der Hüften. Ich bin aber heute noch überzeugt, daß die Methode sich ebensogut ausbauen läßt wie die Abbottsche und dieselben Resultate zu erzielen vermag. Nun habe ich mir gedacht: Wenn ich die Wirbelsäule statt im überstreckten Zustand im Beugezustand verbinde, dann hält der Verband auch besser, weil die Beugestellung einen größeren Ausschlag gibt, als die Stellung in Ueberstreckung. Denn legt man z. B. einen Verband um ein gestrecktes Kniegelenk an, so muß er selbstverständlich allmählich herunterrutschen. Wenn aber das Kniegelenk gebeugt ist, so geschieht dies nicht. Ich habe dann auf meinem Verbandtisch skoliotische Kinder umgekehrt in Kyphosestellung verbunden. Auch hierbei ließ ich die konvexseitige (z. B. rechte) Schulter (vgl. Fig. 3) ebenso wie die entgegengesetzte (z. B. linke) Hüfte durch Gurte an meinem Tisch vorziehen.

Ich habe die Versuche nicht abgeschlossen. Sie ergaben mir zunächst auch noch nicht das Resultat, das ich erwartet hatte, weil der Verband vielleicht technisch noch nicht gut ausgebildet war und die Kinder nicht lange genug in Behandlung blieben. Aber, meine Herren, Sie sehen, ich habe den gleichen Gedanken wie Abbott ausgeführt. Auf dessen Methode bin ich leider erst durch die Publikation von Spitzy in der letzten Nummer der Münchener medizinischen Wochenschrift aufmerksam geworden.

Ich möchte noch auf einen Vorteil aufmerksam machen, den die Detorquierung der Skoliose in Beugestellung hat. Rotiert man in aufrechter Stellung des Körpers die Schultern von hinten her z. B. nach rechts vorn, so weicht die linke Hüfte nach links hinten aus oder hat das Bestreben, nach links auszuweichen. Ist aber die Wirbelsäule gebeugt und senkt man nun die rechte Schulter (Fig. 3), so sucht die linke Hüfte nicht mehr nach rückwärts, sondern nach vorwärts zu treten. Letztere macht also die Bewegung, die notwendig ist, um die Lenden-

Digitized by Google

skoliose ebenfalls zu detorquieren. An dem Modell hier und auch am Menschen ist dies deutlich zu veranschaulichen. Ich empfehle dieses Modell, um sich die Mechanik der Wirbelsäule klar zu machen. Es ist auch dazu dienlich, um sich klar zu machen, wie die Verbände wirken sollen und worauf es bei der Konstruktion von Verbandsvorrichtungen anzukommen hat. Ich benutze es schon seit mehreren Jahren, um zu demonstrieren, daß die Skoliose durch Rotation in der Kyphose ebensogut bekämpft werden kann, wie durch Rotation in der Lordose nach Klapp. Ich möchte es als Beleg dafür vorzeigen, daß ich mit meinem Gedankengang auf dieselbe Verbandmethode gekommen bin, die Abbott mit anderer Begründung ausgebildet hat.

Böhm hat darauf aufmerksam gemacht, daß in Fällen, die nach Abbott behandelt wurden, im Röntgenbild die Skoliose noch sichtbar ist. Wie kommt das? In normaler Weise wird die Wirbelsäule nicht auf Zerknickung nach der Seite beansprucht. Erfolgt dies durch pathologische Prozesse, so haben wir sogleich den Zustand der Torsion. Die Verkrümmung geht von der Körperreihe aus, die unter dem Einfluß von Druck steht, während die Bogenreihe unter dem Einfluß von Zug steht. Die Abbottsche Methode bringt nun die Bogenreihe zum Klaffen und erstrebt eine Korrektion von hinten her, während z. B. Wullstein an der Wirbelkörperreihe angreift. Man kann nicht wissen, wo die Korrektion vorn endet. Je weniger weit sie sich aber nach vorn hin erstreckt, desto deutlicher bleibt die Torsion bestehen. Es ist dann nur der Rippenbuckel beseitigt. Das ist sehr zu bedenken.

Herr Lange-München: Meine Herren! Ich möchte meiner Freude Ausdruck geben, daß wir Herrn Kollegen Abbott hier unter uns haben, zunächst aus persönlichen Gründen, weil wir auf diese Weise einen so hochgeschätzten Kollegen in unserer Mitte begrüßen können, dann aber auch aus sachlichen Gründen, denn, seitdem ich mich mit der Abbottschen Methode beschäftige, das ist seit vorigem Sommer, ist eine ganze Anzahl Fragen an mich herangetreten, die ich dem Kollegen Abbott nun zur Beantwortung vorlegen möchte.

Zunächst hat mich die Frage beschäftigt, die Kollege Riedinger soeben angeschnitten hat: In welcher Stellung ist die Korrektur einer Skoliose am leichtesten?

Ich möchte zunächst die Anfrage an Kollege Abbott richten: Hat er Untersuchungen darüber angestellt, ob wirklich bei der kyphotischen Stellung die Korrektur einer Skoliose leichter ist als bei der Mittelstellung? Meine eigenen Untersuchungen, die allerdings noch nicht sehr zahlreich gewesen sind, sprechen dafür, daß bei der kyphotischen Stellung die Korrekturmöglichkeit nicht größer ist, und ich persönlich habe die Ueberzeugung, daß die Stellung, die Spitzy als biologische

Digitized by Google

Mittelstellung bezeichnet, also die Mittelstellung zwischen Kyphose und Lordose, besonders geeignet ist, um die Korrektur einer seitlichen Wirbelsäulenverbiegung zu erleichtern. Denn bei dieser Stellung sind die Bänder am meisten entspannt.

Wenn das richtig ist, so ist es besser, man verzichtet überhaupt auf die Kyphosierung und ich kann mich des Gedankens nicht erwehren, daß diese Kyphosierung doch nicht etwas ganz Gleichgültiges ist.

Kollege Abbott hat uns gestern an einem amerikanischen Studenten gezeigt, wie man künstlich eine Skoliose erzeugen kann. Wenn das richtig ist, dann erzeugen wir bei dem Abbottschen Verfahren immer künstliche Kyphosen und es ist doch erklärlich, daß diese Ueberdehnung sich später, wenn man das Korsett wegläßt, geltend macht. Meine Anfrage geht dahin, ob sich bei den Fällen, die Kollege Abbott längere Zeit behandelt hat und die schon ohne Korsett gehen, diese schädlichen Folgen einer Kyphosierung gezeigt haben.

Noch eine dritte Frage. Es ist ja unmöglich, nach den Veröffentlichungen, die bisher vorliegen, darüber zu urteilen, ob wirklich eine Lockerung einer total versteiften Skoliose durch das Abbottsche Verfahren stattgefunden hat. Abbott hat leider Bilder bei Rechts- und Linksbeugung vor dem Redressement uns nicht gezeigt, und von anderer Seite sind sie wohl auch nicht veröffentlicht. Ich glaube, es ist dringend wünschenswert, daß jeder, der ein Skoliosenredressement vornimmt, seine Skoliose vorher bei Rechts- und Linksbeugung untersucht und das Resultat fixiert. Ich möchte Herrn Kollegen Abbott fragen, ob er bei einer Skoliose, bei der der Bogen, oder vielmehr ein Teil des Bogens bei Rechts- und Linksbeugung unverändert geblieben ist, jemals beobachtet hat, daß durch den Verband ein so total versteifter Wirbelsäulenabschnitt beweglich geworden ist. Ich selbst habe es bei den Fällen, die ich untersucht und mittels der Abbottschen Methode behandelt habe, nicht beobachtet.

Dann eine vierte Frage. Die Bilder, die Herr Abbott gab, betreffen alle Totalskoliosen. Nun, bei unserem Skoliosenmaterial in München haben wir unter unseren Skoliosen noch nicht einmal 10 Proz. Totalskoliosen. Sind die Verhältnisse in Amerika, in Maine anders? Es gibt Orte in Amerika, wo es keine Rachitis gibt, und darum möchte ich die Frage an Kollege Abbott richten, ob er auch rachitische Skoliosen behandelt hat?

Dann möchte ich ferner fragen: Hat er doppelte Biegungen behandelt? Wie ist seine Technik da? Welche Resultate hat er dabei erzielt?

Dann möchte ich fragen: Warum verwendet Kollege Abbott den Gegenhalt am Halse nicht? Wenn er speziell Totalskoliosen

Digitized by Google

behandelt, so ist es doch natürlich, wenn man in dieser Richtung redressierend einwirkt, daß man einen Gegenhalt am oberen und am unteren Ende, also am Becken und an der Halswirbelsäule sucht. Ich habe bei den Korsettkonstruktionen, seit ich diesen Gegenhalt am Halse empfohlen habe, gesehen, daß die Resultate beim Korsett sich wie Tag und Nacht verhalten, wenn man einen Gegenhalt am Halse macht, und ich glaube deshalb — ich habe das auch selbst bei meiner Technik beim Abbottschen Verfahren regelmäßig ausgeführt —, daß man, namentlich sobald eine Gegenbiegung besteht, unbedingt den Gegenhalt am Halse aufsuchen muß.

Ich erlebe jetzt die dritte Gipsbehandlung der Skoliose. Die Sayresche Gipsbehandlung der Skoliose ist verschwunden, die Calotsche ist verschwunden und nun kommt die Abbottsche. Ich glaube, wir können der Abbottschen eine bessere Prognose stellen, wenn wir den Wert auf die richtige Nachbehandlung legen. Bei der Sayreschen Skoliosenbehandlung und namentlich nach der Calotschen Methode waren die momentanen Resultate nach Entfernung des Gipses gut. Sie gingen aber verloren durch ungeeignete Nachbehandlung. Ich glaube, daß wir in den letzten Jahren gelernt haben, eine bessere Nachbehandlung durchzuführen, und wir dürfen deshalb die Hoffnung haben, daß die Gipsbehandlung nicht wieder schwinden wird. Der wird die besten Resultate bei der Gipsbehandlung haben, der die beste Nachbehandlung mit Korsett durchzuführen versteht.

Herr Biesalski-Berlin: Meine Herren! Als die Abbottschen Versuche bekannt wurden, habe ich mich natürlich auch für verpflichtet gehalten, sie nachzuprüfen. Wir haben bisher 30 Kinder in der Weise behandelt. Ich muß aber auch sagen, daß eine ganze Anzahl von Fragen bei der Sache in mir aufgetaucht sind.

Erstens einmal ist die Technik sehr schwer gewesen. Ich versuchte, im Stehen den Gips anzulegen, indem ich das Kind über eine entsprechend gebogene Leiste hinüberlegte, das Polster, das ich nachher im Sinne der Detorsion drehen konnte, unter der Brust. Es ist nicht viel Gutes herausgekommen. Die Technik ist sehr schwierig. Ich habe an dem Tisch ein paar kleine Sachen angebracht, die mir den Verband erleichtern, u. a. eine Nackenstütze. Im Abbottschen Rahmen entsteht die Kyphosierung dadurch, daß Becken und Schultergürtel frei liegen und in der Schwebe gegeneinander gedrängt werden. Dann kommt der Halt, der den Schultergürtel faßt. Das ist entweder ein Gurt oder eine Eisenschiene. Die hindert, die Schulter mit hineinzunehmen — auch eine wichtige Sache, auf die ich großen Wert lege. Ich habe infolgedessen mir eine Nackenstütze gemacht, die es ermöglicht, daß das Kind gut aufliegt, und daß, je nachdem man es will, die Schulter

Digitized by Google

hervorgezogen, jedenfalls in den Verband mit hineingezogen werden kann. Es sind noch ein paar Stäbe angebracht, die die Erhebung des Armes nach oben und auch nach unten ermöglichen. Auf andere kleine technische Sachen will ich hier nicht eingehen, weil uns das zu sehr aufhalten würde.

Nun ist das, was am Abbottschen Verfahren neu ist, ja fraglos die Kyphose, und, wie schon Riedinger ganz richtig sagte, die Abbottsche Haltung ist eine erstarrte Kriechstellung, nur in kyphotischer Haltung.

Sehr wichtig sind die Ausschnitte. Ich muß da mit Spitzy und der Grazer Klinik übereinstimmen, daß die Atemübungen ein enorm wichtiges Moment darstellen. Ich lasse die Kinder mehrmals am Tage eine halbe Stunde und noch länger unter Aufsicht einer Schwester Atemübungen machen. Ich gebe hier ein paar Bilder herum, an denen Sie das besser sehen.

Ich habe nur ganz schwere Fälle genommen, weil wir für leichte Fälle ja auch andere Methoden zur Verfügung haben. Die bringen nichts anderes, als was die Bilder gestern gezeigt haben; ich brauche sie nicht weiter zu erläutern.

Dann habe ich bei 6 Fällen Trichterbrust beobachtet. Ich glaube nicht, daß das allein die Polsterung ist oder die freie Bauchatmung, wie gestern der Herr aus Graz hier bemerkte, sondern ich glaube, daß es die Mechanik des ganzen Redressements ist, die im gegebenen Falle das Brustbein nach innen hineindrückt.

Nun ist mir ein schweres Bedenken gekommen: Wie ist die Nachbehandlung? Darüber haben wir noch relativ wenig gehört. Herr Abbott hat uns ein Zelluloidkorsett gezeigt, das übrigens gar keine Ausschnitte zeigt. Näheres ist darüber nicht gesagt worden.

Wie steht es mit den Rezidiven?

Auf dem zweiten gestrigen Bilde habe ich gesehen, daß die Wirbelsäule tatsächlich detorquiert war. Die Wirbelsäule als solche hat ihre alte skoliotische Haltung, soweit ich mich erinnere, auf sämtlichen Bildern, welche überhaupt Seitenaufnahmen des Thorax gezeigt haben.

Eine richtige Skoliose hat die Tendenz zur Verschlechterung. Wenn nun die Gegenkrümmung oder die Umkrümmung auf das Gegenteil, besser gesagt in das Spiegelbild, auf therapeutischem Wege erzielt ist — was ist das nun? Ist das wieder eine echte Skoliose oder ist das weiter nichts als eine Detorquierung des Thorax um die Wirbelsäule herum, die in ihrer skoliotischen Haltung zunächst bleibt? Ist es eine echte Skoliose, dann müssen wir annehmen: diese Skoliose hat wieder die Tendenz zur Verschlechterung; man müßte sofort ein neues Abbottsches Korsett machen, um sie nach der anderen Seite hinüber

Digitized by Google

zu bringen. Das wird aber nicht angenommen, sondern es wird damit gerechnet, daß diese Umkrümmung wieder zurückgehen wird. Man will es durch die Nachbehandlung, Korsett oder etwas Aehnliches, in der Hand behalten. Man will es zurückgehen lassen bis zur Mittellinie, und dann soll das Kind geheilt sein. Ja, wenn das aber wirklich so ist, daß nur der Thorax um die Wirbelsäule herum detorquiert ist, diese aber ihre skoliotische Haltung behalten hat, dann stehe ich auf demselben Standpunkt wie beim Klumpfuß. Solange ich nicht den Processus posterior calcanei herum habe, kriege ich niemals ein endgültiges Resultat für den Klumpfuß. Deshalb beginnt eigentlich das Rezidiv in dem Moment, wo ich anfange, diesen detorquierten Thorax aus seiner umgeformten Haltung bis zur Mittellinie zurückgehen zu lassen, und wo liegt die Garantie, daß er nicht wieder über die Mittellinie hinausgeht?

Also das sind nach meinem Dafürhalten noch sehr schwierige Fragen, und wenn ich auch überzeugt bin, daß die Abbottsche Methode uns gute und neue Dinge gebracht hat und daß sie uns wieder angeregt hat, über diese Frage einmal nachzudenken, so weiß ich doch nicht, ob wir schon berechtigt sind, mit vollem Enthusiasmus zu sagen, sie ist diejenige Methode, welche alle übrigen schlägt. Wir sind sicherlich verpflichtet, sie nachzuprüfen, und wir werden das mit großer Kritik tun müssen, und dann wird hoffentlich oder vielleicht etwas Gutes dabei herauskommen.

Herr Schanz-Dresden: Meine Herren! Wenn man die Geschichte der Skoliosenbehandlung durchblättert, dann macht man eine eigentümliche Beobachtung, nämlich, daß die Skoliosentherapie ganz explosionsartige Veränderungen plötzlich eingeht. Dies geschah durch die schwedische Heilgymnastik, die die ganze alte Skoliosentherapie über den Haufen warf. Dann kam die Sayresche Gipsbehandlung, und dann haben wir noch ein paar ähnliche Umsetzungen in jüngerer Zeit. Alle diese Explosionen sind böse Hagelwetter für unsere armen Patienten gewesen. Hinterher können wir das wohl sagen.

Jetzt stehen wir wieder vor einer solchen Explosion, meine Herren. Der ganze Ton, mit dem die Abbottsche Methode empfangen wird, läßt das voraussagen, und die Gefahr, daß das wieder ein Hagelwetter für unsere Patienten werden wird, ist nicht gering. Wenn uns ein Irrtum in der Beurteilung der neuen Methode unterläuft, so tragen nicht wir die Konsequenzen, sondern unsere Patienten daheim, und diese Rücksicht auf unsere Patienten muß uns zwingen, der neuen Methode gegenüber außerordentlich kritisch zu sein. Herr Kollege Abbott wird es entschuldigen, wenn ich mit Kritik an die Demonstrationen herangehe, die er uns gegeben hat.

Digitized by Google

Was uns Herr Kollege Abbott vorgeführt hat — ich will mich an seine Bilder halten —, waren zuerst ein paar Bilder, welche zeigen sollen, wie die Skoliose aus der Schreibhaltung entsteht. Meine Herren, ein wichtiges Resultat der Tätigkeit unserer Gesellschaft auf dem Gebiet der Skoliosenforschung ist, daß wir erkannt haben, daß die Skoliose nicht aus der Schreibhaltung entsteht! Die Skoliose ist keine Schuldeformität, die Skoliose entsteht ganz besonders vor und nach der Schulzeit, und zwar nicht nur bei Berufen, die mit dem Schreiben oder einer ähnlichen Beschäftigung zu tun haben.

Die zweiten Bilder, die uns Herr Abbott zeigte, betrafen den Studenten mit der artefiziellen Skoliose. Meine Herren, aber das war keine Skoliose, was uns Herr Abbott da gezeigt hat, das war eine Thoraxdeformität, die gewisse Aehnlichkeit besitzt mit der Thoraxdeformität, die eine Skoliose begleitet! Daß bei diesem Studenten in dieser Zeit keine Deformierung der Wirbelsäule stattgefunden hatte — ich glaube, daran wird kein Zweifel sein. Sehen Sie sich eine Skoliose mit einem so großen Rippenbuckel, wie Herr Abbott gezeigt hat, an, und beachten Sie die Veränderungen, welche an den Wirbelkörpern zu dem Rippenbuckel gehörten. Daß der Student in den sechs Verbandwochen keine derartige Keil- und Schrägwirbelbildung erfahren hat — das kann keinem Zweifel unterliegen. Ich habe deshalb gestern fragen lassen, wann die Photographie von der artefiziellen Skoliose aufgenommen sei. Meine Herren, sie war sofort nach Abnahme des Verbandes aufgenommen worden. Wenn Herr Abbott 8 Tage gewartet hätte, wäre diese „Skoliose" weg gewesen. Davon bin ich fest überzeugt.

Daß die artefizielle Skoliose eine Thoraxdeformierung, aber keine Skoliose war, zeigt auch die Differenz zwischen der Thoraxform und der Form der Wirbelsäule im Röntgenbild. Die Deformierung des Thorax und die Deformität der Wirbelsäule gehen bei der echten Skoliose unbedingt parallel. Die Röntgenbilder zeigen aber das Fortbestehen der Seitenbiegungen bei „Ueberkorrektur" des Rippenbuckels.

Meine Herren, nun noch eins über die Resultate. Die Fälle, die uns Herr Abbott vorgeführt hat, waren für ein Redressement verhältnismäßig leichte Skoliosen. Ich habe Bedenken, im allgemeinen solche Fälle dem Redressement zu unterziehen. Meine Kollektion, die ich Ihnen gegeben habe, wird Ihnen zeigen, welche Fälle ich redressiere, und da werden Sie sehen, daß es meist schon schwere Skoliosen sind.

Noch auf eins möchte ich bei den Photographien, die uns Herr Abbott gezeigt hat, aufmerksam machen. Er hat die Fälle aus dem Verband herausgenommen und sofort photographiert. Da sehen wir

Digitized by Google

die Ueberkorrektion des Rückenbuckels. Die später aufgenommenen Photographien zeigen aber schon ein sehr verändertes Bild. Da sehen Sie den ganzen Typus der Skoliose wieder, wie er vorher war. Sie sehen ein echtes Rezidiv. Dabei sind die Zeiträume recht kurz, längstens 7 Monate. 7 Monate sind aber nach meinen Erfahrungen über die Dauerresultate des Skoliosenredressements eine sehr kurze Zeit. Vor dem Spätrezidiv ist man da noch lange nicht sicher.

Meine Herren, nur noch ein paar Worte! Ist das neue Redressionsverfahren, das uns Herr Abbott vorgeführt hat, ein Fortschritt gegen unser altes Verfahren? Herr Wullstein und ich haben das Skoliosenredressement als Streckredressement ausgeführt, und wir haben an der skoliotischen Wirbelsäule selbst angegriffen. Wir haben den Angriffspunkt des Thoraxmantels immer als einen schlechten angesehen und haben möglichst vermieden, Kraftanwendungen durch die Thoraxwand auf die Wirbelsäule einwirken zu lassen, weil eben die Gefahr besteht, daß diese Kraftanwendungen in dem elastischen Thorax verloren gehen oder ganz Verkehrtes tun.

Meine Herren, ich erinnere Sie an die Bilder, die Wullstein von seinen Leichenpräparaten demonstriert hat in Extension. Wenn Sie diese Bilder vergleichen mit den Röntgenbildern, die uns gestern gezeigt worden sind, so werden Sie erkennen, daß das Extensionsredressement viel intensiver an der Wirbelsäule angreift als das, welches Abbott vorgeführt hat. Der Sitz der Skoliose ist aber die Wirbelsäule, und die Wirbelsäule gibt den Ausschlag, nicht der Thoraxmantel!

Für das, was ich mit dem Streckredressement erreicht habe, werde ich ein paar Tafeln herumgeben, die seinerzeit für die Ausstellung für Krüppelfürsorge auf der Hygieneausstellung gemacht worden sind. Da sehen Sie Skoliosen vor und nach dem Redressement. Ich mache besonders darauf aufmerksam, daß die Nachprüfungen hier immer längere Zeit nach Abnahme des Redressionsverbandes gemacht worden sind. Wenn Sie einen Redressionsverband abnehmen — mögen Sie es so oder so machen —, so muß ein Teil des Resultates verloren gehen, nämlich der Teil, der durch eine Bewegung der Wirbelsäule zustande gekommen ist. Sowie sie die Wirbelsäule freilassen, geht dieser Teil des Resultates unbedingt verloren, und das muß man erst abwarten, ehe man die Aufnahme macht. Wenn man die dann gewonnenen Photographien vergleicht mit den Spätphotographien vom Kollegen Abbott, so, glaube ich, halten sie den Vergleich wohl gut aus.

Hier habe ich einen guten Fall aus meiner Kollektion herausgenommen. Sie sehen eine schwere Skoliose vor dem Redressement, kurz nach dem Redressement und ungefähr 1 Jahr später. Da sehen

Digitized by Google

Sie, daß man mit dem Streckredressement sehr bedeutende Korrekturen ausführen und daß man sogar eine Besserung des Redressionsresultates mit einer entsprechenden Nachbehandlung erzielen kann. Wie ich die Nachbehandlung führe, kann ich Ihnen nicht angeben, da der Herr Vorsitzende schon mit der Glocke droht. Wenn Sie es wollen, will ich es aber gern noch nachholen.

Nun noch eins über die Dauerresultate des Redressements. Daß man bei Skolioseredressements Dauerresultate erhalten kann, glaube ich hiermit beweisen zu können. Ich habe hier einen Knaben, den ich über 8 Jahre nach dem Redressement in einer Kette von Photographien verfolgt habe. Das Resultat hat 8 Jahre bestanden. Ich glaube, das kann man als Dauerresultat ansehen. Hier in einem anderen Fall ist das Resultat 5 Jahre kontrolliert. Aber, meine Herren, nicht jedes Redressement läßt sich halten, auch nicht mit den Mitteln, welche ich anwende; auch mir gingen Fälle verloren. Worin liegt die Entscheidung, meine Herren? Das liegt an folgendem. Es kommt darauf an, ob es gelingt, in der Nachbehandlung oder in der weiteren Behandlung das skoliosenbildende Moment auszuschalten. Nun, das skoliosenbildende Moment verschwindet zuweilen, dann steht die Korrektur. In anderen Fällen schwindet es nicht. Wir haben es nicht in der Gewalt, das sicher zu erreichen, denn, meine Herren, wir kennen dieses Moment noch nicht genügend. Unzweifelhaft sind es knochenerweichende Erkrankungen, welche die Tragfähigkeit der Wirbelknochen herabsetzen. Aber, meine Herren, welches diese Erkrankungen sind? Auf dem mikroskopischen Bilde hat man rachitisähnliche Bildungen — aber echte Rachitis ist es gewiß nicht.

Wer uns diesen Prozeß, der uns die Skoliosenwirbel weich macht, einmal erklärt, und wer uns ein Mittel gibt, diese Krankheit auszuschalten, der löst das Skoliosenproblem! Lösbar ist es, aber gelöst ist es nicht — auch nicht durch den Herrn Kollegen Abbott.

Vorsitzender Herr Spitzy-Graz: Meine Herren! Ich habe das Ergebnis der Wahl mitzuteilen.

Abgegeben sind 217 Stimmen. Davon haben erhalten: Herr Kölliker 77, Herr Ludloff 56, Herr Drehmann 28, Herr Schanz 8, die Herren Biesalski und Lorenz je 5, Herr Vulpius 3, die Herren Wullstein, Bade, Cramer je 2, die Herren Schulze, Rosenfeld, Höftman, Lange und Riedinger je 1 Stimme, weiße Zettel 9. Es ist also eine Stichwahl zwischen Herrn Kölliker und Herrn Ludloff notwendig.

Digitized by Google

Herr Lorenz-Wien: Vieles, was wir von Herrn Abbott gehört haben, ist uns nicht neu. Wir kennen ja alle die detorquierenden Seitenzüge, auch dem großen Fenster über der eingesunkenen und verflachten Rückenseite begegnen wir nicht zum ersten Male. Die Filzplatten als Druckpelotten habe ich vor 30 Jahren in meinem Druckverband empfohlen. Auch in der speziellen Technik des Verbandes erblicken wir nichts Neues, begrüßen es aber ganz besonders, daß der Gipsverband, diese Seele der Orthopädie nach unserem Hoffa, bei dieser Gelegenheit wieder ganz und gar zur gebührenden Würdigung gekommen ist. Aber etwas in dem Abbottschen Verfahren ist total neu, ich möchte sagen, revolutionär neu, das ist das Redressement in Kyphosierung der Wirbelsäule.

Mit der Zweckmäßigkeit oder Unzweckmäßigkeit der Kyphosierung während des Redressements steht und fällt das Abbottsche Verfahren. Untersuchen wir die Totalkyphose mit Beziehung auf ihre Vorteile in der Prophylaxe und Behandlung der Skoliose. Was die Prophylaxis anbelangt, so macht die Natur täglich für uns das beweisende Experiment, daß im allgemeinen — Ausnahmen bestätigen die Regel — die Totalkyphose sich mit der Skoliose nur selten vergesellschaftet. Wohl deshalb, weil durch die Kyphosierung eine mediosagittale Spannung der Wirbelsäule geschaffen wird, durch welche die Neigung zu seitlicher Abweichung notwendig verringert wird. Eine belastete kyphotische Wirbelsäule ist also gegen Skoliose bis zu einem gewissen Maße gefeit. Die mediosagittale Spannung fixiert die Wirbelkörperreihe in ihrer Stellung. Vom therapeutischen Standpunkt aus kann dies als Nachteil betrachtet werden, weil die kyphotische, belastete Wirbelkörperreihe einem redressierenden Seitenzug nur schwerer folgen kann, als unter anderen Umständen. Daher wird es mir verständlich, wenn Abbott klagt, daß es leichter sei, den Rippenbuckel zu beeinflussen als die Seitenabweichung der Wirbelsäule, also die Kardinalaufgabe der Skoliosenbehandlung. Ein therapeutischer Vorteil der Kyphosierung ist die geringere Verzahnung der Gelenkfortsatzreihe, also die leichtere Beweglichkeit der Wirbelbogenreihe. Als einen schweren Nachteil der kyphosierenden Behandlung erblicke ich die durch die starke Kompression der Brust- und Baucheingeweide bedingte Gesundheitsschädigung, welche dazu zwingen wird, die Behandlung so kurz als möglich zu gestalten. Ein weiterer Nachteil ist kosmetischer Natur, deshalb aber nicht von geringerem Belang. Die Frage, ob Kyphosierung zum Redressement vorteilhaft sei oder nicht, ist gerade für mich von ganz besonderer Wichtigkeit, denn durch mein ganzes orthopädisches Leben zieht sich wie ein roter Faden gerade die entgegengesetzte Maßregel, nämlich die Lordosierung. Ich erinnere an das lordosierende Reklinationsgipsbett und an das lordosierende Kyphose-

Digitized by Google

korsett; es konnte nicht fehlen, daß ich das Lordosierungsprinzip schließlich auch in die Behandlung der Skoliose übernahm. Seit mehr als 10 Jahren detorquiere und korrigiere ich in lordotischer Haltung des Rumpfes, allerdings niemals in Fällen von schwerer Skoliose, sondern namentlich bei beginnenden Fällen. Ich tue also seit 10 Jahren genau das Entgegengesetzte, was Abbott empfiehlt.

Die Vorteile der Totallordose sind in prophylaktischer Beziehung vermehrte Sagittalspannung der Wirbelsäule, also verminderte Neigung zur skoliotischen Abweichung. Bei Lordosierung werden aber die Wirbelkörper entlastet, daher der Korrektur der seitlichen Abweichung zugänglicher. Hingegen wird die Bogenreihe stärker ineinandergepreßt und dadurch fixierter. Es frägt sich nun, was vorteilhafter ist, die Wirbelkörperreihe, auf welche es doch in erster Linie ankommt, zur Korrektur durch Lordosierung disponierter, oder durch Kyphosierung gegen seitliches Redressement unzugänglicher zu machen. Ich muß sagen, daß ich die Lordosierung vorziehe, sie hat außerordentliche kosmetische Vorzüge und ist nicht gesundheitsschädlich wie die Kyphosierung.

Mein Verfahren der Skoliosenbehandlung ist dem Abbottschen so verwandt und doch so diametral entgegengesetzt, daß das Abbottsche Verfahren mit meiner Behandlungsmethode prinzipiell identisch wird — auf technische Details kommt es ja nicht an, sondern nur auf die Grundidee —, wenn Abbott seinen Patienten in der Hängematte statt auf den Rücken — auf den Bauch gelegt hätte.

Ich werde an dem Lordosierungsprinzip in Zukunft unbedingt festhalten und dasselbe auch auf schwerere Skoliosen übertragen. Jedenfalls sind wir Herrn Abbott zu größtem Danke verpflichtet, daß er in die stagnierende Skoliosenbehandlung durch die kyphosierende Therapie einen frischen Zug gebracht hat.

Herr Vulpius-Heidelberg: Meine Herren! Es sind prinzipielle Bedenken über die Abbottsche Behandlung geäußert worden. Es ist dabei auch von den technischen Schwierigkeiten die Rede gewesen. Auf diese will ich hier nur kurz eingehen. Sie sind einmal gegeben schon während der Anlegung des Verbandes; sie stellen sich uns aber hauptsächlich bei der Nachbehandlung entgegen. Wie Sie sich erinnern werden, besteht die Nachbehandlung ja nicht nur darin, daß wir Atmungsgymnastik treiben lassen, sondern namentlich auch darin, daß wir das Redressement durch die Einführung von Polstern in den Gipsverband zu fördern suchen. Und da entstehen nun Zweifel und Schwierigkeiten, wegen deren ich mir gern Auskunft holen möchte.

Nehmen wir den skoliotischen Thoraxdurchschnitt in der bekannten Weise an (Zeichnung), so ist Ihnen aus der gestrigen Vor-

Digitized by Google

führung erinnerlich, daß in zwei Richtungen solche Polster eingeschoben werden. Erstens wird im Verband hinten auf der konkaven Seite ein großes ovales Fenster gemacht, und es werden die Rippen nach hinten hinausgedrängt, dadurch, daß wir von vorn nach hinten ein Polster wirken lassen. Es ist ja ganz begreiflich, daß dadurch die Rippen dorsalwärts gedrängt werden. Aber weitere Polster sollen jetzt angebracht werden, welche durchgezogen werden auf der Seite der Konvexität, und zwar auf der Höhe der Konvexität, nicht ganz direkt seitlich, weil dadurch der ganze skoliotische Teil des Thorax nach der konkaven Seite hinübergezogen werden soll. Wenn wir also in der Weise hier durch die beiden Fenster Polster einlegen, so wird die Ansicht ausgesprochen, daß wir dadurch wahrscheinlich den Rippenwinkel vergrößern. Wir wollen bei allen derartigen Mobilisierungsversuchen ja vermeiden, von der Seite den Thorax zu komprimieren, damit wir die Rippen nicht mehr abknicken.

Nun ist es ja richtig, daß der Verband hinten entsprechend dem Rippenbuckel geschlossen ist und dadurch ein Ausweichen der Rippen nach hinten theoretisch wenigstens verhindert ist. Sind wir aber nicht imstande, dies völlig zu vermeiden, so halte ich es für fraglich, ob wir einen seitlichen starken Druck ausüben dürfen. Ich bin jedenfalls dazu übergegangen, meist nur in diagonaler Richtung (erläuternd) zu polstern und die Verschiebung nach der konkaven Seite hin schon bei der Anlegung des ersten Verbandes zu erzielen.

Nun komme ich zu einer weiteren Schwierigkeit. Das ist die vorhin schon berührte Frage der Gegenkrümmung. Wenn wir die rechte Dorsalskoliose nach der linken Seite hin drängen, so wird natürlich die linksseitige Lendenskoliose dadurch gesteigert werden. Es besteht die schwierige technische Aufgabe, das zu verhüten. Bis zu einem gewissen Grade — aber auch nur bis zu einem gewissen Grade — kann man es dadurch verhüten, daß man das ovale Fenster erst oberhalb der Gegenkrümmung anlegt. Abbott versucht — ich kann da vielleicht einen Teil seiner Antwort vorwegnehmen, ich habe mit ihm darüber gesprochen — diese Verstärkung der Gegenkrümmung zu verhüten, obwohl er im allgemeinen auf das Entstehen der Gegenkrümmung keinen allzu großen Wert legt, weil er glaubt, daß sie durch die Nachbehandlung viel leichter zurückgehen wird. Er versucht die Verhütung in folgender Weise: Nehmen Sie an, es sei der Redressionsverband angelegt. Es wird dann auf der rechten Seite der Verband unten lateral abgeschnitten, es werden auf der linken Seite Polster eingeschoben und dadurch die Lendenwirbel nach der rechten Seite hinübergedrängt. Es wird außerdem nun, während der Verband wieder durch Gipsbinden geschlossen wird, das rechte Bein stark nach abwärts gezogen. Es wird auf diese Weise erstens durch die Polster das Becken weiter nach der rechten

Digitized by Google

Seite hinübergezogen und durch Zug in der Längsrichtung (fortdauernde Erläuterungen) die Beckenhälfte gesenkt. Abbott denkt sich den Effekt so, daß die Lendenwirbel nachfolgen und in der Weise eine Umkrümmung erfahren. Es scheint mir aber fraglich, ob es mit so einfachen Handgriffen gelingt, eine fixierte Umkrümmung zu korrigieren resp. die Vermehrung derselben zu vermeiden.

Ich will darauf zunächst nicht länger eingehen, sondern nur diese Dinge zur Diskussion stellen.

Im großen ganzen glaube ich: Es sind unzweifelhaft bessere Resultate zu erzielen mit der neuen Verbandmethode, als wir sie bisher fertig bekommen haben, aber gewisse Bedenken sind doch noch so groß, daß strenge Kritik notwendig ist, ehe wir zu einem Urteil gelangen.

Herr Spitzy-Graz: Da ich einige Male zitiert worden bin und einmal nicht ganz meinen Aussprüchen entsprechend, so erlauben Sie mir, obgleich ich Präsident bin, einige Worte.

Meiner Ansicht nach ist die Kyphose die Mittelstellung der Wirbelsäule, wie Lange es Ihnen schon gesagt hat, also jene Stellung, in der die Wirbelsäule angelegt ist. Die Kyphose ist deshalb auch die Stellung, in die die Wirbelsäule immer zurückkehrt, wenn sie schwach, wenn sie alt geworden ist. Die Kyphose ist diejenige Stellung, aus der heraus man am leichtesten eine Skoliose bekommen kann, aber wohlgemerkt die schlaffe Kyphose. Die starren Kyphosen, die starren Formen, die vollständig ausgeprägten oder übertriebenen physiologischen Krümmungen gehen schon ihrer Starrheit wegen nicht leicht in eine Skoliose über, aber schlaffe Kyphosen neigen zur Skoliosenbildung. Es ist also kein Widerspruch: Je mehr sich die Wirbelsäule der Lordose nähert, je mehr sie sich streckt, je mehr sie sich lordosiert, desto mehr sind die Gelenke miteinander verzahnt, desto schwerer ist die Entstehung einer Skoliose. In extremer Lordose ist eine Seitenbiegung kaum möglich, auch die Rotationsbewegungen sind sehr schwer möglich.

Was die Gesundheitsschäden anlangt, so kann ich Sie versichern, daß sie nicht größer sind, als in einem anderen Gipsverband, und daß sie z. B. nicht größer sind als in einem Verband, in dem man z. B. den Kopf mit eingeschlossen hat. Auf meiner Klinik sind an Kindern, und zwar rachitischen kleinen Kindern, solche Gipsverbände in 17 Fällen angelegt worden. Schäden konnten wir nicht sehen, außer in einem Falle, auf den ich noch mit einigen Worten zurückkommen möchte.

Wenn Herr Vulpius wegen der angelegten Streifen auf der Seite ein Bedenken hat, so möchte ich darauf hinweisen, daß Abbott nur so viel Filzstreifen einlegt, als Raum entsteht. Man soll nicht den Rückenbuckel hineindrücken, sondern man soll nur zu erreichen suchen,

Digitized by Google

daß die konkave eingefallene Seite aus dem Fenster herausrücke. Wenn ich das zusammenfasse, möchte ich sagen: Die Abbottsche Verbandbehandlung, die Verbandbehandluung in Gips bedeutet für uns einen wichtigen Fortschritt in der Skoliosenbehandlung. Sie gibt uns ein Mittel mehr, gegen die fixierten Skoliosen vorzugehen, gegen die wir ja in Wirklichkeit so wenig Mittel haben.

Was die Gegenkrümmung anbelangt, so verhält es sich bei richtigen Skoliosen meist so: Wir haben meist eine Hauptkrümmung und kompensatorische Krümmungen. Früher hat man immer bei der gewaltsamen Streckung gesagt, wir könnten wenigstens die nachgiebigen kompensatorischen Krümmungen korrigieren, wenn wir auch die ursprünglichen Krümmungen nicht korrigieren können. Jetzt werden auf einmal die kompensatorischen Krümmungen als Hindernis der Verbandbehandlung angegeben. Mit den kompensatorischen Krümmungen werden wir hier bei dieser Art der Verbandbehandlung ebenso leicht fertig, wie wir bei allen anderen Verbandbehandlungen mit ihnen fertig geworden sind. Der primär forcierte Konvexabschnitt wird in toto auf die Gegenseite geschoben und dort durch die Lagerung allein einer Deskoliosierung entgegengeführt.

Auf eine Schwierigkeit möchte ich hinweisen, die mir persönlich ernster zu sein scheint, das ist die linkskonvexe Skoliose. Wenn wir bei der rechtskonvexen Skoliose in kyphotischer Stellung eingipsen, so geben wir dem Herzen mehr Raum. Wenn wir aber linkskonvexe Skoliosen in kyphotischer Stellung eingipsen, so ist die Raumbeengung der rechten Brusthälfte vielleicht der Grund, warum sich die Patienten mit linkskonvexer Skoliose auffallend schlechter fühlen in dem Verbande als die mit der rechtskonvexen Skoliose. Da müssen wir vorsichtig sein, und da bleibe ich nach wie vor bei einem Ausspruch, den ich schon in einer Zeitschrift getan habe: Die Hauptsache scheint mir die Einengung der Atmung. Dabei muß man ebenfalls vorsichtig sein, die Atmung vorher einüben, die auch in der Nachbehandlung die Hauptrolle spielt. Die Nachbehandlung muß lange ausgedehnt werden. Der Körper soll in überkorrigierter Stellung lange erhalten werden, obgleich ich nicht mit diesem Zelluloidmieder, sondern mit einem viel leichteren Apparat es zu erreichen glaube, daß die korrigierte Stellung erhalten bleibt. Atemübungen würden auch da die Hauptsache bilden.

Herr Calvé-Berck-Plage: Ce n'est pas en adversaire de la méthode d'Abbott que je prends la parole. Je la considère, au contraire, comme une des plus belles découvertes de l'orthopédie moderne. Ayant eu l'année dernière l'occasion, lors d'un voyage en Amérique, de voir les premières applications de la méthode, j'avais, dès mon retour en France, entrepris, avec le Dr. Lamy de Paris, le traitement de différents

Digitized by Google

cas de scoliose. Ce ne sont pas des résultats définitifs que j'apporte ici. J'estime qu'il serait prématuré de le faire. La sanction du temps, surtout dans un sujet aussi complexe qu'est celui de la scoliose, est nécessaire avant de parler de tels résultats. Ce sont des impressions que nous a suggérées, au Dr. Lamy et à moi, l'emploi de la méthode d'Abbott que je désire exposer succinctement aujourd'hui devant vous.

Cette méthode corrige-t-elle, c'est à dire obtient-elle une restitutio ad integrum? Procure-t-elle un retour morphologique, anatomique et fonctionnel de la colonne vertébrale à son état normal?

Cette méthode, au lieu d'être une méthode de correction, n'est-elle qu'une méthode de compensation? C'est à dire masque-t-elle la difformité par l'apparition de déformations provoquées et secondaires thérapeutiques, mais sans correction réelle de la déformation primitive?

Avant de répondre, il nous paraît indispensable de distinguer trois variétés de scoliose. Ne seront considérées ici que celles entre les scolioses qui s'accompagnent de torsion avec voussure costale consécutive, seules scolioses, à notre avis, qui seront justiciables du traitement d'Abbott.

Parmi ces scolioses avec torsion, nous distinguerons:

1. Les scolioses réductibles.
2. Les scolioses fixées.
3. Les scolioses soudées.

1. Scolioses réductibles. Pour celles-ci, nous pensons que la méthode d'Abbott est nullement correctrice en ce sens que la détorsion s'accomplit au maximum et que par suite le retour à l'état normal est possible.

2. Scolioses fixées. Pour celles-ci et, a potiori, pour les

3. Scolioses soudées, notre impression est tout autre. La correction nous paraît difficile, si non impossible. A priori, en se rappelant l'anatomie pathologique des vieilles scolioses, tel que l'ont établi Lorenz, Hoffa et tant d'autres, il nous semble qu'il était facile de le pouvoir.

Que se passe-t-il donc?

1. Des courbures de compensation immédiatement au-dessus et au-dessous de la portion ossifiée ou soudée de la colonne vertébrale, se développent dans les parties saines, flexibles du rachis; ceci pour compenser, sans la corriger, la courbure latérale du rachis.

2. Des torsions, en sens contraire, des torsions primitives, engendrant de nouvelles déformations costales sur- et sous-jacentes et de localisation thoracique opposée se forment qui compensent, sans corriger, les déformations primitives.

Cette distinction, à notre avis, est capitale, car elle explique certains accidents graves survenus au cours du traitement par la méthode

Digitized by Google

d'Abbott, elle limite, si non son emploi, du moins ses tentatives d'hypercorrection et explique les récidives.

Si, en effet, la courbure primitive ne se corrige pas, ne change pas de côté, elle va former une sorte de heurtoir, sur lequel le thorax viendra s'écraser, au grand dommage des organes internes. Dans les scolioses à convexité gauche, le coeur peut être comprimé, dans les scolioses droites, le foie écrasé, et en tous cas, la capacité inspiratoire de côté sera diminuée, car les côtes, même après ablation de plates, resteront aplaties.

On conçoit également que les divers segments de la colonne vertébrale étant tiraillés en sens opposé, tendront comme toute tige flexible, à revenir à sa position normale, dès que les forces auront cessé d'agir.

En résumé: La méthode d'Abbott est-elle une méthode de correction ou de compensation? Pour le savoir de simples photographies ne suffisent pas à répondre. Il faut des documents plus précis.

J'émets l'aveu que tout malade atteint de scoliose et traité par la méthode d'Abbott soit étudié avant, pendant et après:

1. à l'aide d'épreuves radiographiques prises dans plusieurs plans, de façon à eviter les erreurs de projection, si fréquentes en radiographie, leur courbure pouvant se projeter sous forme de ligne droite;

2. à l'aide de mensurations au cyrtomètre, faites sur chaque côté du thorax séparément;

3. à l'aide de l'étude de l'amplitude respiratoire des deux côtés du thorax, séparément;

4. à l'aide de moulages successifs permettant, grâce à des coupes en série, perpendiculaires à l'axe du corps, de contrôler la forme du thorax à des hauteurs différentes.

Herr Wullstein-Bochum: Meine Herren! Ich habe keine Erfahrungen über das Abbottsche Verfahren und habe auch leider den gestrigen Projektionsvortrag nicht mit anhören können, weil es mir unmöglich war, gestern schon hierher zu kommen. Ich habe aber doch aus den heutigen Diskussionsbemerkungen manches herausgehört, und so glaube ich, hier ein paar Worte äußern zu dürfen.

Herr Abbott will also ohne Extension einfach die schweren Skoliosen korrigieren. Er hat eine Hyperkorrektion herausgefunden. Es muß natürlich das Ideal für unser ganzes orthopädisches Handeln sein, bei einer Korrektur eine Hyperkorrektion zu erzielen, aber ich bin mit Herrn Schanz ganz einig, wenn ich sage, das kann unmöglich anders sein als bei nichtfixierten Skoliosen, wie auch eben Kollege

Digitized by Google

Vulpius betont hat, im Gegensatz zum Herrn Vorsitzenden, der auch von fixierten Skoliosen sprach. Ich glaube, daß ich niemals an das Abbottsche Verfahren bei fixierten Skoliosen herangehen würde. Ich halte es nach meinen Erfahrungen, die ich in Experimenten und an Leichen gemacht habe, für ganz ausgeschlossen, daß ich eine wirkliche Korrektur, eine Hyperkorrektur in dem Gebiet ohne Zug machen kann, sondern das wird immer nur eine Scheinkorrektur sein, und das Röntgenbild wird der einzige Beweis sein. Aber es muß bei fixierter schwerer Skoliose das Redressement, wenn wir es erreichen können — was in einer Sitzung absolut ausgeschlossen, sondern nur in mehreren Sitzungen zu erreichen ist —, ein Zugredressement sein, wie es Schanz vorhin sehr richtig nannte.

Nun haben aber auch andere Herren, vor allen Dingen der erste Redner, heute ja gesagt, daß es sich gestern bei Herrn Abbott allein um Totalskoliosen handelte. Nachher hat einer der Herren gesagt, daß es sicherlich leichte Fälle gewesen wären. Nun, meine Herren, bei leichten, nichtfixierten Skoliosen und bei totalen Skoliosen brauchen wir zu dieser schweren Art des Redressements überhaupt nicht zu greifen, denn eine Totalskoliose ist niemals eine schwere Skoliose. Ich habe noch nie in meinem Leben eine schwere Totalskoliose gehabt, sondern das ist immer eine leichte Skoliose, und diese sind für das Redressement so leicht zugänglich wie nur denkbar. Wenn ich einen ganzen Stab habe, den ich überbiegen kann, dann ist das so einfach, wie nur etwas. Wenn ich aber drei Krümmungen habe, die sich aneinander stellen und zusammentreffen, dann kann ich eben nur die eine, d. h. die hauptsächlichste, korrigieren, und die beiden anderen werde ich sogar verstärken. Infolgedessen glaube ich, daß, wenn man überhaupt bei einer leichteren, nichtfixierten Skoliose die Hauptkrümmung korrigiert, man eine totale Skoliose erzeugen wird, und das wäre auch noch gar nicht das schlechteste, wenn die Heilung dieser nichtfixierten S-förmigen Skoliose durch das Stadium der Totalskoliose hindurchginge. Denn mit der Totalskoliose werden wir nach dem, was wir bisher schon längst kennen, ja ohne Gipsverband leicht fertig, und ich glaube, daß ich bei Totalskoliose oder nichtfixierter Skoliose überhaupt kein Redressement brauche, da komme ich mit leichten Verbänden aus, wie ich meine leichteren Skoliosen und totalen Skoliosen in den letzten Jahren durch eine ganz konsequente Beckenschiefstellung, sowohl im Liegen, wie im Stehen, wie im Sitzen — das Volkmannsche Sitzen — behandelt habe. Nur die Konsequenz der Ausführung ist das Entscheidende. Man kann durch ständige statische Veränderungen leichte Skoliosen korrigieren. Aber wenn man eine geschlossene, eine fixierte Skoliose in das Gegenteil versetzen will durch Redressement, so behaupte ich, es entsteht eher eine Stückfraktur der Rippen, als daß eine Hyperkorrektur entstehen könnte.

Digitized by Google

Herr Fränkel-Berlin: Ich erlaube mir, Ihre Aufmerksamkeit auf eine Uebung zu lenken, die Prof. Klapp vor einigen Jahren als Kniegang beschrieben hat und die sehr geeignet ist, den unteren Teil der Brustwirbelsäule zu detorquieren. Zum Beweise zeige ich zwei Mädchen mit schweren rachitischen Skoliosen, die es durch diese Uebung gelernt haben, ihr Rippental vorzuwölben und den Buckel einzuziehen. Die Uebung erinnert Sie wohl sofort an die Haltung, in der Abbott die Skoliose eingipst. Die Wirkung ist ganz ähnlich — sie dürfte daher eine gute Nachbehandlung nach Abnahme des Abbottschen Verbandes sein, wie sie Professor Lange vorhin gefordert hat —, und die Erklärung ist wahrscheinlich auch dieselbe.

Aus der Mechanik der normalen Wirbelsäule ist bekannt, daß Rumpfdrehen (Längstorsion) fast ausschließlich im unteren Abschnitt der Brustwirbelsäule, zwischen dem achten und zwölften Brustwirbel vor sich geht. Das ist aber die Gegend, in der sich bei Vorbeugehaltung und bei der von Abbott gewählten Stellung die Hauptbewegungen abspielen. Ein bekannter Lovettscher Versuch erläutert das: Bei der tiefen Rumpfbeuge geht die Lateralflexion nicht wie in der aufrechten Körperhaltung im Lendenteil vor sich, sondern höher im Dorsalsegment, etwa am achten Brustwirbel, wie Lovett richtig erklärt, deshalb, weil durch Flexion die Lendenwirbelsäule von der Seitwärtsbeugung ausgeschlossen wird.

Also die Kyphose der Lendenwirbelsäule ist daran schuld, daß in Vorbeugehaltung die Umkrümmung den Dorsalteil bevorzugt.

Dieselbe Wirkung, eine kyphotische Einstellung der Lendenwirbelsäule, läßt sich auch auf andere Weise erzielen: durch Lordosierung des oberen Dorsalsegmentes. Bei der entsprechenden Uebung (die von einem mit rundem Rücken behafteten Kinde demonstriert wird) kommt es zu einer Umkehrung der physiologischen Krümmung. Wenn aus dieser Ausgangshaltung (tiefer Vierfüßlerstand) Umkrümmungen vorgenommen werden, so gehen sie in der Hauptsache in der Brustwirbelsäule vor sich, und die Lendenwirbelsäule verhält sich ruhig. Die Uebung dient uns zur Ueberkorrektur des runden und hohlrunden Rückens und zur Mobilisierung der Brustwirbelsäule.

Was die Beziehungen zwischen Kyphose und Skoliose anlangt, so teilen wir mit Bezug auf die Entwicklungsmechanik den Standpunkt von Riedinger, Lovett, Spitzy, daß die Skoliose sich gern auf der Basis der Kyphose etabliert, meinen aber, daß die Motilität eines Wirbelsäulensegmentes im allgemeinen nicht durch die Kyphose, sondern im Gegenteil durch Lordose begünstigt wird. Schon die normale Physiologie der Wirbelsäule lehrt, daß sie nirgends so beweglich ist, wie in dem lordotischen Hals- und Lendenteil. Sie haben vorhin von Prof. Lorenz gehört, wie sehr er das lordosierende Prinzip in der

Digitized by Google

Skoliosenbehandlung schätzt. Wir haben stets die Ansicht gehabt, daß die Wirbelbewegungen in lordotischer Haltung freier sind, weil die Pressung des Wirbelkörpers fortfällt.

Zum Schluß möchte ich Prof. Riedinger darin beistimmen, daß die Prinzipien Klapps und Abbotts sich nicht feindlich gegenüberstehen, sondern sich gegenseitig ergänzen können.

Herr Spitzy-Graz: Hals- und Lendenwirbelsäulen sind deshalb in ihren Bewegungen am freiesten, weil sie auch bezüglich ihrer Verbindung mit dem übrigen Skelette in Wirklichkeit am freiesten sind. Sie sind nicht mit den Rippen auf dem Brustbein zu einem starren Ganzen verbunden, sie sind selbstverständlich die freiesten Teile der Wirbelsäule, aber je lordotischer sie eingestellt sind, desto geringer ist ihre Beweglichkeit.

Herr Fränkel-Berlin: Der Einwand Prof. Spitzys ist unzutreffend. Das schleichende Raubtier (Gepard, Tiger) zeigt, wie kein Teil seiner Wirbelsäule so beweglich ist wie gerade das rippentragende Dorsalsegment.

Um die Umkrümmungen der Wirbelsäule zu begünstigen, dürfen nicht extreme Grade der Lordose, die zur Verzahnung der Wirbel führen, zur Verwendung kommen.

Vorsitzender Herr Spitzy-Graz: Das Resultat der Wahl ist folgendes: Herr Professor Kölliker ist mit 135 Stimmen gewählt, Herr Ludloff hat 92 Stimmen erhalten. Ich gratuliere dem nächstjährigen Vorsitzenden und hoffe bestimmt, daß er die Wahl annimmt.

Herr Kölliker-Leipzig: Meine Herren! Ich nehme die Wahl mit Dank an und hoffe, mit Ihrer Unterstützung meinen Vorbildern möglichst nahezukommen.

Herr Hofbauer-Wien: Der Vorschlag, die respiratorischen Kräfte als Kraft zur Ummodelung zu verwenden, ist mit Freude zu begrüßen, schon deshalb, weil auf diesem Wege eine während des ganzen Lebens wirksame Kraft stetig modellierend am Skelett angreift, und weil ferner die Betätigung dieser Kräfte als Wachstumsreiz für die bewegten Teile imstande ist, fehlerhafte und mangelhafte Ausbildung des Skelettes zu korrigieren, wenn im wachstumsfähigen Alter die Atmungsgymnastik eingreift.

So freudig aber auch dieser Anstoß zu begrüßen ist, so erfordern doch die geltend gemachten Maßnahmen vielleicht eine gewisse Korrektur. Die Bauchatmung zu beschränken und dadurch die Rippen zu vermehrter Atemtätigkeit anzuregen, scheint nicht ganz einwandfrei, stellt doch die Bauchatmung einen der wichtigsten Motoren für die

Digitized by Google

rückläufige Blutbewegung der ganzen unteren Körperhälfte dar; die Bauchmuskulatur erzeugt bei ihrer exspiratorischen Kontraktion eine Druckveränderung in den Baucheingeweiden in der Form, daß durch die langsam nach oben fortschreitende Kontraktion der Bauchinhalt von unten nach oben und hinten geschoben und gleichzeitig auf die Gebilde des Bauches in derselben Richtung, also von unten nach oben langsam fortschreitend ein Druck ausgeübt wird. Auf diesem Wege wird nicht bloß die Gesamtheit der Baucheingeweide wie ein Schwamm ausgedrückt, sondern auch die dünnwandige Vena cava ascendens von unten nach oben fortschreitend durch Druck entleert. Diese Entleerung wird um so wirksamer deshalb, weil infolge des von unten nach oben und rückwärts fortschreitenden Druckes die beweglichen Baucheingeweide gegen das Zwerchfell gedrückt werden und so das Foramen quadrilaterum, die Durchgangspforte für das rückläufige Blut, enorm erweitert wird.

Wie wirksam der rückläufige Blutlauf nicht bloß aus den Baucheingeweiden, sondern auch von den Füßen durch eine Bauchmuskelkontraktion gefördert wird, sehen Sie an diesem Bild.

Die Bauchatmung behindern, bedeutet also Zirkulation schädigen. Nun ist aber diese Maßnahme völlig unnötig. Es läßt sich viel einfacher eine zweckentsprechende kostale Atmungssteigerung erzielen. Wie wenig wirksam die Behinderung der Bauchatmung ist, erweist übrigens das vom Vorsitzenden erwähnte Beispiel der empyematischen Skoliose. Nach einem Empyem bleiben die Rippen der befallenen Seite wenig bewegt, im Wachstum zurück, trotzdem das Zwerchfell derselben Seite infolge des Prozesses tiefstehend und unbeweglich sich zeigt.

Nun läßt sich aber eine ganz exzessive Steigerung der Atembewegung der Rippen dadurch erzielen, daß man die Patienten zu vertiefter Nasenatmung anregt, wie sich in einer im Wiener physiologischen Institut durchgeführten Versuchsreihe einwandfrei zeigen ließ.

Wie leicht durchführbar und wie gute Erfolge zeitigend eine entsprechende Behandlung sich darstellt, habe ich an der Hand einer Reihe von Fällen heuer im Winter in der Wiener Gesellschaft der Aerzte zeigen können. Die von der Kinderklinik mir mit Zurückbleiben der betroffenen Seite, Verbiegung der Wirbelsäule, Unbeweglichkeit zugewiesenen Fälle weisen jetzt dauernd gute Beweglichkeit der befallenen Thoraxhälfte auf, diese betreffende nunmehr aktivierte Brustseite hat durch die Atmungsgymnastik soviel Wachstumsreize erhalten, daß die initialen Differenzen vollständig ausgeglichen wurden.

Herr Wierzejewski-Posen: Meine Herren! Ich habe nicht die Resultate, die der Herr Vorredner bei der Skoliosenbehandlung hat, und habe deshalb die Abbottsche Methode mit wirklichem Enthusiasmus aufgenommen. Ich muß aber sagen, daß ich im Laufe der Zeit

Digitized by Google

gesehen habe, daß nicht alle Fälle sich wirklich dafür eignen. Schon die Vorredner haben betont, daß nur besondere Fälle, besondere Totalskoliosen usw. in Betracht kommen. Dagegen hat sich bei den Fällen, bei denen ich gerade so enthusiasmiert war für die Methode, also bei den angeborenen Fällen gezeigt, daß sie nicht dort anwendbar ist, daß sie da genau so viel wirkt wie jede andere Methode, das heißt sehr wenig.

Was nun die Gefahr anbetrifft, so trifft es zu, daß bei den linksseitigen Skoliosen sehr schwere asphyktische Erscheinungen vorkommen. Mir sind mehrmals ganz beängstigende Symptome aufgefallen. Ich möchte deshalb als letzter Diskussionsredner sagen, daß man, wie bei jeder anderen Deformität, auch bei der Skoliosenbehandlung individuell vorgehen muß.

Herr Abbott-Portland (übersetzt durch Herrn Böhm-Berlin): Auf die Frage des Herrn Professor Lange, ob der Referent, Herr Abbott, eine anatomische und physiologische Untersuchung darüber gemacht hat, warum die Methode gerade die beste Stellung für das Redressement ist, wünscht Herr Abbott zu antworten, daß er Untersuchungen im weitesten Maße angestellt hat und feststellen konnte, daß gerade bei der kyphotischen Einstellung der Wirbelsäule die verkrümmte Partie der Wirbelsäule am lockersten wird, so daß auf diese Weise die Skoliose am besten redressiert werden kann.

Zu der zweiten Frage des Herrn Professor Lange, ob im einzelnen Falle die Ueberkorrektur bestehen geblieben ist, so daß also an Stelle der vorher vorhandenen Skoliose die unerwünscht beseitigte Skoliose eingetreten ist, bemerkt Herr Abbott, daß das in der Tat bei einzelnen Fällen vorgekommen ist, daß er aber beobachten konnte und mit Hilfe des Zelluloidkorsetts darauf hinwirken konnte, daß die Skoliose wieder verschwindet.

Dann weiter fragte Herr Lange, ob an dem fixierten Teil der Wirbelsäule Bewegungen gemacht werden konnten durch das Redressement. Darauf antwortet Herr Abbott, daß in der Tat bei vielen Fällen dieses erreicht werden konnte und er sich auch im Röntgenbild davon überzeugen konnte.

Viele von den Fällen, die Herr Abbott gestern gezeigt hat, sind in der Tat rachitisch, und er hat auch viele solcher Fälle behandelt, die er nicht gezeigt hat. Sie erfordern nur eine längere und intensivere Behandlung, aber er erzielt schließlich dieselben Resultate.

Bei der S-förmigen Skoliose hat Herr Abbott ein spezielles Redressionsverfahren ausgeführt, bei welchem er nicht bloß den oberen Teil, den dorsalen Teil durch bestimmte Bindenzüge umgekrümmt hat, sondern auch gleichzeitig auf die Lendenwirbelsäule durch Zug eingewirkt und auf diese Weise eine Korrektur erzielt hat.

Digitized by Google

Das sind die Fragen von Herrn Professor Lange.

Herr Dr. Abbott möchte dann noch betonen, daß die gestern gezeigten Fälle nicht, wie hier mehrfach in der Diskussion bemerkt worden ist, einfache und unfixierte Skoliosen darstellen, sondern daß die Fälle, die er gezeigt hat, zum Teil schwerere Fälle waren. Es waren ja nicht alles Totalskoliosen, sondern ein großer Teil waren Dorsalskoliosen, ein weiterer Teil waren kombinierte Skoliosen, und die Fälle waren fixiert, die er gestern gezeigt hat.

Herr Bade-Hannover: Zur Behandlung der spondylitischen Lähmungen[1]).

Wenn alle konservation Behandlungsweisen versagen, bringt Bade die Patienten aus der Horizontallage in vertikale Extension mittels Schienenhülsenapparaten, die die Spasmen in den Gelenken aufheben. In allen 8 beobachteten Fällen trat im Laufe eines Jahres Heilung ein. Erklärt wird diese Beobachtung mit den durch die veränderte Statik bedingten veränderten Zirkulationsverhältnissen im Rückenmarkskanal, die schneller zur Verteilung eines Abszesses oder zur Absaugung des Oedems der Häute beitragen, und mit der mechanischen Beseitigung der Spasmen, die eine verminderte Reizung des Zentralorgans bedingen.

Herr Brüning-Gießen: Untersuchungen über Rückgratsverkrümmungen bei der Schuljugend in Oberhessen[2]).

Herr Georg Müller-Berlin: Ein Fall von Riesenwuchs[3]).

Diskussion. Herr Hinterstoißer-Teschen: Anschließend an die Krankenvorstellung Herrn G. Müllers berichte ich über einen Fall von partiellem Riesenwuchs, den ich vor drei Jahren zu beobachten und zu operieren Gelegenheit hatte. Das Mädchen A. G. war damals 7 Jahre alt; schon bei der Geburt wurde bemerkt, daß Zeige- und Mittelfinger der rechten Hand bedeutend größer waren als linkerseits. Die beiden Finger wuchsen immer mehr, bis sie die jetzige Größe erreichten (Makrodaktylie) R 13½ und 17 cm Länge, 13 und 13½ cm Umfang der Grundglieder, 9 cm des Endgliedes (links 6½ und 7 cm Länge der gleichnamigen Finger). Der Riesenwuchs betrifft auch die entsprechenden Mittelhandknochen, vor allem aber den Metacarpus indicis. Die rechte Oberextremität ist durchschnittlich um 1 cm länger und 3 cm dicker als die linke.

Der Hauptsache nach sind die Phalangenknochen an dem exzessiven Wachstum beteiligt (Röntgenbilder); die Wachstumszone der Epiphysen ist sehr breit. — Die sonderbare diametrale Gegenstellung der Riesenfinger ist aus rein mechanischen Gründen

[1]) Veröffentlicht in Nr. 26 der Münch. med. Wochenschr. 1913.

[2]) Siehe Größere Vorträge II S. 282. — [3]) Ebenda S. 309.

Digitized by Google

zu erklären: die Platzfrage drängte die beiden auseinander. Die Weichteile der Riesenfinger sind massig entwickelt, weich, wulstig, hyperämisch. (Aussehen wie die sog. „Salzstangel".)

Auf die ziemlich reichhaltige Literatur, sowie auf die noch immer umstrittene Aetiologie (Theorie von Rokitansky, Kirmisson, Koblank u. a.) kann ich nicht eingehen. Bei der Operation wurde auch der Metacarpus indicis mit exstirpiert. Die Gebrauchsfähigkeit der Hand wurde natürlich wesentlich gebessert. An den übrigen Teilen der Hand wurde bisher kein vermehrtes Größenwachstum beobachtet.

Herr Schlee-Braunschweig: Ein neues einfaches, billiges und exaktes Skoliosenmeßverfahren [1]).

Diskussion. Herr Schanz-Dresden: Ich möchte nur den Kollegen Schlee darauf aufmerksam machen, daß diese Methode von Herrn Semeleder heute vor 10 Jahren (Zuruf: Vor 3 Jahren!) fast genau so beschrieben worden ist, so daß man seinen Namen doch hier nennen sollte.

Herr Schlee-Braunschweig: Ich habe das selbstverständlich gelesen. Ich mußte mich ja hier so kurz wie möglich fassen. In meinem Manuskript steht es zum Schluß darin. Ich kann Ihnen zeigen, daß ich auf Semeleder aufmerksam machen wollte. Der Gang der Schattenprojektion ist der gleiche, da erhebe ich nicht den geringsten Prioritätsanspruch. Wenn Sie sich aber das Verfahren praktisch ansehen, so werden Sie sehen, daß es total verschieden ist. Das Verfahren Semeleders ist ziemlich unpraktisch und kompliziert und hat wohl aus diesem Grunde keinen Eingang gefunden. Sonst verstände ich es nicht, wie eine Methode, die so naheliegend ist, keinen Anklang hat finden können.

(Herr Dr. Schlee bittet uns mitzuteilen, daß er in einem der nächsten Hefte der „Zeitschrift für orthopädische Chirurgie auf die Angelegenheit zurückkommen und speziell auf die Semeledersche Methode der Skoliosenmessung dabei noch näher eingehen wird. Die Redaktion.)

Herr v. Saar-Innsbruck: Beitrag zur Nervenplastik [2]).

Herr Jansen-Leiden (Holland): Muskelbündellänge und neurogene Kontrakturen [3]).

Herr Stoffel-Mannheim: Zur Behandlung der spastischen Lähmungen [4]).

Diskussion. Herr O. Foerster-Breslau: Meine Herren! Die theoretischen Auseinandersetzungen des Herrn Stoffel über das Wesen der spastischen Kontrakturen decken sich wörtlich mit dem, was ich be-

[1]) Siehe Größere Vorträge II S. 313. — [2]) Ebenda S. 322. — [3]) Ebenda S. 333. — [4]) Ebenda S. 337.

Digitized by Google

reits früher, besonders in meiner Monographie vom Jahre 1903, über die spastischen Kontrakturen bei Pyramidenbahnläsionen ausgeführt habe. Ich habe damals bereits betont, daß bei spastischen Lähmungen jede einzelne Muskelgruppe die Tendenz hat, spastisch zu werden, und daß die Tatsache, ob die Kontraktur entsteht oder nicht, rein von einem äußeren Faktor abhängt, nämlich der Annäherung der Insertionspunkte des einen und der Entfernung der Insertionspunkte des antagonistischen Muskels; ersterer wird spastisch, letzterer nicht. Es ist ganz gleich, ob die Annäherung durch passive Momente erfolgt oder durch aktive. Ich habe bereits damals ausführlich nachgewiesen, daß es gelingt, experimentell durch passive Lagerung bei jeder Hemiplegie die Kontraktur in bestimmte Muskelgruppen zu lenken, d. h. eine Dorsalflexionskontraktur zu erzeugen, eine Beugekontraktur im Kniegelenk etc., und daß man diesen Faktor therapeutisch zu verwerten hat. Und zwar gilt das nicht bloß in dem Sinne, daß es darauf ankommt, die spastische Kontraktur als Widerstandsmoment auszuschalten, sondern es hat das noch einen tieferen Sinn, und darauf hat Stoffel hier gar nicht hingewiesen. Wenn wir nämlich eine spastische Kontraktur in einem Muskel erzeugen, so steigern wir durch das periphere Moment der Kontraktur und die Dehnung des Antagonisten an und für sich die Erregbarkeit der spinalen Vorderhornzellen der spastischen Muskelgruppe, so daß diese auf ein Minimum von zuströmenden kortikalen Willensimpulsen noch mit einer Innervationserteilung reagiert. Der spastische Muskel wird willkürlich erregbar, der nicht spastische (gedehnte) nicht. Es ist das eine Tatsache, die auf der Reziprozität der Antagonisteninnervation beruht, die besonders durch Sherrington experimentell bewiesen ist. Also diese Methode der Behandlung der spastischen Lähmungen hat tatsächlich weiter nichts zu tun, als möglichst dafür zu sorgen, daß die spastische Kontraktur zunächst in die Muskeln geleitet wird, welche für gewöhnlich gelähmt sind, d. h. die Dorsalflexoren des Fußes, Beuger des Knies, Strecker der Finger, Strecker und Supinatoren der Hand etc., und zwar dadurch, daß die betreffenden Muskelgruppen eine maximale Annäherung ihrer Insertionspunkte durch passive Lagerung erfahren. Später müssen dann die spastischen Kontrakturen und die willkürliche Erregbarkeit auf alle Muskelgruppen verteilt werden.

Nun hat Stoffel darauf hingewiesen, speziell mit Kritik der Spitzyschen Methode, daß die Auswechslung des Medianus mit dem Radialis unlogisch sei. Ich kann ihm nicht beistimmen. Es ist im allgemeinen der kortikale Zustrom zu der Bahn der Handstrecker und der Handbeuger oder zu der der Fingerbeuger und der Fingerstrecker gleichmäßig geschädigt, und nur deshalb reagieren auf den kortikalen Impuls die Fingerbeuger stärker als die Fingerstrecker, weil die Er-

Digitized by Google

regbarkeit ihres spinalen Kernes erhöht ist durch die die Kontraktur bedingenden Momente.

Wenn nun durch die Spitzysche Methode ein Teil der motorischen Nerven der Fingerbeuger ausgeschaltet wird, so fällt dadurch die Kontraktur derselben weg. Wenn aber gleichzeitig das ausgeschaltete Stück an den Radialis angeschlossen wird, so ist zu bedenken, daß der Medianuskern einer derjenigen ist, der eine erhöhte Erregbarkeit besitzt und infolgedessen auf den kortikalen Impuls anspricht. Dieser Kern wird nunmehr teilweise zu einem Kern der Fingerstrecker, und diese werden dadurch willkürlich erregbar. Das Verfahren ist also nicht nur nicht unlogisch, im Gegenteil, es wird dem Wesen der spastischen Lähmung, der Wechselbeziehung zwischen Spasmus und Lähmung außerordentlich gerecht.

Nun möchte ich noch einen Punkt kurz erwähnen. Herr Stoffel war der Ansicht, daß bei spastischen Lähmungen der Kinder die Schrumpfungskontrakturen keine Rolle spielen. Dem kann ich durchaus nicht beipflichten. Ich glaube, wir kommen bei keiner Operation um eine Sehnenverlängerung ganz herum; die Wurzeldurchschneidung sowohl, wie die Stoffelschen partiellen Durchschneidungen motorischer Nerven beseitigen nur die spastischen Kontrakturen. Die Achillessehne ist aber so gut und so oft stark geschrumpft, daß die Beseitigung des Spasmus nicht ausreicht. Man muß zu einer Sehnenverlängerung schreiten. Ich bin aber mit Stoffel der Ansicht, daß wir die Sehnenverlängerung gerade um der mangelnden Dosierung willen mit Vorsicht ausführen müssen, aber doch müssen wir oft an sie herangehen.

Herr G. Hohmann-München: Im vorigen Jahre wurde zu den Stoffelschen Mitteilungen über seine Operation aus Ihrer Mitte das eine und andere Fragezeichen gemacht. Unter dem Einfluß der einleuchtenden und logischen Begründung des ganzen Verfahrens aber habe ich mich durch diesen Umstand nicht abhalten lassen, die Methode an eigenen Fällen nachzuprüfen, und ich bin ein warmer Freund der Stoffelschen Operation bei spastischen Lähmungen geworden. Meine Resultate im einzelnen sind außerordentlich günstig gewesen. Ich will mich kurz fassen und hier die Bilder, die die Resultate illustrieren, herumgeben. Es war auffallend, wie die Hände, die spastisch kontrahiert und dadurch absolut unbrauchbar waren, sich besserten. Wenn sie z. B. einen Gegenstand ergriffen hatten, konnten sie ihn nicht mehr loslassen, da die Finger sich fest einkrallten. Durch die Operation wurden die Fingerkrämpfe gelöst, die Hände wurden ganz frei von allen Spasmen, und die Menschen konnten wieder im sozialen Leben tätig sein.

Es muß an dieser Stelle hervorgehoben werden, daß die Behaup-

Digitized by Google

tung nicht richtig ist, die im vorigen Jahre hier von vielen Seiten ausgesprochen wurde, daß die bisher geübte Tenotomie, Ueberpflanzung und Verkürzung von Muskeln vollkommen ausreichende Methoden seien gegenüber den spastischen Erkrankungen. Gerade meine Fälle zeigen, daß dies nicht zutrifft. Einer von diesen Fällen, eine spastische, zerebrale Hemiplegie, war dreimal von berufener Seite tenotomiert und gut nachbehandelt worden. Dreimal trat Rezidiv des Spitzfußes ein, einmal dazu noch ein schwerer Dekubitus am Großzehenballen, trotz guter Polsterung des Verbandes, weil eben die Spasmen der Fußsohlenmuskulatur nicht beseitigt werden konnten. Das kann man nur erreichen, wenn man diese Spasmen durch partielle Resektion am Tibialis hinter dem Malleolus internus ausschaltet. Ein anderer Fall war anderweitig mit Raffung der Muskeln an der dorsalen Seite des Vorderarmes behandelt worden, vollkommen ergebnislos. Die Spasmen waren nach wie vor die gleichen. Erst die Stoffelsche Operation hat diese Krampfhand wirklich beeinflußt und hat eine Heilung — soweit man überhaupt von Heilung reden kann, wie Herr Stoffel ganz richtig bemerkte — hervorrufen können. Ob freilich diese Resultate dauernde sind, darüber können wir uns mit Rücksicht auf die Kürze der bisher verflossenen Zeit noch kein endgültiges Urteil anmaßen. Wir hoffen aber — und wir hören ja auch von anderen Herren über gute Resultate berichten —, daß diese Operation einmal von uns als ein sehr nennenswerter Fortschritt in der Nervenchirurgie betrachtet werden wird.

Im einzelnen habe ich noch zu bemerken, daß ich Stoffel in seiner letzten Veröffentlichung vollkommen beistimme, und ich möchte es hier unterstreichen —, daß wir die Wundbehandlung bei diesen spastischen Zuständen sehr sorgfältig handhaben müssen. Ja nicht die Wundverbände zu zeitig herunternehmen und zu früh mit Uebungen anfangen. Der Heilungsverlauf ist offenbar etwas länger als gewöhnlich, die Wundränder klaffen leicht auseinander und heilen nur langsam durch Granulation unter Hinterlassung schwieliger Narben, was die Nachbehandlung sehr stören kann.

Noch eins habe ich beobachtet. Bei drei Patienten traten ungefähr am 5., 6. Tage, bei einem anderen am 14. Tage nach der Operation in der operierten Extremität neuralgiforme Schmerzen anfallsweise auf, die ziemlich heftig waren, nach einigen Tagen aber wieder vergangen sind.

Herr Albert Stein-Wiesbaden: Herr Stoffel hat in seinem Vortrage einen Passus aus einer Arbeit von mir verlesen, die sich mit Nervenplastik befaßt. Es scheint ein Irrtum vorzuliegen. Tatsächlich hat sich dieser Passus nicht auf die reinen spastischen Lähmungen, von denen ein Typ der Little ist, bezogen. Ich weiß natürlich, daß in diesen Fällen die Antagonisten nicht gelähmt sind, sondern daß nur die Muskeln, die

Digitized by Google

kontrakturiert sind, das Uebergewicht haben. Es handelte sich aber in dem in der Arbeit geschilderten Falle um eine wirkliche Lähmung des Nerv. radialis; das muß mir Herr Stoffel glauben, und es steht ja auch in der Arbeit, daß die elektrische Untersuchung dies bestätigt hat. Es bezog sich die erwähnte Bemerkung nur auf die Uebertragung der Stoffelschen Ergebnisse auf die Spitzysche Nervenplastik.

Im übrigen bin ich durchaus ein Freund der Stoffelschen Methode und will Ihnen ganz kurz meine Erfahrungen mitteilen:

Fig. 1.

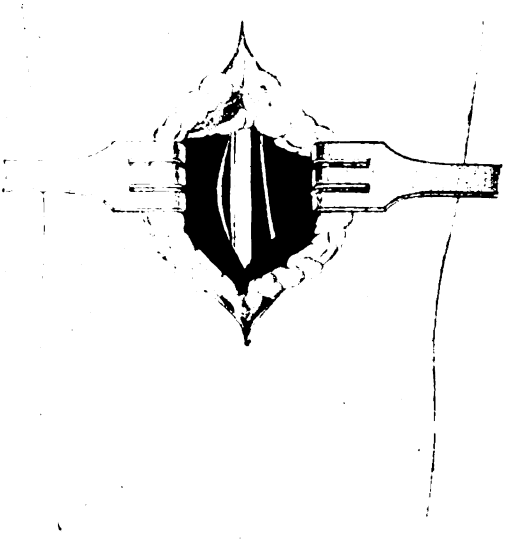

Trennung der Nervenbündel im Nerv. tibialis.

Ich habe im verflossenen Jahre 8mal Gelegenheit gehabt, eine Operation nach Stoffel vorzunehmen, und zwar 3mal am Nervus tibialis, 2mal am Nervus obturatorius und 2mal am Nervus medianus. Ich bin mit den Erfolgen der Operation bisher durchaus zufrieden gewesen, möchte aber hinzufügen, daß ich bei den Operationen an der unteren Extremität zum Teil nachfolgend oder unmittelbar im Anschluß an die Operation Tenotomien der Achillessehne bzw. der Adduktorenkulisse vorgenommen habe. Es wird sich diese Nachoperation in den Fällen empfehlen, in welchen die spastische Kontraktur schon lange Zeit besteht, und wo man infolgedessen doch mit einer mehr oder weniger starken nutritiven Verkürzung der in Betracht kommenden Muskeln wird rechnen müssen. Daß man bei Vornahme der Tenotomie sich den ganzen Eingriff am Nerven nach Stoffel ersparen könne, trifft natürlich nicht zu; denn wir wissen ja alle nur zu gut, daß nach der bloßen Vornahme der Tenotomie sich später leicht ein Rezidiv wieder einstellt. Was nun das Rezidiv nach der Stoffelschen Operation selbst anbetrifft, so habe ich bisher ein solches, wenigstens in ausgesprochenem Sinne nicht gesehen. Ich kann also in dieser Beziehung die diesbezüglichen Beobachtungen und Mitteilungen von Stoffel nur bestätigen. Allerdings reichen ja meine Beobachtungen bis jetzt nur etwas über 1 Jahr

Digitized by Google

zurück. Trotzdem glaube ich aber, daß die Frage des Rezidivs bei der Beurteilung dieser ganzen Methode mit den wichtigsten Punkt bildet. Es kann nicht bestritten werden, daß die Annahme, daß sich ein Rezidiv mit der Zeit nicht nur einstellen kann, sondern sogar einstellen muß, vieles für sich hat. Denn nach allem, was wir über die Regeneration des verletzten Nervenstammes wissen, ist doch eigentlich anzunehmen, daß die operativ unterbrochene Faserbahn im Nerven sich allmählich wiederherstellt und dann auch den richtigen Weg wieder findet. Auf dieser Anschauung beruhen ja doch unsere ganzen Prinzipien bei der Naht traumatisch unterbrochener Bahnen im Bereiche der peripheren Nerven. Ich habe nun, von diesem Standpunkte ausgehend, bei meinen letzten sechs Operationen versucht, die Möglichkeit des Rezidivs in dem genannten Sinne von vornherein auszuschalten, und zwar geschieht dies in verhältnismäßig einfacher Weise dadurch, daß man nach der Resektion eines Stückes der in Betracht kommenden Nervenbahn sowohl das zentrale wie das periphere Nervenendstück oder aber mindestens doch das zentrale Endstück noch ein Stück weiter hinauf von dem ganzen Nerven ablöst, umschlägt und nach oben hin, möglichst entfernt von dem Stamme des Nerven, in das Fettgewebe versenkt und dort fixiert. Ich gebe Ihnen hier zwei Abbildungen herum (Fig. 1 und 2), welche diese Verhältnisse, wie sie durch die vorgeschlagene kleine Modifikation geschaffen werden, auf Grund von Zeichnungen, welche während einer Operation in der Kniekehle angefertigt worden sind, wiedergeben. Durch dieses Vorgehen wird, wie ich glaube und hoffe, die Möglichkeit des Rezidivs völlig ausgeschaltet. Die Operation selbst wird, wenn in dieser Weise verfahren wird, höchstens um 4—5 Minuten verlängert. Irgendwelche nachteilige Folgen habe ich bisher in keiner Weise gesehen. Insbesondere sind Keloidbildungen nicht aufgetreten. Ich möchte Ihnen daher diese Modifikation zur Nachprüfung warm empfehlen.

Fig. 2.

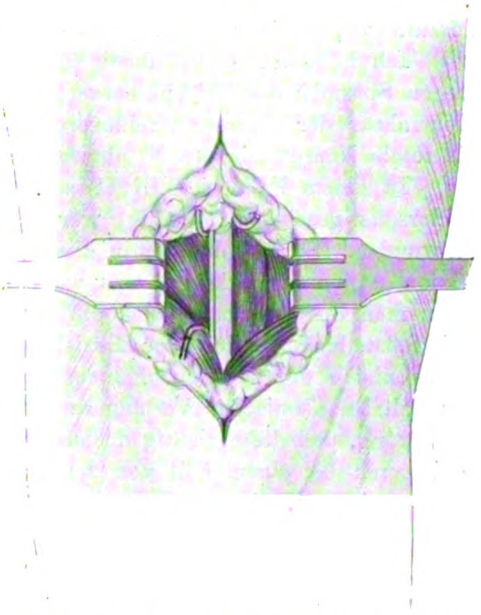

Resektion der Fasern für den Gastrocnemius und Fixierung der Stümpfe im Fettgewebe zur Verhütung des Rezidivs.

Digitized by Google

Herr Erlacher-Graz betont, daß Spitzy bereits 1905 die Anatomie des Nervenquerschnittes und die Nadelelektrode beschrieben hat. Am Unterschenkel erreicht man mit der Unterbrechung der zentralen Leitung in den sensiblen Aesten denselben Effekt wie mit der Stoffelschen Operation.

Herr Peltesohn-Berlin: Meine Herren! Ich schließe mich den letzten Aeußerungen des Herrn Kollegen Erlacher an. Tatsächlich scheint mir aus praktischen Gründen die Stoffelsche Operation für die unteren Extremitäten, wo ich allein Gelegenheit gehabt habe, sie auszuführen, weniger häufig in Frage zu kommen.

Ich habe im ganzen 9mal die partielle Neurektomie ausgeführt: wegen Spasmen des Triceps surae in 3 Fällen 4mal, wegen spastischer Kontraktur der Oberschenkelflexoren in 2 Fällen 4mal, endlich 1mal die totale Neurotomie des N. obturatorius.

In einem Falle von Littlescher Krankheit, wo der N. tibialis beiderseits geschwächt wurde, war darnach die Spitzfußstellung verschwunden. Es ist mir aber in diesem Falle aufgefallen, daß die Kniefiexion zugenommen hatte, was wohl darauf zurückzuführen ist, daß, wenn man die Gastrocnemiusköpfe schwächt, diese beim Auftreten in Spitzfußstellung in gewisser Beziehung als Kniestrecker, d. h. als Antagonisten der Oberschenkelflexoren verloren gehen. Das ist nicht der Fall bei plastischer Verlängerung der Achillessehne unter der Voraussetzung, daß diese richtig dosiert worden ist. — Einen guten Erfolg erhielt ich bei einem Fall von zerebraler Hemiplegie, während ich in einem weiteren Fall, der einen erst 3½jährigen Knaben betraf, genötigt war, die Bayersche Tenotomie anzuschließen. Obgleich ich in diesem Falle an den die Gastrocnemiusköpfe, den Soleus und den Tibialis posticus versorgenden Aesten starke Schwächung vorgenommen hatte, war der Spitzfuß nicht beseitigt, offenbar weil auch noch die stehengebliebenen Muskelbündel schon zu sehr geschrumpft waren. Ich kann daher Herrn Stoffels Aeußerung, daß man bei jüngeren Kindern keine Muskelschrumpfungen sieht, in Uebereinstimmung mit Herrn Foerster nicht ganz beipflichten.

Von 4 partiellen Neurektomien an den Flexoren der Oberschenkel gaben 2 ein gutes Resultat; 2mal habe ich zu wenig geschwächt. Ich glaube, daß die die Oberschenkelflexoren versorgenden Nerven für die partielle Neurektomie noch die günstigsten Verhältnisse darbieten.

Die totale Neurotomie beider Aeste des N. obturatorius habe ich nach Herrn Stoffels neuerlicher Empfehlung einmal bei einem 4jährigen Kinde mit Littlescher Krankheit einseitig ausgeführt und dabei aus jedem der beiden Aeste des N. obturatorius je ein 1 cm langes Stück heraus-

Digitized by Google

geschnitten und die proximalen Stümpfe ligiert, während ich auf der anderen Seite in derselben Sitzung die übliche Adduktorendurchschneidung vornahm. Hier war bei gleicher Nachbehandlung nach 5 Monaten auf der gestoffelten Seite ein Kontrakturrezidiv, das durch Adduktorendurchschneidung behoben werden mußte, eingetreten, auf der Seite der Muskeldurchschneidung dagegen nicht. Ich kann sagen, daß die Operation an sich keine besonderen Schwierigkeiten darbot.

Alles in allem habe ich den Eindruck gewonnen, daß die Stoffelsche Operation für die untere Extremität, wo es ja vornehmlich darauf ankommt, bestehende Kontrakturen zu beseitigen, einen verhältnismäßig engen Aktionsradius hat, weil an den Beinen im allgemeinen relativ grobe Bewegungen für die Funktion genügen.

Bezüglich der Aeußerung des Herrn Stoffel betreffs der Ueberkorrekturen nach Tenotomien bemerke ich schließlich noch, daß ich allerdings mehrfach auf sie hingewiesen habe. Aber ich meine, daß ihnen durch richtig dosierte plastische Verlängerung der Sehnen vorgebeugt werden kann.

Herr Kofmann-Odessa: Gestatten Sie, daß ich Ihnen kurz meine Erfahrungen über die Stoffelsche Operation mitteile. Ich habe schon Gelegenheit gehabt, darüber zu berichten. In diesem Jahre habe ich bei einer Reihe von Hemiplegien, insbesondere bei der Littleschen Krankheit die Operation mehrmals gemacht. Vor kurzem habe ich Gelegenheit gehabt, in der Sitznng der Gesellschaft der Aerzte in Odessa 2 sehr desolate Fälle vorzustellen. Es handelte sich um einen Jungen von 11 Jahren, dessen Behandlung ich schon 1904 begonnen habe mit den alten Methoden, also Tenotomien usw. Ich traute mich einmal auch, eine Tenotomie der Extensoren an dem Fuß zu machen. Welchen Erfolg ich hatte, versteht sich von selbst. Ich erhielt die schlimmsten Plattfüße und wollte gerade diesen Fall aus meinem Gedächtnis auslöschen. Wenn man einen solchen Fall erlebt hat, möchte man die Operation nicht mehr ausführen, und ich würde auch jedem empfehlen, sich von solchen Maßnahmen fernzuhalten. Nun habe ich mich entschlossen, jetzt den Stoffelschen Weg anzuwenden, nicht dort, wo er gewöhnlich angewendet wird. Ich machte nämlich eine partielle Resektion des Nervus tibialis, um jetzt die Extensoren zu schwächen. Der Obturatorius wurde teilweise reseziert, auch der Popliteus. Auch einen zweiten Fall, ein 14jähriges Mädchen, das ich sehr lange ohne Erfolg mit Tenotomien usw. behandelt habe, habe ich jetzt nach einer Reihe von Nervenresektionen soweit auf die Beine stellen können, daß beide Kinder ohne Apparat und ohne Uebung, mit Unterstützung des Kopfes marschieren können. Ich möchte das betonen, weil die Kinder aus sehr armen Familien stammen und die Mütter sie nicht einmal behufs Uebungen

Digitized by Google

zu mir bringen konnten. Dabei waren alle Bewegungen weich, nicht spastisch.

Herr Biesalski-Berlin: Meine Herren! Sie werden mir alle zugeben, daß es ein Vergnügen ist, Herrn Stoffel über seine neuen Forschungen reden zu hören, und wir sind ihm alle zweifellos zu größtem Dank verpflichtet, daß er uns von Verstiegenheiten und Künsteleien auf die Wege der Natur zurückführt und uns wieder lehrt, von dem auszugehen, was das Gegebene ist, nämlich von dem Physiologischen. Wenn es nicht zu meiner Prädestination gehörte, daß jedesmal auf dem Kongreß vor meinem Vortrage die Mittagspause beginnt, dann hätte ich heute im Anschluß an seinen Vortrag Ihnen sagen können, wie sehr ich gerade mit meiner Methode der Sehnenauswechslung mit ihm an ein und demselben Strange ziehe und wie sehr ich Freude daran habe, daß mein Grundsatz, die Physiologie des Organischen um das Gelenk herum wieder herzustellen, zu vortrefflichen Resultaten geführt hat.

Bei der Gelegenheit darf ich aber erwähnen, daß seine Annahme, daß die früheren Sehnentrennungen in der Weise angelegt waren, daß der Muskel als solcher den Fuß in der überkorrigierten Stellung hält, nicht zutrifft. Die Ueberkorrektion wurde durch den Gipsverband festgestellt und nachher durch den Schienenhülsenverband fixiert. Der Muskel als solcher hat dabei nichts zu tun.

Um nun zu den spastischen Lähmungen zu kommen, muß ich sagen, daß ich mit herzlicher Freude feststelle, daß diejenigen beiden Herren, welche uns die beiden wichtigsten Nervenoperationen im Kampf gegen die spastischen Lähmungen gezeigt haben, von sich aus sich mit den mechanischen Momenten, die bei den spastischen Lähmungen zutage treten, beschäftigen und uns hier sehr Wertvolles mitgeteilt haben. Ich habe die Stoffelsche Operation auch zu wiederholten Malen ausgeführt, 18 oder 20mal, mit zum Teil sehr gutem Erfolge, zum Teil mit Rezidiven.

Ich habe mich in der Nachbehandlung der Stoffelschen sowie der Försterschen Operation zu einem Grundsatz durchgerungen, den ich in die Formel bringen möchte, um ganz kurz zu sein — ich habe es schon auf verschiedenen Kongressen gesagt —: Die Behandlung der spastischen Lähmungen steht und fällt mit der Uebungstherapie, denn alle Operationen, die wir machen können, tun weiter nichts, als daß sie dafür günstigere Voraussetzungen schaffen. Weder die Förstersche Operation als solche — von der ist ja auch heute nicht die Rede —, noch die Stoffelsche Operation ist an sich imstande, die spastische Kontraktur zu beseitigen. Wir müssen üben, üben und noch einmal üben, und darum kommt es sehr in Betracht, daß man das mechanische

Digitized by Google

Moment in diesem Krankheitsbilde, das einen mechanischen und einen nervösen Anteil hat, sich recht ins Gedächtnis zurückruft, und da erinnere ich an eine sehr wichtige Sache, die in neuerer Zeit wieder die Aufmerksamkeit aller Orthopäden auf sich lenkt, das sind die spastischen Luxationen. Gangele hat darauf hingewiesen und schon früher haben Joachimsthal, Wollenberg und andere darüber Mitteilungen gemacht. Ich habe auch meinen Assistenten Dr. Künne veranlaßt, sich damit zu beschäftigen. Er hätte Ihnen vielleicht auch gestern einen Vortrag darüber gehalten, wenn das Epidiaskop dagewesen wäre. Sobald irgendwie das Muskelgleichgewicht um das Gelenk herum zerstört ist, kommt es aus seinem dynamischen Gleichgewicht heraus und bald auch aus seinem statischen und maschinellen und kommt in die allerschwerste Form der Luxation. Z. B. hat Lorenz einen Fall beobachtet, wo im Anschluß an eine Kompressionsmyelitis unter seinen Augen ein gesundes Hüftgelenk luxierte. Ich habe einmal in einem solchen Fall bei einem Little und dann jetzt bei einer Querschnittslähmung und noch bei anderen Nervenleiden, z. B. der Myotonia congenita, unter meinen Augen schwere Hüftluxationen entstehen sehen.

Solche erhebliche mechanische Störungen machen naturgemäß der Behandlung große Schwierigkeiten und müssen für sich, abgesondert von dem nervösen Anteil, betrachtet werden. Auf alle Fälle lehren sie, wie wichtig der mechanische Anteil ist und zu welchen Behinderungen er sich auswachsen kann.

Man möge deshalb beide Komponenten gegeneinander abwägen und soll dann den richtigen Mittelweg suchen. Im einzelnen Falle wird man jedenfalls das Mechanische beseitigen und mit dem Nervösen so lange warten, bis man Gewißheit darüber hat, ob der erste Heilversuch etwas genützt hat. Im anderen Falle wird man gleich das nervöse Moment zu bekämpfen suchen. Item, die in dem einzelnen Falle angewandte geschickte Kombination aller dieser Heilversuche unter Betrachtung dieser beiden Momente wird uns erst dazu führen, daß wir die spastischen Lähmungen wirklich in die Hände bekommen.

Ich möchte dagegen zwei Fragen aufstellen, die uns sicherlich weiter bringen werden. Erstens, es ist bekannt, daß die spastischen Lähmungen sich zum Teil bis zu einem sehr hohen Grade zurückbilden. Ich habe versucht, mir darüber Klarheit zu verschaffen, was darüber alles publiziert ist. Ich habe eine Arbeit gefunden, wo der Autor, dessen Name mir im Augenblick nicht gegenwärtig ist, aus einer Wiener Klinik 3000 und mehr Krankengeschichten durchgesehen hat. Ich habe nichts darin gefunden, was uns sehr interessiert, aber wenn man Gewißheit darüber hätte, zu welcher Zeit und in welchem Umfange spastische Lähmungen sich zurückzubilden vermöchten, so wäre das für

Digitized by Google

für uns von allergrößtem Vorteil. Die zweite Frage ist die: Welches sind die physiologischen Gesetze der Uebungstherapie? Das ist eine Frage, die natürlich hier nicht im Moment beantwortet werden kann. Wir sind Förster zu größtem Danke verpflichtet, daß er uns darüber sehr Wertvolles gesagt hat, einiges ist von Stoffel, einiges von Förster selber hier wieder erwähnt worden, aber ich glaube, daß die Forschung auf diesem Gebiete über die Physiologie der Uebungstherapie uns sehr viel und vielleicht die wertvollste Hilfe verschaffen wird.

Herr Plagemann-Stettin: Meine Herren! Zunächst die Muskelfasernfrage, die Stoffel angeschnitten hat. Der Muskel des Menschen steht auch im Ruhestande sicher im Zustand einer gewissen Spannung; daher geschieht die Verpflanzung am besten unter mäßiger Anspannung. — Dann die Technik der Nervenstumpfversorgung, die nach meiner Meinung schon Herr Stoffel gegeben hat; jedenfalls habe ich den Nervenstumpf so versorgt, daß ich ihn mit einem Seidenfaden verknüpft, abgebunden und umgekehrt zu seiner früheren Verlaufsrichtung in das Subkutangewebe eingenäht habe.

Schließlich möchte ich noch eins zur Technik der Operation kurz erwähnen. Bei einer Operation — es handelte sich um eine schwere Beugekontraktur und Pronationsstellung der Hand — legte ich in „Blutleere" die Nerven frei. Die Freilegung des Astes, der zum Pronator führte, gelang ganz gut und schnell. Aber wie ich weiter suchte nach Nervenästen, die den Beuger versorgen, hörte mit einem Male die Erregbarkeit der Nerven auf. Ich war ganz ratlos, bis ich die Blutleere aufhob, und da war die Erregbarkeit wieder da. Ich möchte deshalb darauf aufmerksam machen, daß es ratsam ist, in Blutleere freizulegen, aber nachher ohne Blutleere weiter zu operieren.

Herr Lorenz-Wien: Ich erinnere mich, daß ich neulich ein hochkonservativer Mann genannt wurde. Aber ich bin doch nicht etwa so konservativ, daß ich mich gegen die Stoffelsche Operation ablehnend verhalten würde, ganz im Gegenteil glaube ich, daß sie namentlich an der oberen Extremität ihre volle Berechtigung hat. An der unteren Extremität bin ich bisher immer ohne Stoffel ausgekommen.

Stoffel macht den Methoden, welche die Schwächung der stärkeren spastischen Muskeln auf dem Wege der Sehnenverlängerung anstreben, den Vorwurf, daß sie nicht dosiert werden können, daß also speziell bei zu großer Verlängerung der Achillessehne ein Pes calcaneus resultieren könne, und man hat dagegen plastische Verlängerungen der Achillessehne in Vorschlag gebracht. Ich mache die Sache viel einfacher. Ich tenotomiere die Achillessehne durch einen schiefen sub-

Digitized by Google

kutanen Schnitt und korrigiere zuerst nicht. Die späteren Korrekturen erfolgen ganz leicht und auf diese Weise können Sie sicher sein, keinen spastischen Pes calcaneus als Folgezustand der Operation zu bekommen.

Ich würde den Vorwurf umkehren. Ich würde sagen, ich habe gegen jene Anwendungsfälle der Stoffelschen Operation Einwendungen zu erheben, bei denen man die Dosierung nicht genau vornehmen kann, würde aber in allen Fällen die Operation vornehmen, wo die Dosierung nicht in Frage kommt, d. h. in den Fällen, wo die Nerven einer gewissen Muskelgruppe vollständig zu exstirpieren sind. Dieser Fall liegt vor beim Adduktionsspasmus. Aber für den Adduktionsspasmus habe ich nun in der Myorrhexis adductorum ein absolut sicher wirkendes Verfahren, und ohne daß ich einmal in meinem Leben ein Rezidiv gesehen hätte; sozusagen mit einem einzigen Griff ist der Spasmus zu beheben. Ich gebe also in diesen Fällen nur der Einfachheit halber meiner Operation den Vorzug.

In einem zweiten Falle, nämlich dem einer Ulnarflexionskontraktur der Hand, bedarf es auch keiner weiteren Dosierung, denn in diesem Falle werden einfach alle Nervenäste, die zu den Pronatoren gehen, entfernt, und in diesem Falle, glaube ich, wird die Stoffelsche Operation den Vorzug allen anderen Methoden gegenüber behalten. Ich habe auch versucht, meine Herren, um der Schwierigkeit der Stoffelschen Operation zu entgehen — ich gestehe es ganz offen — mich mit einer Muskelresektion zu begnügen. Ich habe also von einem mittleren Schnitt aus den Pronator teres exstirpiert und den Flexor carpi radialis und palmaris longus tenotomiert. Dadurch sind Pronationsspasmen ebensogut zu beseitigen.

Ich gebe aber zu, daß die Stoffelsche Operation eine delikatere ist, eine weniger blutige, und ich würde ihr im nächsten Falle von Pronationsspasmus jedenfalls den Vorzug geben; aber schon nicht mehr in dem Falle einer spastischen Flexionskontraktur des Ellbogens. In diesem Falle ist die Durchtrennung der Bizepssehne und des Lacertus fibrosus das viel einfachere Verfahren, und ich habe darnach niemals Rezidive gesehen. Aber es gibt auch noch andere Fälle, wo Sie bei ausschließlicher Anwendung des Stoffelschen Verfahrens an der oberen Extremität ihr Auslangen nicht finden können und wo Sie zur Muskelresektion, ja selbst zur Knochentrennung Ihre Zuflucht nehmen müssen.

Ich behandle in diesem Augenblick ein junges Mädchen von 20 Jahren mit Diplegia cerebralis spastica. Mit ihrem Klumpfuß, mit ihrem Genu flexum spasticum, mit ihren Adduktionsspasmen sind wir leicht fertig geworden, aber nicht mit den Spasmen der oberen Extremität. An der rechten Seite war der Adduktionsspasmus in der Weise aus-

Digitized by Google

gebildet, daß bei jeder intendierten Bewegung der ganze Arm auf die Rückenfläche des Oberkörpers gezogen wurde.

Welche Nerven soll ich hier aufsuchen, um sie zu durchtrennen? Offenbar ist der Latissimus dorsi der schuldtragende Muskel. Ich habe statt der unausführbaren Nervenoperation einfach die breite Sehne des Latissimus dorsi in einem langen Stück reseziert und die spastische Kontraktur auf diesem einfachen Wege beseitigt. Auf der anderen Seite bestand hochgradige Pronationsflexionskontraktur der Hand mit spitzwinkliger Flexionskontraktur des Ellenbogens. Das ist eben der Fall, in dem wir die Pronatorenexstirpation gemacht haben mit befriedigendem Erfolge, soweit die Pronation und Flexion selbst in Frage kam. Eines schönen Tages, wie ich den Verband abmache, entdecke ich, daß die Patientin mir ihren Handteller zuwendet, also anscheinend eine Pronation von 180° aufweist. Ich untersuchte den Vorderarm. Da war keine Pronationskontraktur, der Arm konnte leicht supiniert gehalten werden. Es schien jedoch, als ob der Angriff auf die Pronatoren, die nunmehr ausgeschaltet waren, einen vermehrten Spasmus oberer Muskeln, also der Innenrotatoren, der beiden Pectorales, des Latissimus dorsi und des Subscapularis herbeigeführt hätte, dem, glaube ich, eine Stoffelsche Operation machtlos gegenübersteht. Ich würde es jedenfalls nicht für geraten halten, die betreffenden Nerven aufzusuchen und zu resezieren. In diesem Falle bleibt uns kaum etwas anderes übrig, als durch eine unterhalb des Pectoralisansatzes ausgeführte Osteotomie diese maximale Einwärtsrollung zu beseitigen. Wir haben also in diesen und ähnlichen Fällen immer noch Zuflucht zu nehmen zu unseren alten Methoden, den Tenotomien, Teno- und Myektomien und eventuell selbst der Knochentrennung.

Herr Hertzell-Berlin: Meine Herren! Herr Biesalski hat soeben bereits auf die große Wichtigkeit der der Operation folgenden Uebungsbehandlung bei den spastischen Lähmungen hingewiesen. Gestatten Sie mir daher jetzt, im Anschluß an das hier über die operative Behandlung Gesagte Ihnen eine Gehstütze zu demonstrieren, die uns bei der Nachbehandlung nach Littlescher Krankheit ausgezeichnete Dienste geleistet hat, die aber auch zur Behandlung einer ganzen Reihe anderer Gehstörungen mit Vorteil verwendet werden kann.

Das Kind, das ich Ihnen hier zeige, ist 12 Jahre alt und hat bisher niemals allein gehen können. Vor drei Jahren ist von anderer Seite eine beiderseitige Spitzfußstellung, die früher bestanden hat, durch Tenotomie der Achillessehnen korrigiert worden. Doch haben die Eltern damals nach ihren Angaben die weiter vorgeschlagene Apparatbehandlung verweigert, so daß ein befriedigendes Resultat der Operation in bezug auf die Gehfunktion nicht erzielt wurde. Als das Kind vor 8 Wochen

Digitized by Google

in unsere Anstalt, die Berliner Hydrotherapeutische Universitätsanstalt von Herrn Geheimrat Brieger, aufgenommen wurde, konnte es sich überhaupt nicht, weder an einem noch an zwei Stöcken noch mit Krücken allein, aufrecht erhalten. Nur an eine Wand angelehnt konnte es stehen und sich auch langsam seitwärts bewegen. Jetzt ist das Kind durch die kombinierte hydrotherapeutische Massage- und Uebungsbehandlung, die wir mit ihm vorgenommen haben, bereits erheblich gebessert. Aber, wenn ich ihm jetzt zwei Stöcke zur Stütze gebe, so sehen Sie, daß es sich auch jetzt nur schwer daran aufrecht erhalten und fast gar nicht damit gehen kann. Um nun dem Kinde, das bisher von seinen Eltern immer nur passiv geführt wurde, trotzdem selbständige aktive Uebungen zu ermöglichen, verfiel ich auf den Ausweg, diese beiden Stöcke durch zwei feste parallele Verbindungen zu einem Doppelstock, wie wir ihn nennen, vereinigen zu lassen. Eine derartige Verbindung gibt, wie Ihnen sogleich einleuchten wird, eine bedeutend bessere Stütze wie die zwei Stöcke einzeln, weil das seitliche Ausweichen derselben verhindert ist. Der Erfolg hat uns in dieser Beziehung Recht gegeben. Das Kind konnte sich sogleich mit Hilfe der Stütze aufrecht erhalten und die anschließenden, nur achtwöchentlichen Uebungen in Verbindung mit der gleichzeitig vorgenommenen hydrotherapeutischen und Massagebehandlung haben die Beinmuskulatur derart gekräftigt und entwickelt, daß sich das vorher hilflose Kind jetzt bereits mit Benutzung der Stütze ganz geschickt über eine freie Fläche fortbewegen kann, wie Sie es hier sehen. (Folgt Demonstration. Vgl. die nebenstehende Abbildung.)

Meine Herren! Wenn Sie das Kind sich so vorwärts bewegen sehen, werden Sie dabei wohl am ersten an den Gebrauch einer Gehbank erinnert, und in der Tat fällt auch die Indikation für die Gehbank und den Doppelstock zusammen. Der Doppelstock hat aber vor der Gehbank für viele Fälle fraglos große Vorzüge, weil er bedeutend leichter ist und sich vor allem auch besser im Freien gebrauchen läßt und, da er sich außerdem wegen seiner Einfachheit in jeder orthopädischen Werkstatt mit Leichtigkeit herstellen läßt, habe ich geglaubt, ihn Ihnen hier zeigen zu sollen.

Digitized by Google

Herr Guradze-Wiesbaden: Bevor Herr Stoffel sein Schlußwort ergreifen wird, glaube ich Ihnen hier noch über einige Fälle berichten zu dürfen.

Ich habe 3mal am Medianus, 1mal am Ischiadicus, 1mal beiderseits am Obturatorius und 2mal am Tibialis, davon 1mal doppelseitig die Stoffelsche Operation ausgeführt. Ich finde aber, daß man an den unteren Extremitäten doch noch öfters die Tenotomie machen wird. Die Tenotomie ist ein viel kürzerer und daher für den Patienten manchmal weniger schwerer Eingriff.

Dann bin ich der Meinung, daß die Dosierung des zu resezierenden Stückes des Medianus besonders für die Fingerbeuger großer Erfahrung und Sorgfalt bedarf. Ich habe nach teilweiser Resektion dieser Äste beobachtet, daß nach der Verbandabnahme die Extensoren die Flexoren zu sehr überwogen, daß also die vorher in Beugekontraktur zur Faust geschlossenen Finger nach der Operation zunächst in Streckstellung verharrten. Deshalb wollte ich Herrn Stoffel fragen, ob er nicht auch zuweilen direkt nach der Operation Ausfallserscheinungen im Sinne einer Lähmung der vorher spastischen Muskeln beobachtet hat, daß ein Zuviel an Innervationsschädigung durch die Resektion erreicht zu sein schien, und daß diese anfänglichen Lähmungserscheinungen erst nach Wochen wieder zurückgingen und dann erst das erstrebte Resultat einer richtigen Muskelfunktion eintrat.

Herr Stoffel-Mannheim (Schlußwort): Die Worte des Herrn Kollegen Biesalski, daß meine Nervenoperation die Basis für die Nachbehandlung schafft, kann ich nur voll und ganz unterstreichen. Ich habe das in diesem Vortrage hervorgehoben und habe es vor allem in meiner ersten Publikation auf der Naturforscherversammlung in Karlsruhe gesagt. Ich habe dort auseinandergesetzt: Die Methode besteht aus zwei Akten: 1. der Operation, 2. der Nachbehandlung. Aber das hat man nicht beachtet. Man hat die neue Operation aufgegriffen, hat sie ausgeführt und auf den zweiten mühsameren Teil keinen Wert gelegt. Das war ein großer Fehler. Die Schuld liegt aber nicht an mir.

Aber eins muß ich betonen: Durch die Operation wird die spastische Kontraktur voll und ganz beseitigt. Die Nachbehandlung hat für die Erstarkung der Antagonisten und für die Beseitigung der eventuell bestehenden Schrumpfungskontraktur zu sorgen.

Warum meine Operation an der unteren Extremität einen verhältnismäßig engen Aktionsradius haben soll, wie Herr Peltesohn meint, verstehe ich nicht recht. Es lassen sich bei richtiger Handhabung der Operation und sachgemäßer Nachbehandlung alle in Betracht kommenden Kontrakturen dauernd beseitigen. Ich verweise auch auf Fig. 1—10.

Digitized by Google

Die von Herrn Stein vorgeschlagene Versorgung der Nervenstümpfe übe ich schon längst und habe dies in der Literatur auch schon erwähnt.

Einen großen Vorteil meiner Operation erblicke ich darin, daß man mit ihr in ausgezeichneter Weise dosieren kann. Man hat es vollkommen in der Hand, viel oder wenig von der in Betracht kommenden Nervenbahn zu resezieren. Ich betone dies gegenüber den Ausführungen des Herrn Lorenz.

Was die Rezidive bei Obturatoriusresektion betrifft, so muß ich folgendes sagen: In allen mittelschweren und schwereren Fällen sind beide Rami des N. obturatorius zu resezieren, nur in ganz leichten Fällen wird man mit der Resektion eines Astes auskommen. Der Ramus anterior ist sehr leicht zu finden. Der Ramus posterior durchbohrt bisweilen den M. obturator externus und ist dann etwas schwerer zu finden. Es ist sehr wichtig zu wissen, daß nicht selten ein N. obturatorius accessorius vorkommt. Ich konnte mich in meiner früheren Tätigkeit als Anatom mehrmals davon überzeugen. Dieser akzessorische Nerv tritt nicht durch das Foramen obturatorium aus, sondern verläuft über das Pecten ossis pubis, zieht zwischen den Mm. iliopsoas und pectineus in die Tiefe und kann bei starker Entwicklung einen beträchtlichen Teil der Adduktorenmasse mit motorischen Fasern versorgen.

Wenn der Ramus profundus nicht entfernt oder ein N. obturatorius accessorius übersehen wird, dann kann freilich das Resultat hinter den Erwartungen zurückbleiben. Ich habe nach einer Obturatoriusresektion, wenn beide Rami entfernt wurden, noch niemals ein Rezidiv gesehen und vermute, daß in den Fällen, in denen ein Rezidiv beobachtet wurde, irgendeine Anomalie des N. obturatorius vorlag, die dem Operateur entging. Vielleicht wurde auch auf die Nachbehandlung zu wenig Wert gelegt. Die Beine müssen längere Zeit im Bett stark gespreizt liegen, um die eventuell vorliegenden Schrumpfungskontrakturen der Adduktoren zu beseitigen und um die bisher überdehnten Antagonisten unter günstige Spannungsverhältnisse zu setzen.

Wurde die Operation in der richtigen Weise ausgeführt und fand eine sachgemäße Nachbehandlung statt, dann ist ein Rezidiv ausgeschlossen; denn der größte Teil der Muskelmasse der Adduktoren ist völlig ausgeschaltet. Die Mm. adductores longus, gracilis, brevis et minimus und ein Teil des M. adductor magnus sind vernichtet. Damit ist ein Ueberwiegen der Adduktoren gegenüber den Abduktoren ausgeschlossen. Die Fähigkeit, den Oberschenkel bis zum Schenkelschluß zu adduzieren, ist aber nicht erloschen; denn ein großer Teil der Muskelfasern des M. adductor magnus, der auch vom N. tibialis innerviert wird, ist intakt. Außerdem treten noch andere Muskeln z. B. der M. pectineus als Adduktoren ein. Fig. 3, 4, 7 und 8 zeigen Patienten, denen

Digitized by Google

ich 8 Tage vor Aufnahme der Photographie beide Rami des N. obturatorius entfernt hatte. Beide Patienten können die Beine, trotzdem diese mit einem Verbande versehen sind, ohne jede Hilfe adduzieren und abduzieren.

Die Obturatoriusresektion ist von Herrn Lorenz zuerst angegeben. Als ich meine Operation publizierte, beging ich den Fehler, den Lorenzschen Eingriff nicht besonders zu erwähnen. Ich möchte das heute nachholen.

Uebrigens hat meine Operation mit der Lorenzschen Resektion

Fig. 1. Fig. 2.

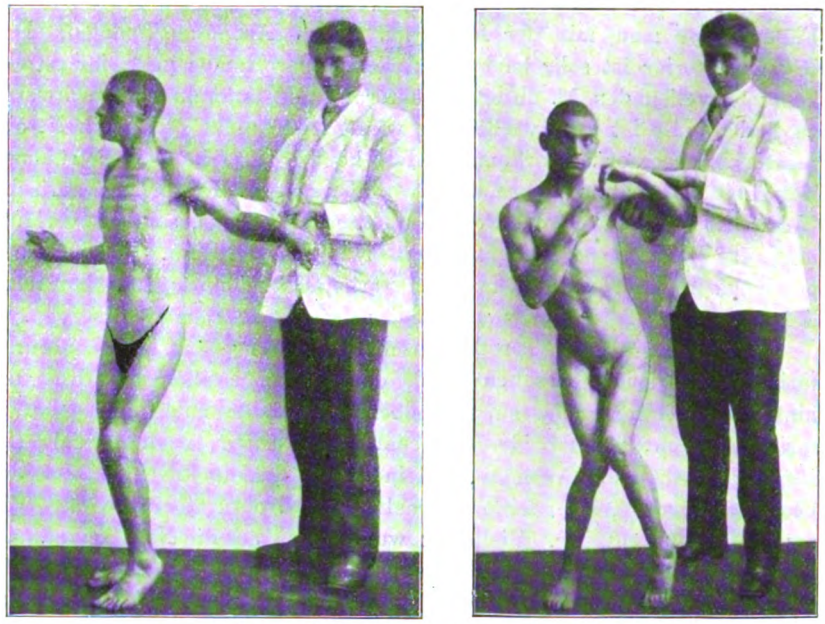

18jähriger Patient mit Littlescher Krankheit.
Vor der Operation. Sehr starke Adduktionskontrakturen und Spitzfüße.

des N. obturatorius, die bald von ihm aufgegeben wurde, nicht den geringsten inneren Zusammenhang. Die Idee meiner Operation entstand bei meinen Studien über den Bau der Nerven, und ich führte die Operation zuerst bei spastischen Spitzfüßen und bei Pronationskontrakturen aus. Erst später übertrug ich sie auf den N. obturatorius. Da die Mm. adductores nun nicht von einer Nervenbahn, die im Stamme eines großen Nerven verläuft, versorgt werden, sondern einen eigenen Nerven, der direkt vom Rückenmark zu ihnen verläuft, besitzen, so fällt meine Operation an dieser Stelle mit dem Lorenzschen Verfahren zusammen.

Digitized by Google

Was die Nervenüberpflanzung bei spastischer Pronationsflexionskontraktur der Hand betrifft, so möchte ich folgendes bemerken: Die Operation ist in ihrer ursprünglichen Form, wie sie von Spitzy

Fig. 3.



18jähriger Patient mit Littlescher Krankheit.
Aktive Abduktion der Beine ca. 8 Tage nach der Resektion des N. obturatorius. Die Schrumpfungskontraktur hat völlig nachgegeben. Kein Eingriff an den Sehnen.

publiziert wurde, absolut zu verwerfen. Spitzy hat, um „dem einen Nervenmuskelapparat etwas von seinem Innervationstrom zu nehmen", blindlings irgendeinen Lappen aus dem N. medianus (ungefähr ein Drittel des Nerven) ausgeschnitten. Er behandelt eben den N. medianus als ein Gebilde. So konnte es kommen, daß er sogar Nervenfasern für die Fingerbeuger abspaltete! Aber auch dann, wenn man meine Methode der Nervenüberpflanzung in Anwendung bringt, wenn man also vom N. medianus nur die Bahn für die beiden Köpfe des M. pronator teres und für den M. flexor carpi radialis abspaltet, halte ich aus physiologischen und anatomischen Gründen eine Nervenüberpflanzung für unlogisch und undurchführbar. Es ist noch gar nicht gewiß, daß in der Nervenbahn für den M. pronator teres usw. ein besonders hoher Innervationsstrom läuft. Es ist technisch unmöglich, die an ganz verschiedenen Zonen des Querschnittes des N. radialis verlaufenden Nerven-

Fig. 4.

18jähriger Patient mit Littlescher Krankheit.
Aktive Adduktion der Beine ca. 8 Tage nach der Resektion beider Rami des N. obturatorius.

Digitized by Google

bahnen für die Mm. supinator, extensores carpi radiales, abductor et extensores pollicis mit der vom N. medianus zum N. radialis hinübergeleiteten Nervenbahn, die zudem noch über ein kleines Kaliber verfügt, in Kontakt zu bringen. Ich habe derartige Ueberpflanzungen mehrmals an der Leiche probiert und konnte mich immer davon überzeugen, daß es technisch ein Ding der Unmöglichkeit ist, die dünne Medianusbahn mit den Radialisbahnen, die zu den geschädigten Muskeln verlaufen, in Verbindung zu bringen.

Daß man jetzt mit einer „Nervenüberpflanzung" einen Erfolg haben wird, wenn man nur die Pronatorbahn abspaltet und den N. radialis

Fig. 5. Fig. 6.

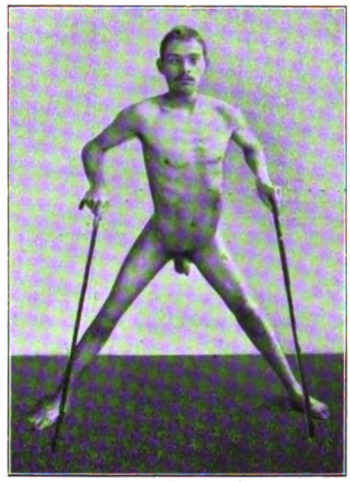

18jähriger Patient mit Littlescher Krankheit.
Nach der Operation. Die Spitzfüße sind beseitigt, Patient kann die Beine maximal abduzieren. Es wurde nur die Stoffelsche Operation ausgeführt.

nicht zu sehr verletzt, bin ich überzeugt. Dieser Erfolg ist aber nicht auf Konto der Nervenimplantation zu setzen, sondern ist durch die Ausschaltung der Pronatorbahn bedingt. Die Implantation hätte man sich sparen können, die Resektion der Pronatorbahn — Stoffelsche Operation — hätte genügt. Die überdehnten Radialismuskeln erholen sich, sofern nicht veraltete Fälle mit schweren Muskelparesen und sekundären Knochenveränderungen vorliegen, von selbst, wenn die spastische Kontraktur durch die Nervenresektion beseitigt ist.

Ich muß mich ganz entschieden dahin aussprechen, daß die Schrumpfungskontrakturen höchst selten (bei Kindern und jugendlichen Personen nie) einen operativen Eingriff, d. h. eine blutige Ver-

Digitized by Google

längerung der Sehne erheischen. Ich habe im letzten Jahre viele Spastiker operiert und behandelt und war nur bei Erwachsenen (45

Fig. 7.

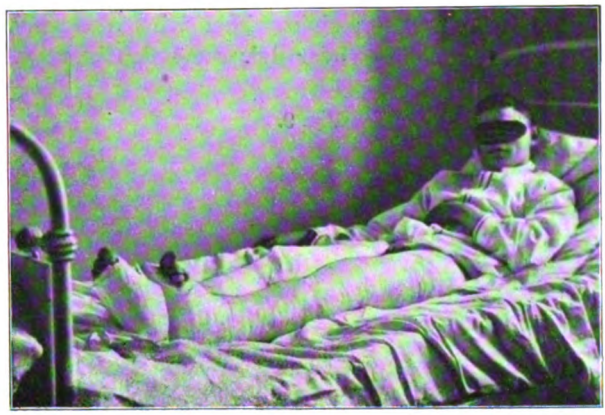

20jähriger Patient mit Littlescher Krankheit.
Aktive Adduktion ca. 8 Tage nach der Resektion beider Aeste des N. obturatorius.

und 48 Jahre alt) gezwungen gewesen, die sehr stark geschrumpfte Achillessehne plastisch zu verlängern.

Wenn eine Operation am Nervensystem die spastische Kontraktur

Fig. 8.

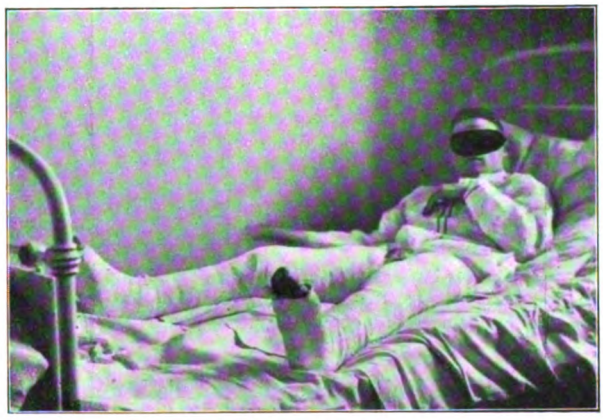

20jähriger Patient mit Littlescher Krankheit.
Starke Adduktionskontrakturen der Oberschenkel. Das Bild zeigt den Patienten ca. 8 Tage nach der Resektion des N. obturatorius. Patient kann aktiv die Beine weit abduzieren. Die Schrumpfungskontraktur gab später noch mehr nach.

wirklich zu beseitigen vermag, dann läßt sich die Schrumpfungskontraktur in der überwiegenden Mehrzahl der Fälle ohne blutigen

Digitized by Google

Eingriff am Muskel oder an der Sehne bekämpfen. Man braucht dann nur nach der Nervenoperation die betreffende Sehne jeden Tag methodisch zu dehnen und beobachtet bald, daß die Schrumpfungskontraktur schnell nachgibt. Man vermeide auch, daß das Glied immer wieder in die falsche Stellung sinkt. Man wird also einen Spitzfuß durch Holzklötze oder Schienen oder dgl. womöglich im rechten Winkel

Fig. 9.

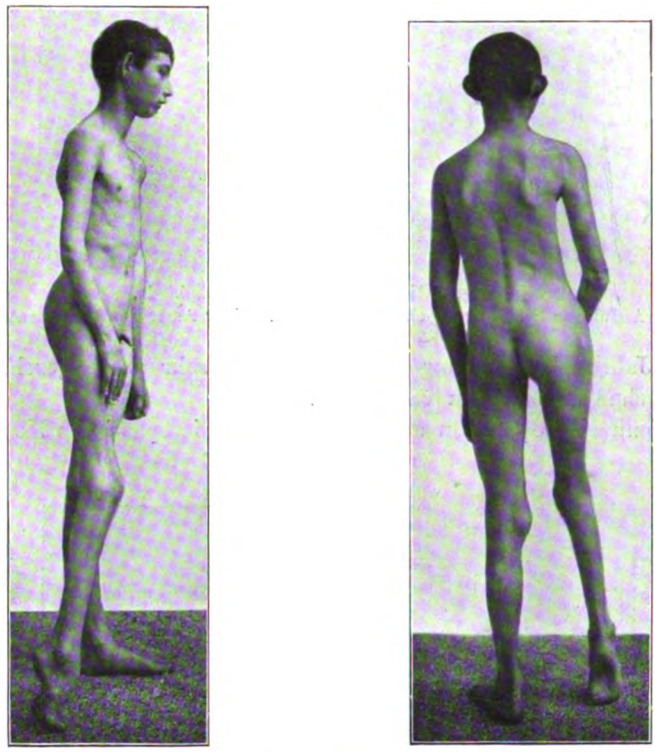

15jähriger Patient mit rechtsseitiger Hemiplegie.
Vor der Operation. Sehr starker spastischer Spitzfuß. Patient geht auf den Zehenspitzen, kann nur mit Hilfe eines Schienenapparates gehen.

fixieren, wird bei einer Adduktorenkontraktur die Beine spreizen lassen, wird bei einer Pronationskontraktur des Vorderarmes den Arm in supinierter Stellung durch Sandsäcke fixieren usw.

Daß selbst die hochgradigsten Kontrakturen nur durch meine Nervenoperation auch bei jugendlichen Personen beseitigt werden können, vermag ich Ihnen an meinen Patienten auf das Einwandfreieste zu beweisen. Ich greife 3 sehr schwere Fälle heraus:

Digitized by Google

1. Bei einem 18jährigen Patienten (Littlesche Krankheit) bestanden ganz hochgradige Spitzfüße und hochgradige Adduktionskontrakturen. (Fig. 1 und 2.) Die Oberschenkel wurden mit großer Kraft aneinander gepreßt und auch leicht gekreuzt, die Spitzfüße waren bald nach der Geburt beobachtet und noch niemals behandelt worden. Die Bettdecke lag immer auf den nackten Füßen. Ich führte nur Nervenoperationen aus. Alle Sehnen blieben intakt. 8 Tage nach der Obtura-

Fig. 10.

15jähriger Patient mit rechtsseitiger Hemiplegie.
Nach der Operation (nur Stoffelsche Operation, kein Eingriff am M. triceps surae). Der Spitzfuß ist beseitigt, die Ferse berührt den Boden, Patient tritt mit der ganzen Sohle auf. (Rechtes Bein.)

toriusresektion konnte Patient die Beine aktiv soweit abduzieren, wie es Fig. 3 zeigt. Fig. 4 zeigt aktive Adduktionsmöglichkeit. Die Spitzfüße leisteten etwas mehr Widerstand, doch gab nach kurzer Zeit die Achillessehne soweit nach, daß der Fuß bis zum rechten Winkel gebracht werden konnte. Heute kann Patient die Füße aktiv bis über den rechten Winkel dorsalflektieren. Fig. 5 und 6 zeigen den Patienten nach 10wöchiger Behandlung.

Digitized by Google

2. 20jähriger Patient. Patient zeigt ähnliche Adduktionskontrakturen wie der vorige Fall. Kurz nach der Operation (nur Resektion des N. obturatorius) begann ich mit der Dehnung der Adduktoren, deren Widerstand (Schrumpfungskontraktur) bald zu überwinden war. Ungefähr 8 Tage nach der Operation wurden Fig. 7 und 8 aufgenommen, die aktive Abduktion und aktive Adduktion illustrieren.

3. 15jähriger Junge mit zerebraler Hemiplegie. Enormer Spitzfuß. (Fig. 9.) Patient, der als kleiner Junge schon in Heidelberg behandelt wurde, konnte nur mit Hilfe eines Schienenapparates auf den Zehenspitzen auftretend höchst mangelhaft gehen. Das Gehen war mehr ein Humpeln. Passiv konnte der Fuß nur eine Spur im Sinne der Dorsalflektion bewegt werden. Der spastische M. triceps surae leistete enormen Widerstand. Aktives Anspannen der Dorsalflektoren, die sehr stark überdehnt waren, gerade angedeutet. In tiefer Narkose schwindet ungefähr die Hälfte der Equinusstellung, der Rest der pathologischen Fußstellung ist also durch die Schrumpfungskontraktur bedingt. Stoffelsche Operation am N. tibialis, kein Eingriff am M. triceps surae. 3 Wochen nach der Nervenoperation hatte ich den M. triceps surae soweit gedehnt, daß der Fuß bis zum rechten Winkel gebracht werden konnte. 4 Wochen nach der Operation darf der Patient aufstehen und gehen. Die damalige Fußstellung ist aus Fig. 10 ersichtlich. Heute geht Patient im Schuh in ausgezeichneter Weise, tritt mit der ganzen Sohle auf und gibt nur ein wenig nach der rechten Seite nach. Sehr interessant war das Verhalten der Dorsalflektoren des Fußes. Sobald sie sich unter günstigen Spannungsverhältnissen befanden, sobald also ihre Insertionspunkte einander genähert waren, begannen sie sich zu erholen und konnten mit der Zeit immer mehr aktiv kontrahiert werden. Heute kann Patient diese Muskeln soweit anspannen, daß ihre Sehnen unter der Haut sicht- und fühlbar werden.

Es wurde vorhin gesagt, daß schon früher, vor meinen Untersuchungen von anderer Seite darauf hingewiesen worden wäre, daß man sich im Nerven über die Qualität der einzelnen Zonen orientieren könne. Nun, meine Herren, die Idee, daß die Nerven aus einzelnen Bahnen sich zusammensetzen und daß der Querschnitt des Nerven eine ganz bestimmte Topographie hat, die Ausarbeitung der inneren Topographie der einzelnen Nerven und die Nutzbarmachung dieser wichtigen Befunde für unser operatives Vorgehen stammen von mir. Darüber brauche ich gerade bei Ihnen kein Wort zu verlieren.

Vorsitzender Herr Spitzy-Graz: Meine Herren! Durch die Wahl des Herrn Kölliker zum Vorsitzenden wird die Stelle eines Beisitzers frei. Der Ausschuß schlägt Herrn Ludloff vor und schlägt Ihnen

Digitized by Google

außerdem vor, die bisherigen Beisitzer, den übrigen Ausschuß, beizubehalten.

Falls es den Herren angenehm ist, bitte ich, das vielleicht durch Akklamation zu erledigen. (Allgemeine Zustimmung.)

Herr v. Aberle-Wien: Beiträge zur Klinik und Therapie der Fettembolie.

Herr Streißler-Graz: Ueber Madelungsche Handdeformität [1]).

Herr Springer-Prag: Zur Operation der Madelungdeformität: Korrektur der Gabelhand durch Osteotomie und Supination (Depronation) [2]).

Herr Röpke-Barmen: Die Verwendung frei transplantierter Sehnen in der Behandlung des paralytischen Klumpfußes [3]).

Herr Glässner-Berlin: Zur Aetiologie und Therapie der Coxa vara. (Demonstration von unblutig redressierten Patienten mit Coxa vara.)

Herr Maaß-Berlin: Zur Operation der kongenitalen Vorderarmsynostose [4]).

Herr Rosenfeld-Nürnberg: Meine Herren! Die Sache läßt sich sehr viel einfacher machen. Ich habe in einem analogen Falle hier unten osteotomiert und den Fascienlappen hineintransplantiert. Es ist ein glänzendes Resultat geworden.

Herr Ernst Müller-Stuttgart: Operative Behandlung des veralteten Klumpfußes. (Empfehlung der Keilosteotomie.)

Vortragender berichtet über die Ergebnisse der Nachuntersuchung der früher von ihm operierten Fälle von veraltetem Klumpfuß. Die Operation hatte in Exzision eines Knochenkeils aus dem Tarsus (Chopartsches Gelenk) bestanden.

Die Nachuntersuchung der zahlreichen Fälle, die zum Teil in kürzlich angefertigten Gipsabgüssen demonstriert werden, hat gezeigt, daß der Ausfall des Knochenkeils auch an dem noch wachsenden Fuß keinen ungünstigen Einfluß auf die weitere Entwicklung des Fußskeletts hat und daß die Verkürzung mehrere Jahre nach der Operation keine größere ist, als der Größe des entfernten Keils entspricht.

---

[1]) Die Vorträge erscheinen später in der Zeitschr. f. orthopäd. Chirurgie.

[2]) Siehe Größere Vorträge II S. 348. — [3]) Ebenda S. 360. — [4]) Ebenda S. 364.

Digitized by Google

Es fallen also die Bedenken weg, die gegen die blutige Operation veralteter Klumpfüße erhoben wurden.

Die Nachuntersuchungen sind in einer ausführlichen Arbeit von O. Hahn in den „Beiträgen zur klinischen Chirurgie" Bd. 85 veröffentlicht.

Herr Mayersbach-Innsbruck: Die operative Behandlung des essentiellen Pes adductus[1]).

Vorsitzender Herr Spitzy-Graz: Unsere Tagesordnung ist erschöpft. Ich danke den Herren Rednern für ihre Mitteilungen und schließe hiermit den Kongreß.

Herr Rosenfeld-Nürnberg: Meine Herren! Lassen Sie uns nicht auseinandergehen, ohne unserem Vorsitzenden für die überaus umsichtige Einteilung des Kongresses und für die Summe von Anregungen, die er uns durch seine Vermittlung ermöglicht hat, unseren herzlichsten Dank auszusprechen. Was Herr Spitzy immer aus eigener Initiative zu tun verstanden hat, das hat er uns heute durch die Hilfe anderer vermittelt.

Unser hochverehrter Vorsitzender, Herr Professor Spitzy, er lebe hoch! (Die Anwesenden erheben sich und stimmen dreimal in das Hoch ein.)

Schluß 6½ Uhr.

Angemeldete, aber nicht gehaltene Vorträge.

Herr Kofmann-Odessa: Muskelverlagerung als Methode der Beseitigung der paralytischen Lähmungen[2]).

Herr Muskat-Berlin: Die Anwendung der Diathermie zur Behandlung des fixierten Plattfußes[3]).

---

[1]) Siehe Größere Vorträge II S. 371. — [2]) Ebenda S. 379. — [3]) Ebenda S. 384.

Digitized by Google

II.

Größere Vorträge

und

Abhandlungen.

Digitized by Google

Digitized by Google

1.

Ueber die Skoliose[1]).

Von

Edville Gerhardt Abbott, A. M., M. D., Portland, Maine, U. S. A.

Mit 48 Abbildungen.

Die Skoliose ist eine heilbare Deformität. Diese Behauptung trifft für alle Stadien der Deformität zu; ausgenommen sind die Fälle, wo die Verkrümmung ganz extremer Natur ist oder wo Erkrankungsherde vorhanden sind.

Es ist die Aufgabe dieser Arbeit, im einzelnen eine Methode zu schildern, mit deren Hilfe Fälle erfolgreich behandelt werden können, die auf eine gymnastische Therapie nicht mehr reagieren. Ein Verständnis für diese Methode ist nur möglich, wenn ich die normalen Verhältnisse und die Entwicklung der Deformität schildere.

Die Umkehrung dieser Verhältnisse, d. h. die Bekämpfung der Deformität auf demselben Wege, auf welchem sie gekommen, ist der Kernpunkt der Behandlung. Zunächst soll also deshalb hier eine Beschreibung der normalen verschiedenen Stellungen der Wirbelsäule folgen.

Wie jeder biegsame Körper kann die Wirbelsäule nach jeder Richtung hin gebogen werden. Es gibt sog. primäre Bewegungen, bei welchen die Wirbelsäule sich nur nach einer Richtung hin beugt; daneben gibt es aber auch Bewegungen der Wirbelsäule nach einer doppelten Richtung hin und schließlich auch solche nach drei oder mehreren Richtungen gleichzeitig.

In der Kindheit ist die Wirbelsäule sehr biegsam, und wenn sie in irgendeine von den verschiedenen Stellungen gebracht wird,

[1]) Uebersetzt von Dr. Max Böhm, Berlin.

Digitized by Google

zeigt sie sehr distinkte Abweichungen von der normalen aufrechten Wirbelsäule. Diese Veränderungen werden nicht nur markant, wenn man die Wirbelsäule als ein Ganzes betrachtet, sondern auch wenn man die einzelnen Teile untersucht. Die erwachsene Wirbelsäule verhält sich ganz ähnlich wie die kindliche. Da aber ihre Bewegungen nicht so ungehindert sind, sind die Veränderungen, welche bei dem Uebergang einer Stellung in die andere vor sich gehen, nicht so in die Augen springend. Indessen wir haben es zumeist mit kindlichen Wirbelsäulen zu tun, da ja die meisten Fälle von Rückgratsverkrümmungen sich zu dieser Zeit entwickeln, und wir brauchen uns nur zu merken, daß die erwachsene Wirbelsäule dieselben Veränderungen wie die kindliche durchmacht, nur mit dem Unterschied, daß die erstere in ihren Bewegungen gehindert ist.

Ich halte es für unnötig, die anatomischen Veränderungen der drei Wirbelsäulenabschnitte (cervikal, dorsal, lumbal) im einzelnen hier zu beschreiben; dieselben haben, so scheint es mir, wenig Einfluß auf die verschiedenen Stellungen, welche ein Modell einnehmen kann, abgesehen von dem Grad der Veränderung; bei der Entwicklung der Skoliose kommt es auf den unterschiedlichen Bau der Wirbelsäule in ihren drei Teilen wenig an, hingegen ist es von Wichtigkeit, die Beziehungen der einzelnen Wirbelsäulenteile zueinander bei den verschiedenen Stellungen zu beachten, sei es daß letztere durch willkürliche Muskelaktion oder durch äußerliche Einwirkungen zustande kommen.

Ich unterscheide fünf primäre Bewegungen der Wirbelsäule: 1. Beugung, 2. Streckung, 3. seitliche Beugung, 4. Drehung und 5. Torsion. Bei der Beugung zeigt die größte Veränderung die Lendenwirbelsäule, welche nach hinten konvex wird. Die Brustregion wird noch mehr konvex und der Halsabschnitt, welcher sehr frei beweglich ist, verändert seine vordere Konvexität in eine ausgeprägte hintere.

Bei der Rückwärtsbewegung nähert sich die Form der Wirbelsäule einem Kreisbogen, wenn dieser auch etwas unregelmäßig ist. Die ganze Wirbelsäule ist nach vorn konvex, besonders in der Lenden- und Halsregion, indessen verliert der Dorsalabschnitt nicht vollkommen die nach rückwärts gerichtete Konvexität.

Seitwärtsbeugung kann gleichfalls eine reine Bewegung sein und annähernd einen Kreisbogen bilden, aber wie bei Rückwärtsbeugung ist dieser etwas unregelmäßig.

Digitized by Google

Rotation und Torsion sollten am besten als zwei distinkte Bewegungen der Wirbelsäule voneinander getrennt werden. Bei der Skoliose finden wir, daß die Wirbel sich um eine vertikale Achse drehen, wobei die größte Veränderung in der Mitte oder am Scheitel der Kurve sich findet, während an jedem Ende derselben die Wirbel eine normale Stellung aufweisen; auf diese Stellung der Wirbelsäule soll der Ausdruck Rotation angewendet werden.

Wir haben indessen auch eine andere Drehbewegung der Wirbelsäule, bei welcher die Hauptveränderung an jedem Ende der Wirbelsäule gefunden wird. Nur auf diese Stellungsveränderung, welche von der Rotation gänzlich verschieden ist, soll der Ausdruck Torsion bezogen werden. Wenn jemand z. B. ein kurzes Seilstück an beiden Enden ergreift und ein anderer dasselbe mit einer Hand in der Mitte anfaßt und dreht, so findet die größte Veränderung in der Mitte statt. Wenn dagegen jemand das Seil in derselben Weise anfaßt, d. h. mit beiden Händen, dann aber ein Ende festhält, während er das andere dreht, so wird an den Enden die Hauptveränderung eintreten. Diese beiden Stellungsänderungen der Wirbel haben zueinander gar keine Beziehungen.

Die Rotation ist eine reine Bewegung, und die größte Veränderung der Wirbel gegenüber der normalen Stellung findet, wie gesagt, in der Mitte des Teiles statt, in dem die Rotation erfolgt.

Torsion ist ebenfalls eine reine Bewegung. Hier aber ist die Veränderung der gedrehten Wirbel an den beiden Enden der Wirbelsäule am größten. Wenn z. B. das Becken festgehalten wird und der Kopf gedreht wird, so findet die größte Veränderung von der normalen Stellung in den oberen Halswirbeln statt.

Die komplizierten Bewegungen der Wirbelsäule, bei welchen dieselbe nach zwei Richtungen gleichzeitig sich bewegt, sind: 1. Flexion + Seitenbeugung, 2. Flexion + Rotation, 3. Flexion + Torsion, 4. Extension + Seitenbeugung, 5. Extension + Rotation, 6. Extension + Torsion, 7. Seitenbeugung + Rotation, 8. Seitenbeugung + Torsion.

Die Flexion + Seitenbeugung ist eine Bewegung, bei welcher die Wirbelsäule nach vorwärts und nach einer Seite gleichzeitig gebeugt wird. Bei dieser Bewegung drehen sich nicht notwendigerweise die Wirbel nach einer Seite.

Flexion + Rotation ist gleichfalls eine Bewegung nach nur zwei Richtungen hin. Es findet dabei eine Vorwärtsbeugung statt,

Digitized by Google

und nur eine bestimmte Wirbelzahl dreht sich nach rechts oder links. Eine seitliche Beugung findet dabei nicht notgedrungen statt.

Flexion + Torsion ist eine Bewegung, bei welcher die Wirbelsäule sich nach vorwärts beugt und ein Ende entweder nach rechts oder links sich dreht; eine seitliche Beugung findet auch hierbei nicht unbedingt statt.

Extension + seitliche Beugung ist eine Bewegung, bei welcher die Wirbelsäule nach rückwärts und gleichzeitig nach einer Seite gebeugt wird; dabei kommt weder eine Rotation noch Torsion vor.

Extension + Rotation ist ebenso wie Flexion + Rotation eine Bewegung nach zwei Richtungen hin. Die Wirbelsäule wird rückwärts gebeugt, und gleichzeitig drehen sich die Wirbelkörper nach rechts oder nach links ohne seitliche Abweichung.

Extension + Torsion ist eine Bewegung, bei welcher sich die Wirbelsäule rückwärts beugt und sich gleichzeitig ein Ende nach rechts oder nach links dreht; die größte Veränderung in der Richtung der Wirbelkörper ist dabei im gedrehten Ende.

Die seitliche Beugung + Rotation ist eine Bewegung der Wirbelsäule, die auf zwei Richtungen beschränkt ist. Die Wirbelsäule wird dabei seitlich gebeugt, und dabei dreht sich ein Teil der Wirbel gleichzeitig nach rechts oder nach links. Die größte Veränderung in der Wirbelkörperrichtung ist dabei annähernd in der Mitte der Seitwärtsbeugung.

Seitliche Beugung + Torsion ist gleichfalls eine Bewegung der Wirbelsäule, die auf zwei Richtungen sich erstreckt. Dieselbe wird seitlich gebeugt, wobei sich gleichzeitig die Wirbel entweder nach rechts oder links drehen und die größte Veränderung in der Wirbelkörperrichtung stattfindet.

Die noch mehr komplizierten Wirbelsäulenbewegungen, d. h. diejenigen, bei welchen die Bewegungen nach drei Richtungen hin gleichzeitig stattfinden, sind beschränkt. Ich zähle hier vier auf, in welche die Wirbelsäule leicht gebracht werden kann: 1. Flexion + Seitenbeugung + Rotation, 2. Flexion + Seitenbeugung + Torsion, 3. Extension + Seitenbeugung + Rotation, 4. Extension + Seitenbeugung + Torsion.

Bei der ersten Bewegung rotieren die Wirbel um ihre vertikalen Achsen. Der größte Rotationsgrad findet sich am Scheitel der Seitenkurve, während an den Enden der letzteren die Wirbelkörper sich nicht drehen.

Digitized by Google

Bei der zweiten Bewegung drehen sich die Wirbel gleichfalls um ihre vertikale Achse, aber der größte Drehungsgrad findet sich an dem gedrehten Ende der Wirbelsäule vor.

Bei der dritten Bewegung rotieren die Wirbel um ihre vertikale Achse, und die Rotation ist besonders markant an dem Krümmungsscheitel der in Flexion befindlichen Seitenbeugung.

Bei der vierten Bewegung schließlich drehen sich die Wirbel um ihre vertikale Achse, und wie bei der Flexion ist hier die größte Veränderung an dem Ende der Wirbelsäule auffallend, welches gedreht ist.

Diese komplizierten Bewegungen sind von besonderer Bedeutung in ihrer Beziehung zur Skoliose; in jedem typischen Fall dieser Deformität finden wir die Wirbelsäule nicht nur nach einer Seite gebeugt, sondern die einzelnen Wirbel um ihre vertikale Achse gedreht, wobei sich der größte Rotationsgrad am Scheitel der Seitenkrümmung vorfindet.

Bei der ersten dieser Stellungen, d. h. Beugung + Seitenbeugung + Rotation, beugt sich, wie erwähnt, die Wirbelsäule nach vorn und nach der Seite in gleichem Maße. Die Wirbel können mit wenig Gewalt so gedreht werden, daß ihre Körper entweder nach der Konvexität oder nach der Konkavität der Seitenkrümmung gerichtet sind. Die Drehung nach der Konvexität ist leichter zu bewerkstelligen.

Bei der zweiten Stellung, d. h. Beugung + Seitenbeugung + Torsion, findet man auffallenderweise die Verdrehung der Wirbel gänzlich anders als bei der Skoliose, insofern, als der größte Drehungsgrad mehr an den Enden der Seitenkrümmung als in der Mitte vorhanden ist.

Bei der dritten Stellung kann man mit ziemlicher Gewalt die Wirbel so drehen, daß ihre Körper entweder nach der Konvexität oder Konkavität der Seitenkrümmung gerichtet sind. Die Rotation nach der Konkavität ist aber eine leichtere.

Bei der vierten Stellung bewegt sich die Wirbelsäule ebenso wie bei der zweiten Stellung, abgesehen davon, daß sie nach rückwärts statt nach vorwärts gebeugt wird.

Wir finden also bei der Analyse in diesen verschiedenen Stellungen, daß es möglich ist, die Wirbelsäule beinahe in jede Stellung oder Kombination von Stellungen zu bringen. Daneben hat es sich herausgestellt, daß bei dem Versuche, die Wirbelsäule in eine Stel-

Digitized by Google

lung zu bringen, welche der typischen Skoliose entspricht, man mit einer Ausnahme sehr viel Kraft anwenden muß und Bewegungsbeschränkungen vorliegen.

Wenn man ein Modell nach vorwärts beugt und gleichzeitig nach einer Seite und dann eine drehende Kraft anwendet, welche die Wirbelkörper nach der Konvexität der Seitenkrümmung zu bringen trachtet, zeigt es sich, daß die Wirbelsäule ziemlich leicht dieselbe Stellung einnimmt, welche man bei der Skoliose vorfindet.

Dieses ist die Stellung von Beugung + Seitenbeugung + Rotation der Wirbelkörper nach der konkaven Seite der Seitenkrümmung und bei dieser Bewegung ist eine Schulter gehoben, die andere gesenkt. Experimente beweisen, daß das Becken auf die Lendenwirbel in gleicher Weise wirkt, wie die Schultern auf die dorsalen.

Beobachtungen, die ich bei einer großen Anzahl von Modellen gemacht habe, haben mir gezeigt, daß die Muskeln, welche die rotierenden Bewegungen der dorsalen Wirbelsäule beherrschen, ihren Ansatzpunkt oberhalb der konvexen Seite der Seitenkrümmung haben und die Rippen nach aufwärts und rückwärts ziehen und so die Wirbelkörper zwingen, sich nach dieser Seite zu drehen. Gleichzeitig haben die Muskeln der entgegengesetzten Seite ihren Ansatzpunkt unterhalb und ziehen die Rippen nach unten und nach vorwärts und unterstützen so die Verdrehung der Wirbelsäule.

Dieselben Beobachtungen haben mich zu der Ansicht geführt, daß die Lendenwirbelsäule in derselben Weise durch das Becken beeinflußt werden kann.

Diese Stellung, welche zuerst eine aktive ist, d. h. durch Muskelbewegung hervorgerufen wird, wird bald eine passive, und ihre habituelle Annahme entwickelt eine typische Skoliose.

Bei diesen letzten Untersuchungen, die dem Einfluß der Muskelaktion auf die Wirbelsäule galten, sind noch nicht alle Methoden, die zum definitiven Schlusse führen könnten, erschöpft, und bevor endgültige Behauptungen aufgestellt werden können, sind noch weitere Forschungen notwendig. Indessen so viel kann gesagt werden, daß die passiven Bewegungen der Wirbelsäule von größerer Bedeutung sind als die aktiven, da die Muskelaktion selten eine Deformität beim normalen Individuum hervorruft.

Nachdem wir somit eine Stellung der normalen Wirbelsäule gefunden haben, welche mit der pathologischen Stellung der Skoliose

Digitized by Google

identisch ist, sollen jetzt die Prinzipien betrachtet werden, auf denen die Behandlung dieser Deformität sich aufbaut.

Allgemein gesprochen müssen wir Deformitäten in zwei Gruppen einteilen: 1. solche, bei denen eine Erkrankung vorliegt, welche die Gewebe zur Verdrehung zwingt, 2. solche, bei denen die Teile einfach verdreht oder mißgestaltet sind. Die Behandlungsmethoden, welche für jede dieser beiden Gruppen angebracht sind, sind voneinander so weit verschieden, daß die Verwendung solcher Methoden, die für die erste Gruppe zuträglich sind, bei der zweiten Gruppe eine Verschlechterung herbeiführen würden. Z. B. bei Tuberkulose der Halswirbelsäule ist das Grundprinzip: lange Fixation in günstigster Stellung, jeder Bewegungsversuch schadet. Beim Schiefhals dagegen, einer Deformität, welche dieselben Organe affiziert, ist die Behandlung gerade im Gegenteil auf die Wiederherstellung normaler Bewegungen gerichtet.

Hier haben wir eine Deformität der zweiten Gruppe vor uns, eine Deformität, bei welcher keine Herderkrankung der einzelnen anatomischen Teile vorliegt, bei welcher nur eine einfache Verdrehung und Verbiegung derselben vorhanden ist, — die Skoliose.

Von zwei Grundprinzipien muß die Behandlung dieser Gruppe von Deformitäten, welche die Skoliose einschließt, ausgehen: 1. die Deformität muß überkorrigiert sein, 2. sie muß in dieser überkorrigierten Stellung festgehalten werden, bis die pathologische Form zur Norm zurückgekehrt ist.

Von einem orthopädischen Gesichtspunkte aus gesehen, muß jedes Individuum die Fähigkeiten haben, die verschiedenen Teile des Körpers in irgendeine Stellung zu bringen, die auch der normale Mensch erreichen kann. Die Behinderung dieser Bewegungen verursacht eine Deformität.

Es gibt Körperteile, bei welchen die Einschränkung einer Bewegung von einer deutlichen Deformität gefolgt ist; z. B. wenn an einem Fuße die Bewegung der Abduktion und Flexion fehlt, so entwickelt sich ein Klumpfuß.

Bei der Wirbelsäule sind die Verhältnisse denen am Fuße nicht unähnlich. Wenn hier aus irgendeinem Grunde die normale Bewegungsgrenze eingeschränkt wird, so folgt eine Verkrümmung. Die normale Wirbelsäule kann die Stellungen, welche in der Richtung einander entgegengesetzt sind, gleichmäßig einnehmen; irgendein Grund, welcher dieses bewegliche Organ daran hindert, sich

Digitized by Google

nach einer Seite genau so weit zu biegen als nach einer anderen, verkrümmt es.

Bei der aufrechten Stellung ist die normale Wirbelsäule von vorn gesehen ganz gerade; sie beugt sich aber in gleichem Maße nach rechts wie nach links, und wenn aus irgendeinem Grunde die Bewegung nach der einen oder der anderen Seite beschränkt ist, so entwickelt sich bald habituell eine Mittelstellung zwischen der aufrechten Stellung und der Seite der beschränkten Bewegung, mit anderen Worten: es entsteht eine Skoliose.

Es ist mir vollkommen klar, daß bei der Korrektur von Fußdeformitäten, z. B. einem Klumpfuß, dieselben Gesetze vorherrschen müssen, wie bei der Skoliose. Wird bei der Klumpfußkorrektur z. B. die Korrektur nur so weit gebracht, daß die normale anatomische Stellung vorhanden ist, d. h. eine Stellung von rechtwinkliger Beugung in der Mitte zwischen Abduktion und Adduktion, so wird die Operation ein Fehlschlag sein. Anderseits, wenn nach der Operation der Fuß in die Stellung extremer Flexion und Abduktion gebracht wird, d. h. in eine Stellung der Ueberkorrektur, so wird die Operation erfolgreich sein.

Indessen ein gutes Endresultat hängt noch von mehr ab als von einer überkorrigierten Position. Der Fuß muß nicht nur in die überkorrigierte Stellung gebracht, sondern er muß auch in derselben gehalten werden und in dieser Stellung gebraucht werden, bis die einzelnen Teile die normale Form angenommen haben.

Genau so ist es bei der Skoliose. Die Deformität muß überkorrigiert und dann in der überkorrigierten Stellung auf längere Zeit hinaus festgehalten werden, bis die einzelnen Teile ihre normale Form und Funktion zurückgewonnen haben.

In dem ersten Stadium ist die Skoliose eine leicht zu definierende Position. Sie ist, wie gesagt, eine physiologische Position, eine Stellung, welche vom Individuum häufig während der gewöhnlichen Tätigkeit des täglichen Lebens eingenommen wird. Es ist die Stellung von Flexion + Seitenbeugung + Rotation der Wirbelkörper nach der Konvexität der seitlichen Ausbeugung. Bei dieser Stellung ist die eine Schulter gehoben, die andere gesenkt und auch das Becken kann um seine vertikale Achse gedreht sein. Diese Stellung wird häufig eingenommen, wenn die betreffende Person übermüdet ist oder bei der Ausübung gewisser Tätigkeiten, z. B. besonders häufig bei Schulkindern, die eine schlechte Haltung

Digitized by Google

am Schreibtisch einnehmen. Diese Position ist erst aktiv, dann passiv und schließlich fixiert — eine Deformität.

Eine Analyse der fehlerhaften Stellung eines Schulkindes, eine Stellung, die identisch ist mit der einer typischen Skoliose, gibt vielleicht am besten die Illustration zu diesen eben angeführten Prinzipien.

Fast immer, wenn ein Kind am Schreibtisch sitzt, nimmt es folgende Stellung ein: Eine physiologische Seitenausbeugung, mit der Hand in Hand eine Rotation der Wirbel und ein Rückwärtsherausdrängen der Rippen nach der konvexen Seite der Kurve geht. Bei der Analysierung der Stellung, welche vollkommen normal ist, entsteht sofort die Frage: Wie ist der Unterschied zwischen dieser physiologischen und der pathologischen Kurve? Wenn ein Kind in so einfacher Weise eine Stellung einnehmen kann, welche eine seitliche Ausbeugung der Wirbelsäule mit Rotation der Wirbel hervorruft, welche genau dieselbe Stellung ist, die wir bei der pathologischen Seitenausbiegung vorfinden und nur einen geringeren Grad aufweist, warum sollte die physiologische Kurve nicht in eine pathologische ausarten? Wenn die physiologische Seitenausbiegung durch eine lange fortgesetzte Gewohnheit pathologisch wird, warum könnte nicht die pathologische beseitigt werden, wenn die Wirbelsäule in der umgekehrten Stellung fixiert wird, in einer Ueberkorrektur — vorausgesetzt, daß es möglich ist, die Wirbelsäule in eine solche Position zu bringen und dort zu halten? Nach meiner Meinung unterscheidet sich die Skoliose von der physiologischen Seitenausbeugung der Wirbelsäule, welche vom Kinde eingenommen wird, wenn es am Schreibtisch sitzt, nur dadurch, daß die physiologische Krümmung verschwindet, wenn das Kind sich aufstellt, während die pathologische bestehen bleibt. Wenn nun diese Stellung eine habituelle ist und die Verdrehung der Wirbelsäule fixiert wird und eine fixierte Krümmung hervorruft, warum sollte es nicht möglich sein, die letztere zu beseitigen durch eine Umdrehung der Wirbelsäule und dadurch, daß man dieselbe in einer entgegengesetzten Stellung fixiert? Wenn also die Wirbelsäule eine rechtsdorsale Kurve aufweist, welche durch habituelles fehlerhaftes Sitzen erzeugt ist, warum kann dieselbe nicht dadurch überkorrigiert werden, daß man die Wirbelsäule in eine Stellung bringt, welche einer linksdorsalen Verkrümmung entspricht?

Digitized by Google

Um zu beweisen, daß die Skoliose aus einer habituellen pathologischen Seitenbeugung heraus sich entwickelt, sind an einem Modell Untersuchungen vorgenommen worden. Wir haben ein Modell

Fig. 1.

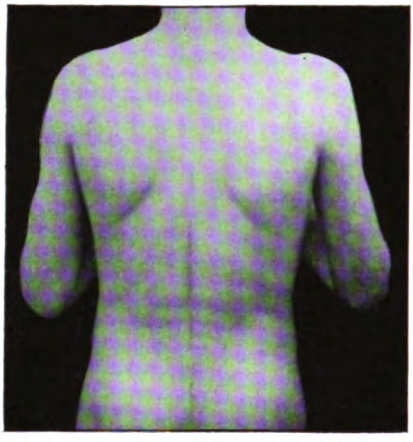

Vor der Verbandanlegung.

Fig. 2.

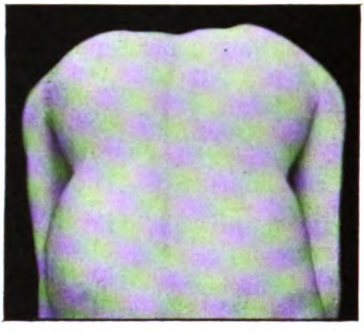

In Vorbeugehaltung.

Fig. 3.

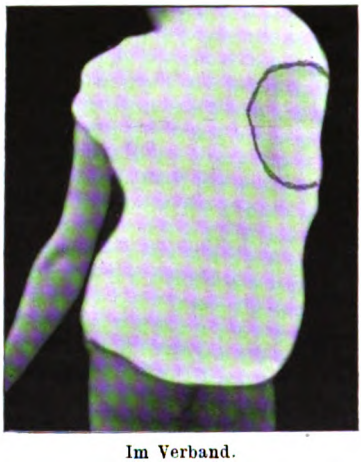

Im Verband.

Fig. 4.

Nach Abnahme des 1. Verbandes.

Experimentierfall.

(Fig. 1—2) in die fehlerhafte Stellung gebracht und ein Gipskorsett angelegt (Fig. 3). Das Korsett wurde so lange getragen, bis wir annehmen mußten, daß sich eine pathologische Kurve entwickelt

Digitized by Google

Fig. 5.

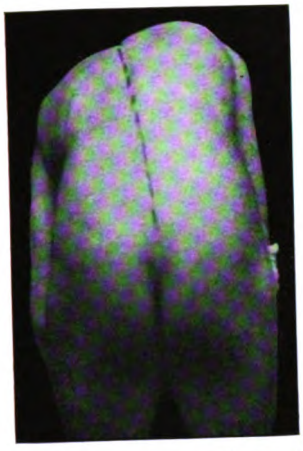

Nach der Abnahme des 1. Verbandes in Vorbeugehaltung.

Fig. 6.

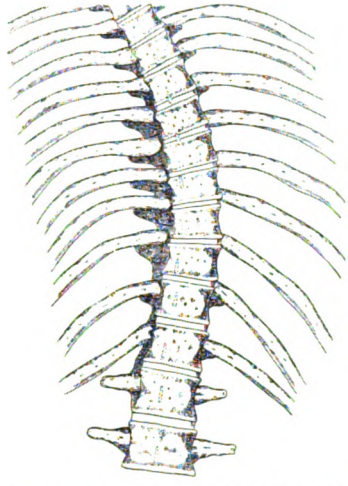

Röntgenbild nach der Abnahme des 1. Verbandes.

Fig. 7.

Im 2. Verband zur Ueberkorrektur der experimentell entstandenen Skoliose.

Fig. 8.



Nach Abnahme des 2. Verbandes. Linkskonvexe Skoliose.

Experimentierfall.

Digitized by Google

Fig. 9.

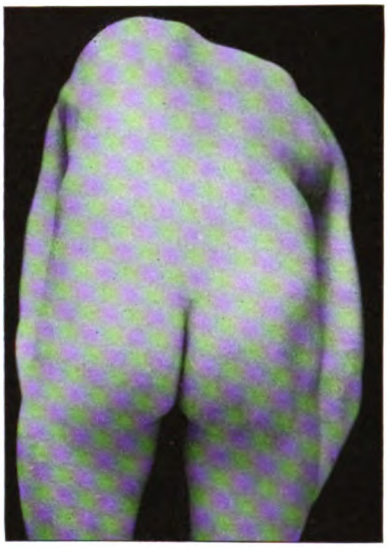

Nach Abnahme des 2. Verbandes.
Linkseitiger Rippenbuckel.

Fig. 10.

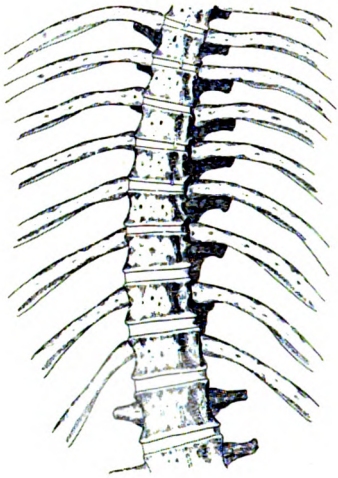

Röntgenbild von Fig. 8.

Fig. 11.

Nach Beseitigung der linkskonvexen Skoliose.

Fig. 12.

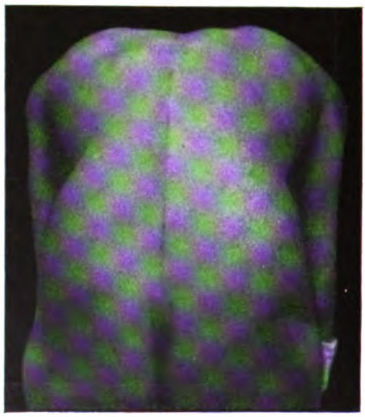

In Vorbeugehaltung nach Beseitigung der linkskonvexen Skoliose.

Experimentierfall.

Digitized by Google

hatte, und dann entfernt. Da ergab es sich, daß die Seitenkurve, eine rechtsdorsale, zugenommen hatte, nachdem das Korsett angebracht war, und daß die dorsale Kurve sich fixiert und sich gleichzeitig eine ausgeprägte Rippenhervorwölbung gebildet hatte. Als das Modell versuchte, die aufrechte Stellung wieder einzunehmen, da war nicht nur eine fixierte rechtsdorsale Kurve vorhanden, son-

Fig. 13.



Redressionsrahmen.

dern auch eine ausgeprägte linkseitige kompensatorische Lendenkurve (Fig. 4). Bei Vorwärtsbeugung zeigte sich das Hervortreten der Rippen (Fig. 5).

Um jeden Fehler in dem Charakter der Verkrümmung auszuschließen, wurde eine Röntgenaufnahme gemacht (Fig. 6), welche bewies, daß die Verkrümmung und Rotation derjenigen entsprach, die man bei allen Fällen von rechtsdorsaler und linkslumbaler Skoliose findet.

Digitized by Google

Nachdem sich nun diese dorsale Verkrümmung entwickelt hatte, war unser nächstes Problem, festzustellen, ob es möglich sei, diese Verkrümmung ins Gegenteil zu verwandeln.

Das Modell wurde in Flexion gebracht, seitlicher Zug wurde angewendet, und ein anderes Korsett wurde angebracht (Fig. 7), welches nun das Gegenteil zu dem vorherigen Korsett darstellt. Nach Abnahme des Korsetts zeigte sich das folgende Resultat: eine linkseitige dorsale Verkrümmung hatte sich ausgebildet, welche noch mehr ausgeprägt als die rechtseitige war; es bestand Fixation. Stellt sich das Modell auf die Füße, so wurde eine rechtseitige kompensatorische Lendenkrümmung sichtbar (Fig. 8). Jetzt wurde das Modell nach vorwärts gebeugt, und der Rippenbuckel trat linkseitig hervor (Fig. 9). Auch ein Röntgenbild wurde aufgenommen, welches die charakteristische Seitenkrümmung und Rotation dieser Form der Skoliose aufwies (Fig. 10). In beiden Fällen konnte das Modell nach der Abnahme des Korsetts aus eigenen Kräften die Verkrümmung nicht korrigieren.

Fig. 14.

Hängematte.

Indessen war es verhältnismäßig leicht, die Seitenkrümmung dadurch zu beseitigen, daß ein Korsett angelegt wurde, welches dem ersten Korsett entsprach, und das Resultat war eine normale Wirbelsäule (Fig. 11 u. 12).

Ich möchte hier bemerken, daß für die Korrektur verkrümmter Wirbelsäulen die Röntgenuntersuchung unerläßlich ist, damit man den nötigen Zug genau an der richtigen Stelle applizieren kann. Es macht keine Schwierigkeit, ein Modell mit einer normalen Wirbelsäule in eine Skoliosenposition zu bringen, wenn man Flexion + Seitenbeugung + Rotation in derselben Richtung wie bei der echten Skoliose anwendet. Hingegen ist es nicht so leicht, einen skoliotischen Patienten in eine überkorrigierte Position zu bringen oder in eine Stellung, wo Ueberkorrektur möglich ist. Der Patient muß hierzu kräftig vorwärts gebeugt werden, die niedrige Schulter muß gehoben werden, die hohe Schulter muß gesenkt werden, die hervorstehenden Rippen müssen herunter und nach vorwärts gezogen

Digitized by Google

werden, und ein seitlicher Zug muß gegen die Seitenkrümmung ausgeübt werden, während der Gipsverband appliziert wird.

Es ist einleuchtend, daß die einfachste Methode die wäre, den Patienten auf seine Füße zu stellen und von dieser Stellung aus nach den verschiedenen Richtungen hin zu beugen. In dieser Stellung indessen ist es unmöglich, genügende Kräfte anzuwenden, um eine überkorrigierte Stellung zu erreichen. Nachdem ich ver-

Fig. 15.

Patient im Redressionsrahmen.

schiedene Methoden angewendet und versucht habe, hat sich die folgende als die beste erwiesen.

Die Korrektur- und Verbandanlegung wird auf einem Redressionstisch vorgenommen. Dieser (Fig. 13 ff.) besteht jederseits aus drei übereinanderliegenden, aus Gasrohr gefertigten (Fig. 16) Stangen (a b, c d, e f bzw. $a^1 b^1$, $c^1 d^1$, $e^1 f^1$). Die Länge jeder einzelnen Stange beträgt etwa 2 m. Die sechs Stangen sind an vier aufrecht stehenden, gleichfalls aus Gasrohr gefertigten und etwa 2 m hohen Streben

Digitized by Google

(g, h bzw. g^1, h^1) befestigt, so daß der Abstand a c etwa 30 und c e etwa 40 cm mißt. Die beiderseitigen Stangen a b und a^1 b^1, ebenso e f und e^1 f^1 sind durch die Querstangen a a^1, b b^1, e e^1 und f f^1 miteinander verbunden. Die Länge dieser Querstangen beträgt etwa 60 cm. Zwischen den unteren Querstangen e e^1 und f f^1 befindet sich nochmals ein verschiebbares Rohr i. Die Streben g, g^1 und h, h^1 nähern sich jederseits nach oben zu, und ihre vier

Fig. 16.



Patient im Redressionsrahmen nach Anlegung der Redressionszüge.

oberen Endpunkte sind miteinander durch Längs- (v w und v^1 w^1) bzw. Querstangen verbunden. Auf den Querstangen wiederum befindet sich ein aus den Rohren k l m bestehender Aufsatz. An dem Rohr l ist verschieblich der Haken n angebracht, der zur Aufnahme des Flaschenzuges o dient.

Dieser letztere trägt die mit Filz gepolsterte Lasche p, in die bei der Redression die Füße des Patienten eingespannt werden.

Digitized by Google

Dies ist die Zusammensetzung des Rahmengestelles; von Bedeutung ist nur noch, daß die Stangen a b, $a^1 b^1$, c d, $c^1 d^1$, e f, $e^1 f^1$, sowie die Querstange a a^1 und die beiden am oberen Ende der Streben befindlichen Längsstangen v w und $v^1 w^1$ um ihre Längsachse drehbar sind. Dies wird erreicht durch eine Zahnraddrehvorrichtung mit Feststellungsklammern (siehe z. B. q), wie sie in ähnlicher Weise bei der Takelage von Segelschiffen Verwendung findet. Außerdem sind an sämtlichen Längsstangen mehrere Klammern (x, x) zur Aufnahme der Redressionszüge angebracht. Der wichtigste Teil ist der Horizontalrahmen a a^1, b^1 b, auf dem quer die Metallleiste r und die straff gespannten kräftigen Bindenzügel s und t ruhen. Auf r und t ruht die Hängemattenvorrichtung (u). Diese (Fig. 14) besteht aus einem kräftigen Drellstoff und ist etwa 30 cm breit. Ihre Längsseiten sind von verschiedener Länge: die eine etwa 90 cm, die andere etwa 70 cm. Auf diese Weise bildet die eine Breitseite mit der anstoßenden längeren Längsseite einen Winkel von 45°. An den Breitseiten werden die Enden umgenäht, so daß Schlaufen zur Aufnahme zweier Eisenstäbe von etwa 40 cm Länge entstehen. Von diesen wird der eine (der geraden Breitseite) mittels Haken an b b^1 unverrückbar befestigt, während der andere (der schrägen Breitseite) mittels zweier Stricke an die Querstange a a^1 angebunden wird, durch deren Achsendrehung er angespannt werden kann. Wird die Hängematte auf den Rahmen gelegt und angespannt, so ist infolge ihres besonderen Zuschnitts die kurze Längsseite straff, kann also die entsprechende Rückenseite eindrücken, während die längere Längsseite ein Einsacken der anderen Rückenhälfte erlaubt.

Fig. 17.

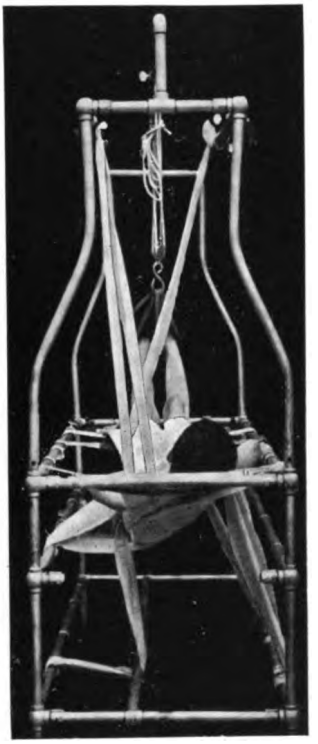

Redressionsrahmen vom vorderen Ende gesehen.

Die Vorbereitung des Patienten zum Gipsverband erfordert die größte Sorgfalt, damit jede Schädigung der Haut vermieden wird.

Digitized by Google

Zwei Trikotunterjäckchen, aus Trikotschlauch gefertigt, werden über Rumpf und Schulter des Patienten gezogen. Zwischen die Trikotlagen werden starke Polster aus Sattlerfilz an folgenden Stellen eingeschoben: über dem Kreuzbein, über den Darmbeinkämmen, über den vorderen Rippenbuckel und unter beiden Armen in die Achselhöhlen; fernerhin kommen zwei Filzpolster von je 3 cm Dicke über und um den eigentlichen Rippenbuckel und schließlich eine dreifache Lage von Filz über das konkavseitige Rippental. Das letztere Filzpolster wird nach dem Erstarren des Gipsverbandes entfernt und dient nur dazu, der konkaven Rippenseite Raum zur Entwicklung

Fig. 18.

Redressionsrahmen in Vogelperspektive.

zu geben. Ist der Patient sehr mager, so ist es ratsam, die Polsterung durch Herumlegen von Wattebinden um den Rumpf noch zu vervollständigen.

Nachdem der Patient in dieser Weise vorbereitet ist, wird er in Rückenlage auf die Hängematte (u in Figur 16) des Rahmens gelegt. Es ist nun von der größten Wichtigkeit, daß die günstigste Stellung erzielt wird, d. h. möglichst eine stark kyphotische Stellung, die ungefähr derjenigen entspricht, die ein Patient bei schiefer Schreibhaltung einnimmt. Der Nacken des Patienten liegt auf dem Bindenzügel t (vgl. Fig. 16), und der Kopf ruht auf dem obersten Teile der Hängematte zwischen Bindenzügel t und dem oberen

Digitized by Google

Eisenstab der Hängematte. Das Gesäß wird auf den unteren Teil der Hängematte mit Unterstützung seitens des eisernen Querstabes r gelagert, letzterer ist verschieblich, wodurch die Länge der Hängematte reguliert werden kann. Der Arm der konkaven Seite wird so hoch als möglich eleviert, eventuell unter den Kopf gelegt; der Arm der konvexen Seite ruht etwa in einem rechten Winkel zum Rumpf auf der Längsstange. Die Beine werden suspendiert, und es folgt nun die Anlegung der am besten aus kräftigem Köperstoff

Fig. 19.

Redressionskorsett mit Fenster auf der konkaven Seite.

gearbeiteten Korrektionszüge — der wichtigste Akt der Redression. Wir nehmen hier als Beispiel eine rechtseitige Dorsalskoliose an.

Der erste Zug (I in Fig. 16) geht von $a^1\,b^1$ aus, umgreift die obere Thoraxpartie, geht hoch oben um die linke Axilla herum, schließt die Hängematte mit ein und kehrt zu $a^1\,b^1$ zurück. Sein Zweck ist die fixierende Heranziehung der oberen Thoraxgegend an $a^1\,b^1$. Ein zweiter Zug (II) umgreift schlingenförmig die linke Schulter; seine freien Enden sind beide an v w befestigt, hierdurch wird die linke (konkave) Schulter stark nach oben und vorn gezogen. Zur Vornahme des dritten Redressionszuges (III) muß man

Digitized by Google

sich eine dreiteilige Binde herstellen, dadurch, daß man in die Mitte einer gewöhnlichen Binde eine zweite festnäht. Durch diese dreiteilige Binde sucht man am Becken das gleiche zu erreichen, was I und II am kranialen Ende des Rumpfes erzielen, nämlich seitliche Fixierung und Detorquierung des Beckens. Zwei der Bindenteile von III ziehen das Becken an a^1 b^1 heran, während das dritte Ende des Beckens umgreifend nach v^1 w^1 zieht. Der vierte Zug (IV) umgreift wiederum die rechte Schulter schlingenförmig und wird

Fig. 20.

Redressionskorsett mit Fenstern auf der konvexen Seite zur Filzeinschiebung.

mit seinen freien Enden an e^1 f^1 befestigt; seine Aufgabe ist es, die konvexe Schulter herabzuziehen. Dem fünften Zuge (V) kommt schließlich die große Rolle zu, die Seitenbiegung der Wirbelsäule und zugleich die Rippenverdrehung ins Gegenteil umzukrümmen. Es ist wiederum ein dreiteiliger Zug. Zwei seiner Enden umgreifen die Konvexität der Skoliose, ziehen diese nach links herüber und werden an c d befestigt. Das dritte Ende wird über den konvexseitigen Rippenbuckel nach vorn, sodann über den vorderen Rippenbuckel hinweg nach unten geführt, umschlingt den Stab i und wird an e f befestigt. Jetzt werden die Längsstangen um die eigene Achse

Digitized by Google

so lange gekurbelt, bis der gewünschte Grad von Spannung und Ueberkorrektur erzielt ist. Ist letztere bei der ersten Redression nicht möglich, soll sie nicht weiter forciert, sondern lieber einer zweiten oder dritten Sitzung überlassen werden. Beabsichtigt man mit einer Sitzung auszukommen, so muß über die konkave Rippenseite nochmals ein dreischichtiges Filzlager von ovaler Form gelegt werden.

Fig. 21.

Fenster für Filzstücke zur Bekämpfung der Rotation.

Der Gipsverband wird darauf wie ein gewöhnliches Rumpfkorsett angelegt, mit dem einzigen Unterschied, daß er an der konkavseitigen Schulter rückwärts bis zur Höhe des Akromions geführt wird.

Nach dem Erhärten des möglichst kräftigen Gipsverbandes werden die Redressionszüge und ebenso die Hängematte oben und unten durchtrennt und der Patient aus dem Rahmen herausgehoben und auf einen Verbandtisch gelagert.

Bei Beschneidung des Gipsverbandes kann der vordere untere

Digitized by Google

Rand (in der Leistengegend) etwas kürzer ausfallen als gewöhnlich, während der hintere länger sein muß, damit die kyphotische Stel-

Fig. 22.

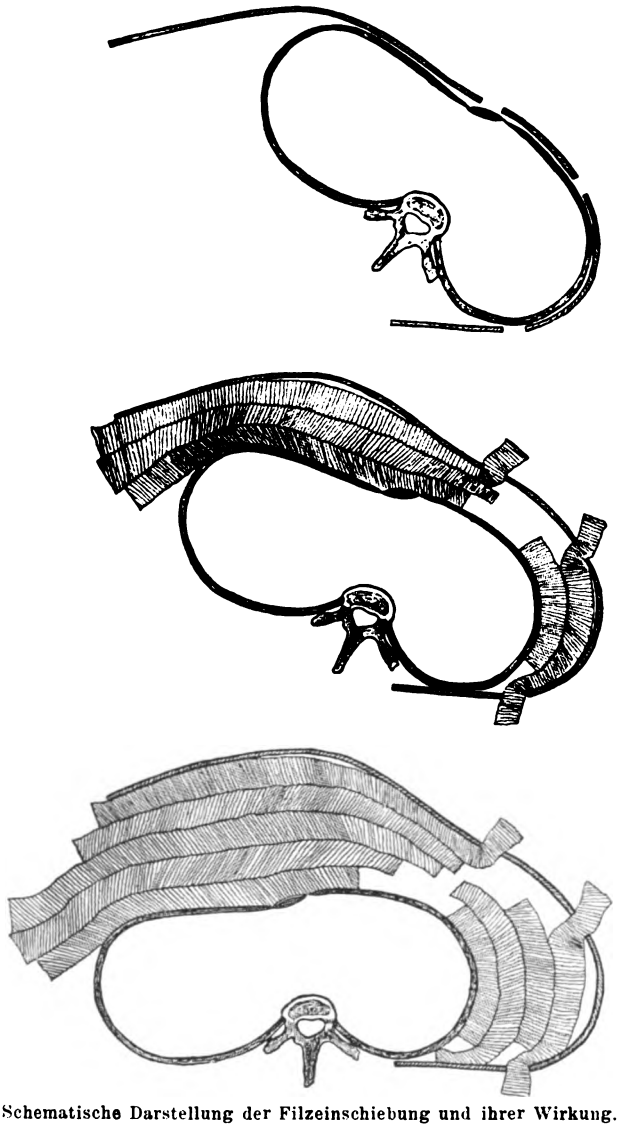

Schematische Darstellung der Filzeinschiebung und ihrer Wirkung.

lung in vollem Maße erhalten bleibt, auch wenn der Patient sitzt oder steht. Der Oberrand des Korsetts bleibt unter und hinter der

Digitized by Google

linken Schulter so hoch als möglich, während er vorne niedriger sein muß, damit die Schulter daselbst Spielraum hat. Der Ausschnitt für die rechte Schulter hingegen ist hinten tief und vorne hoch, damit diese Schulter nach hinten gedrückt wird.

Nun werden zwei große Fenster ausgeschnitten, das eine links hinten, das andere rechts vorne (Fig. 19 ff.). Durch das linke hintere werden die großen Filzstücke, die der konkaven Seite auflagen, entfernt. Auf diese Weise entsteht Raum genug für die

Fig. 23.

Patient vor dem Hinüberschieben von Hüften und Schultern.

bisher zurückgedrängten Brustkorbteile, sich zu entwickeln. Auch rechts hinten und links vorn über dem Thorax werden aus dem Verbande handbreite, schießschartenartige Fenster ausgeschnitten, von denen aus durch Einschieben von Filzlagen eine weitere Korrektur der Brustkorb- und Wirbelsäulendeformität angestrebt wird. Diese Prozedur wird alle 8 Tage wiederholt, bis der gewünschte Grad von Ueberkorrektur erreicht ist.

Die Länge der Zeit, die notwendig ist, um einen Patienten in der überkorrigierten Stellung zu halten, bis die einzelnen Teile die

Digitized by Google

Norm angenommen haben, hängt von der Schwere der Deformität ab. Bei einer Skoliose mäßigen Grades gelten die Regeln, die am besten aus der Schilderung eines korrigierten Falles hervorgehen werden, indessen muß nach dem Fall vorgegangen werden, und weitere Erfahrung wird unsere Kenntnis hierüber noch modifizieren.

18jähriges Mädchen mit einer rechtsdorsalen und leichten linkseitigen lumbalen Verkrümmung (Fig. 26, 27). Durch das erste

Fig. 24.

Ausschnitt unter der Schulter und über der Hüftgegend.

Korsett wird eine teilweise Ueberkorrektur erreicht; Filzstücke werden in Zwischenräumen von etwa einer Woche eingeschoben; das Korsett wird 5 Wochen getragen; am Ende derselben ist die Rotation vollkommen überkorrigiert und nur noch wenig Seitenbiegung vorhanden. Ein neues Korsett wird angelegt und 4 Wochen lang getragen. Jetzt ist vollkommene Ueberkorrektur erreicht (Fig. 28 u. 29). Die Patientin wird in dieser Stellung 4 Monate lang gehalten, sodann wird der Gipsverband entfernt

Digitized by Google

(Fig. 30 u. 31), ein Zelluloidkorsett angelegt und gymnastische Nachbehandlung eingeleitet.

Es entsteht natürlich die Frage, ob alle Fälle von fixierter Skoliose überkorrigiert werden können. Es gibt eine große Anzahl von Fällen, wo die Deformität so extrem ist, daß jeder Versuch einer vollkommenen Beseitigung vergebens ist. Auf der anderen Seite indessen darf man nicht vergessen, daß fast alle Patienten sich dem Orthopäden so früh zur Behandlung stellen, daß eine

Fig. 25.

Nachträgliche Korrektur von Schulter und Hüfte und Verschluß mit Gipsverband.

Korrektur noch möglich, lange bevor die Verkrümmung das Stadium der unkorrigierbaren Deformität erreicht hat. Mit anderen Worten: es scheint mir möglich, die Skoliose in den Fällen zu beseitigen, die rechtzeitig die Hilfe des orthopädischen Chirurgen aufsuchen. Es gibt viele Faktoren, welche in schweren Fällen die Korrektur erschweren, und wenn sie richtig eingeschätzt sind, so wird auch eine Ueberkorrektur erreicht werden, welche zuerst zweifelhaft ist. Der Fall 2 soll zur Illustration dessen dienen.

Digitized by Google

Fig. 26.

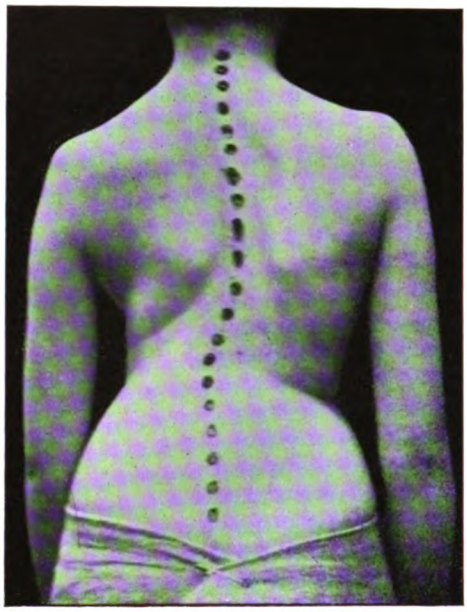

Vor der Behandlung.

Fig. 27.

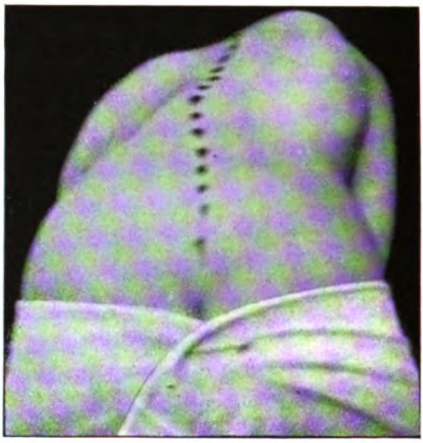

Vor der Behandlung vorwärts gebeugt.

Fig. 28.



Ueberkorrigiert im Gipsverband.

Fig. 29.

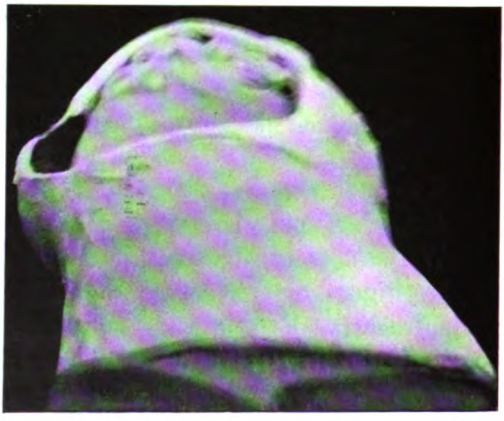

Im Verband beim Vorwärtsbeugen.

Fall 1.

Digitized by Google

Fig. 30.

Nach Entfernung des Verbandes.

Fig. 31.

Nach Abnahme des Verbandes im Vorwärtsbeugen.

Fig. 32.

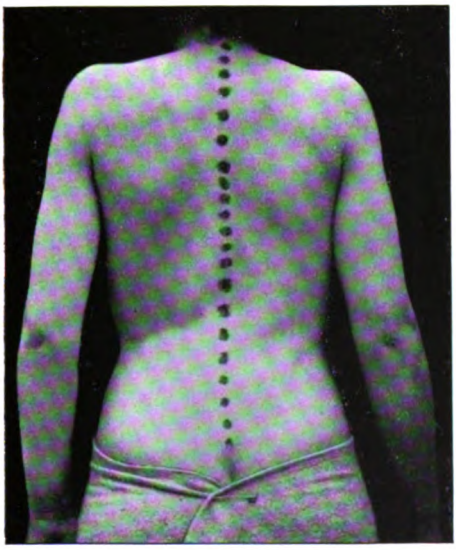

Nach dreimonatiger gymnastischer Behandlung.

Fig. 33.

Wie Fig. 32 in Vorwärtsbeugung.

Fall 1.

Digitized by Google

Fig. 34.

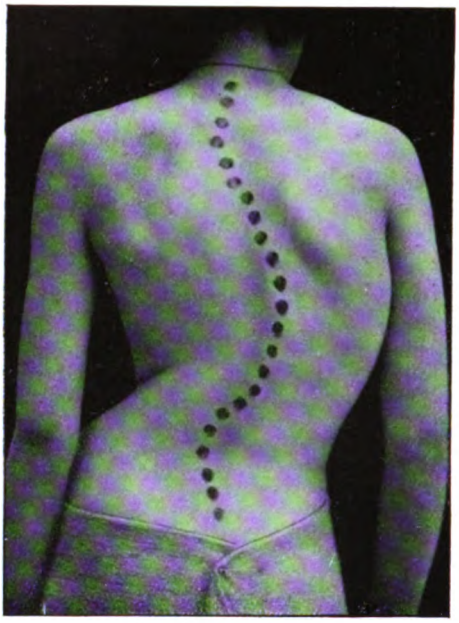

Vor der Behandlung.

Fig. 36.

Ueberkorrektur im Verband.

Fig. 35.

Vorwärtsbeugung vor der Behandlung.

Fig. 37.

Ueberkorrektur im Verband, Vorwärtsbeugung.

Fall 2.

Digitized by Google

Fig. 38.

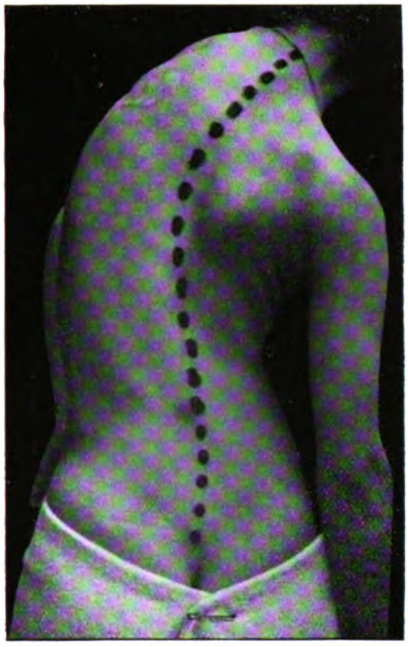

Nach der Abnahme des Verbandes.

Fig. 40.

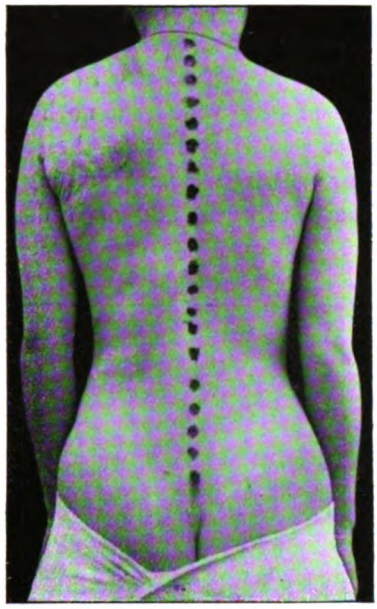

Nach dreimonatiger gymnastischer Behandlung.

Fig. 39.

Nach Abnahme des Verbandes, Vorwärtsbeugung.

Fig. 41.

Wie Fig. 40, Vorwärtsbeugung.

Fall 2.

Digitized by Google

16jähriges Mädchen. Die Deformität ist in früher Kindheit bemerkt worden. Patientin hat lange Zeit ohne jeden Erfolg Gipskorsette getragen (Fig. 34, 35). Ein Gipskorsett wird angebracht, auf meinem Rahmen, teilweiser Erfolg, Filzstücke in Intervallen eingeschoben. Korsett wird 6 Wochen getragen, die Deformität ist bis zu einem gewissen Grade noch vorhanden. Darauf wird ein zweites Korsett appliziert und eine bessere Position erhalten; wiederum wird Filz zur weiteren Korrektur eingeschoben. Das Korsett wird 2 Monate lang getragen, und nach der Abnahme zeigte sich Ueberkorrektur.

Fig. 42.



Zelluloidkorsett, Vorderansicht.

Fig. 43.

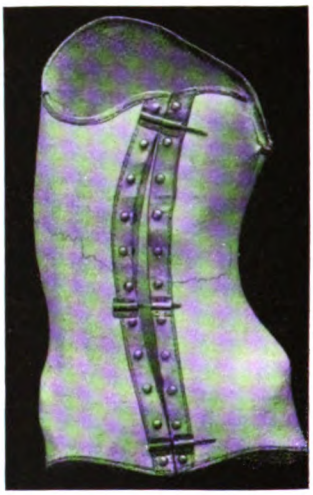

Zelluloidkorsett, Rückansicht.

Indessen glaubte ich, daß die Ueberkorrektur noch vermehrt werden müßte, und legte noch ein neues Korsett an, gleichfalls mit Filzkorrektur. Die Wirbelsäule steht nun in einer Stellung, die gerade ebenso extrem ist wie die ursprünglich vorhandene Deformität — allerdings in umgekehrter Richtung; nach 4 Wochen Abnahme (Fig. 36 u. 37). Ein abnehmbares Korsett wird 5 Monate lang getragen, dann entfernt (Fig. 38 u. 39), darauf Nachbehandlung (Fig. 40 u. 41).

Es ist meiner Methode von Kollegen der Vorwurf gemacht worden, daß die Beseitigung der dorsalen Krümmung die Lendenkrümmung vermehrt und umgekehrt. In den Fällen, wo bereits

Digitized by Google

eine Lendenkrümmung vorhanden ist, muß ein Zug um den Rumpf gelegt werden, wodurch der kompensatorischen Krümmung entgegengetreten oder dieselbe ganz beseitigt wird. Die Befolgung dieser Regel wird die Schwierigkeit aus dem Weg schaffen.

Die Nachbehandlung der Korrektur ist ebenso schwierig wie die eines Klumpfußes und muß über eine lange Zeit fortgesetzt werden. Es muß ein Apparat in irgendeiner Form angewendet werden, welcher die Patienten in der überkorrigierten Stellung hält

Fig. 44.

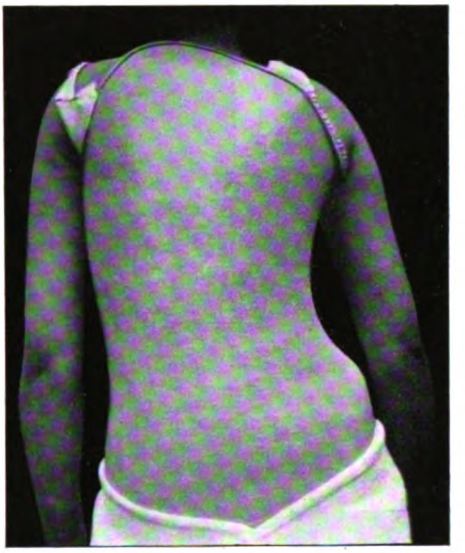

Patient im Zelluloidkorsett.

und der nur für die täglichen Uebungen abgenommen werden darf. Mir hat die Verwendung des Zelluloidkorsetts (Fig. 42, 43 u. 44) die besten Resultate gegeben. Im Durchschnitt habe ich es 6 Monate lang ununterbrochen tragen lassen und dann die weiteren 6 Monate abwechselnd Tag oder Nacht. Während der ganzen Periode sind täglich Uebungen zur Nachbehandlung notwendig.

Es ist also gezeigt worden, daß es vollkommen möglich ist, die Skoliose sehr schnell überzukorrigieren; es besteht aber die Gefahr, daß zu viel Gewalt angewendet wird, und es scheint mir heute, daß wir mehr Zeit für die Behandlung verwenden müssen, als ich früher angegeben habe.

Digitized by Google

Fig. 45.

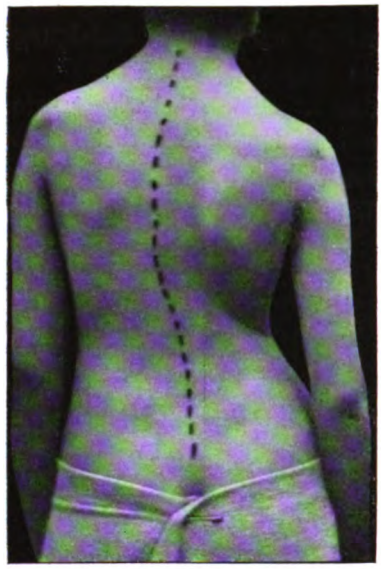

Vor der Behandlung.

Fig. 47.

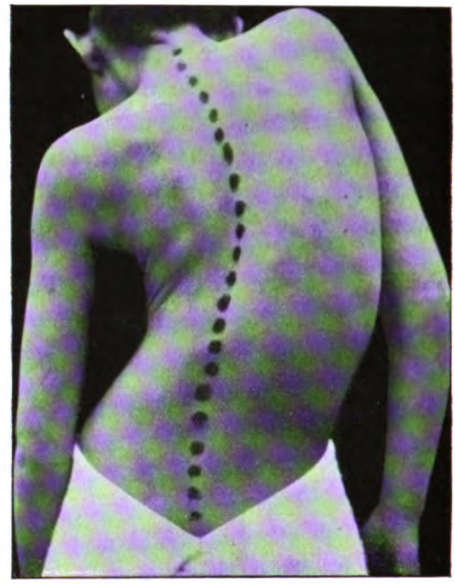

Extreme Ueberkorrektur.

Fig. 46.

Vor der Behandlung, vorwärts gebeugt.

Fig. 48.

Extreme Ueberkorrektur, vorwärts gebeugt.

Fall 3.

Digitized by Google

Der Grad der Ueberkorrektur, der in jedem Falle von Skoliose erreicht werden kann, hängt meiner Ansicht nach von der Form des Gipskorsetts ab, von der Filzmasse, welche eingeschoben werden kann, und von der Zeitdauer, welche zur Verfügung steht.

14jähriges Mädchen mit fixierter Skoliose, nicht gerade extremen Grades (Fig. 45 u. 46). Ein Korsett wird angelegt und 8 Monate lang getragen; während der ersten 4 Monate werden in gewissen Zwischenräumen Filzstücke eingeschoben. Am Anfang des 9. Monats wird das Korsett entfernt. Die Patientin zeigt ausgesprochene Ueberkorrektur mit Bezug auf die seitliche Krümmung und auf die Rotation (Fig. 47 u. 48).

Es ist meine Ueberzeugung, daß es möglich ist, die Skoliose in den meisten Fällen zu beseitigen, abgesehen von den ganz extremen Fällen; indessen gibt es noch viele Einzelheiten in dieser Methode, welche verbessert werden können, und nach dieser Verbesserung werden wir weniger Zeit hierzu gebrauchen und bessere Resultate erzielen.

Digitized by Google

II.

Aus der Universitäts-Poliklinik für orthopädische Chirurgie zu Berlin.

Ueber Abbotts Methode der Behandlung seitlicher Rückgratsverkrümmungen.

Von

Prof. Dr. **G. Joachimsthal.**

Im verflossenen Jahre ist zuerst durch eine ausführlichere Mitteilung von Abbott im New York Medical Journal sowie weiterhin durch Diskussionen in amerikanischen und französischen medizinischen Gesellschaften die Aufmerksamkeit weiterer Kreise auf eine Behandlungsmethode der Skoliose gelenkt worden, welche sich zu unseren bisherigen bei der Therapie dieses Uebels durchgeführten Prinzipien in einen gewissen Gegensatz stellt und deren Resultate — wenigstens nach den bisherigen Publikationen — günstige zu sein scheinen.

Wir verwenden bekanntlich bei der Bekämpfung der seitlichen Rückgratsverkrümmungen neben der Gymnastik, deren Wert für die Kräftigung der Muskulatur und der so bewirkten Beschaffung eines die Stützung des Körpers besorgenden „Muskelkorsetts" neuerdings mit Recht auch für die Behandlung der tuberkulösen Erkrankungen der Wirbelsäule (Rollier) betont wird, neben der Anwendung der altbewährten Massage und der redressierenden Manipulationen, welche teils manuell, teils instrumentell — wenn auch nur vorübergehend — die Abweichung zu korrigieren suchen, endlich neben Lagerungsvorrichtungen auch portative Apparate. Dieselben suchen außer einer Druckwirkung auf die abgewichenen Teile vornehmlich eine Streckung der Wirbelsäule zu erreichen. Die zu ihrer Herstellung verwendeten Gipsmodelle werden dabei meist in Suspension gefertigt. Außerdem kommen vorübergehend unabnehmbare Gipskorsette zur Verwendung, bei deren Herstellung von einzelnen Seiten außer dem Zug am Kopf auch noch ein solcher an den Füßen benutzt wird. Um mit größerer Sicherheit eine Be-

Digitized by Google

seitigung der Abweichungen der Wirbelsäule zu erreichen, wurde es sogar für erforderlich erachtet, auch den Kopf mit einzuschließen, um zwischen diesem und dem Beckenteil des Verbandes eine vollkommene Streckung der Wirbelsäule zu erreichen. Daß gelegentlich die bei diesem Vorgehen eintretende Abflachung auch der sagittalen Krümmungen für die Beseitigung der skoliotischen Einstellungen der Wirbelsäule nicht von Vorteil ist, hat bereits Lovett hervorgehoben, indem er darauf hinwies, daß man eine straff gespannte Saite schwerer nach der Seite biegen kann als eine schlaffe, und darauf aufmerksam machte, daß korrigierende Verbände besser in vorgebeugter Haltung angelegt werden.

In dieser Beziehung sucht nun Abbott noch einen wesentlichen Schritt weiter zu gehen, indem er bei seiner Methode der Anlegung redressierender Gipsverbände die Korrektur der Wirbelsäulenabweichung in starker Beugestellung vornimmt und durch Ausnutzung von Naturkräften, wie sie namentlich die veränderte Schwerlinie des Körpers und ganz besonders die für die speziellen Zwecke umgeleitete Atmung abgeben, die Skoliose weiter zu beeinflussen sucht.

Wir haben bei dem Aufsehen, das die bisherigen Veröffentlichungen über die Methode hervorgerufen haben, auch unserseits geglaubt, dieselbe nachprüfen zu müssen.

Abbott sucht in ähnlicher Weise wie bei der Behandlung des Klumpfußes möglichst eine Ueberkorrektur zu erzielen und will den Thorax in der erzielten Stellung so lange fixieren, bis die Teile sich der neuen Stellung angepaßt haben. Es muß darauf Rücksicht genommen werden, daß bei der Skoliose neben der rein seitlichen Abweichung auch eine Rotation der Wirbelsäule besteht, welche in einer Prominenz der Rippen hinten an der Seite der Konvexität, vorn an derjenigen der Konkavität ihren deutlichen Ausdruck findet. Die Rippen sind weiterhin an der Seite der Abweichung des Dorsalabschnitts mit der entsprechenden Schulter gehoben, an der anderen Seite gesenkt. Diesen verschiedenen Aeußerungen des Uebels sucht Abbott zu gleicher Zeit bei der Ausführung der Korrektur entgegenzuarbeiten, indem er den Patienten in eine Stellung zwingt, welche genau der ursprünglichen Stellung entgegengesetzt ist. Die niedrige Schulter wird mit den gesenkten Rippen in die Höhe gehoben, die höhere gesenkt, die hinten hervortretenden Rippen werden nach vorn gezogen, und endlich wird ein Zug gegen die seit-

Digitized by Google

liche Biegung ausgeübt, während ein Gipskorsett angelegt wird, das die erreichte Korrektion aufrecht erhält. Es ist die besondere Eigentümlichkeit der Methode, das Redressement in stark vornübergeneigter Stellung des Kranken zu vollführen.

Abbott lagert den Patienten in eine an einem besonderen Rahmen befestigte Hängematte. Seine Methode ist in letzter Zeit mehrfach modifiziert worden, ohne daß sich indessen das Prinzip geändert hätte.

Wir haben uns nach den Angaben Abbotts in dem New York Medical Journal einen Rahmen konstruieren lassen und zur Nachprüfung der Methode benutzt. Er ist aus Gasrohr gearbeitet (die von Abbott gewünschten Maße sind 1,70 m Länge, 70 cm Breite, 75 cm Höhe). Seine Vorder- und Hinterstützen bestehen aus je zwei in Rinnen verschiebbaren Eisenstäben. Auf diese Weise kann der vordere Stützpunkt des Rahmens aus der horizontalen Einstellung um 30 cm erniedrigt, der hintere Stützpunkt um 45 cm erhöht werden. Zur Lagerung des Patienten auf diesem Rahmen dient eine Art von Hängematte, die Abbott aus leichtem Drell herstellt, während wir selbst gewöhnliche Sackleinwand verwenden. Sie soll ungefähr 90 cm lang und 40 cm breit sein. Ihre Enden werden umgeschlagen und in der Weise vernäht, daß sowohl oben als auch unten je ein Saum offen bleibt, bestimmt zur Aufnahme zweier Eisenstäbe, mit welchen die Matte an dem Rahmen befestigt wird. Um hierbei eine mehr oder minder starke Anspannung und damit ein mehr oder weniger hochgradiges Einsinken des auf die Matte gelegten Patienten zu ermöglichen, wird die obere Stange durch Schnüre mit einer zweiten Eisenstange in Verbindung gebracht, die mit Hilfe einer Schraubenvorrichtung nach oben oder unten geführt werden kann. Die durch den unteren Saum der Matte gezogene Stange wird gleichfalls mit Hilfe von Schnüren entweder an den Rahmen selbst oder den unteren Teil eines etwa an der Grenze seines letzten Drittels befestigten, in verschiedener Winkelstellung zu fixierenden Halbrahmens angebracht, der mit Quergurten versehen ist und bei der Lagerung des Patienten seine senkrecht erhobenen Beine stützen soll. Die Hängematte selbst ist dem Kopfende entsprechend schräg geschnitten, so daß ihre beiden Längsseiten bei paralleler Einstellung der sie tragenden vorhin erwähnten Eisenstangen eine ungleiche Länge aufweisen.

Der Patient wird für die Anlegung des Korsetts in der Weise vorbereitet, daß er mit einem doppelten Trikotschlauch bekleidet

Digitized by Google

wird, dessen Enden einerseits oberhalb der Schulter, anderseits vorübergehend zwischen den Beinen vernäht werden. Zwischen beiden Trikotschläuchen werden Filzplatten an solchen Stellen eingelegt und befestigt, welche bei der Anfertigung des Gipskorsetts besonders vor Druck geschützt werden sollen, so am Kreuzbein, an den Spinae und Cristae ilei, den Achseln. Endlich wird noch ein besonders dickes Kissen hinten auf die abgeflachte Rippenpartie der konkaven Seite gelegt. Es soll nach dem Erhärten des Gipskorsetts durch ein in diesem angebrachtes Fenster entfernt werden und den Raum aussparen für eine kräftige Entfaltung der an dieser Stelle stark eingesunkenen Thoraxpartie, eine Entfaltung, welche, wie wir sehen werden, unter dem Einfluß der nach der Anlegung des Korsetts veränderten Atmung bereits nach kurzer Zeit vor sich geht.

In der beschriebenen Weise vorbereitet, wird der Patient so in die Hängematte gelegt, daß der Kopf der oberen die Matte tragenden Stange, das Gesäß der unteren Stange und die Beine dem nunmehr steilgestellten Halbrahmen anliegen. Durch entsprechende Schraubenwirkung gelingt es leicht, eine hochgradige Kyphose zu erzeugen. Dabei wird der Kranke so auf die Matte gelegt, daß die kürzere Seite derselben der konvexen Seite, die längere Seite der konkaven Seite der Krümmung entspricht. Schon auf diese Weise finden die zusammengepreßten Rippen der konkaven Seite Platz sich auszubreiten. Die so eingeleitete Neigung zur Umkrümmung wird durch andere Maßnahmen unterstützt. Bei der folgenden Darstellung setzen wir das Vorhandensein einer rechtseitigen Dorsalskoliose voraus.

Die linke sonst tiefer stehende Schulter wird entweder in der Weise mit den Rippen in die Höhe gebracht, daß ein Assistent die linke Hand des Patienten umgreift und kräftig nach oben zieht, oder der Kranke kommt dieser Forderung selbst dadurch nach, daß er mit dem linken Arm oberhalb des Kopfes herumgreift und mit der linken Hand einen Teil des Rahmens auf der entgegengesetzten Seite umfaßt. Die rechte Hand greift nach einem fußwärts gelegenen Teil der entsprechenden Seite des Rahmens und zieht damit die früher hochstehende Schulter mitsamt den Rippen nach abwärts.

Es folgt nunmehr die Anlegung einer Anzahl von Zügeln aus festem Leinenstoff.

Digitized by Google

Der eine greift um die linke Spina herum und findet an der rechten Seite des Rahmens seine Befestigung; er fixiert das Becken. Ein zweiter wird in die linke Achsel gelegt und schräg über den Rahmen zur entgegengesetzten Seite desselben nach vorn gezogen und dort befestigt. Ein dritter mindestens 10 cm breiter Streifen endlich wird über den Thorax im Bereiche der Hauptkrümmung ausgebreitet und entweder an der entgegengesetzten Seite des Rahmens oder an einem in verschiedener Höhe unterhalb desselben zu fixierenden Stabe befestigt. Auf diese Weise vermag man mehr oder minder stark detorquierend einzuwirken. In den oberen Streifen dieses Zügels wird ein Haken eingehängt, welcher zur Aufnahme von Gewichten dient, die wir bis zu einer Schwere von 15 kg gesteigert haben. Hierdurch wird in kraftvoller Weise nicht nur der seitlichen Abweichung, sondern auch der Torsion entgegengearbeitet und eine Umkrümmung in rationellster Weise herbeigeführt. Um das Körpergewicht zur Unterstützung der Korrektur heranzuziehen, wird schließlich der Fußteil des Apparates gehoben und der Kopfteil desselben gesenkt. An die zunächst recht unbequeme Stellung gewöhnt sich der Kranke bald; auch die anfangs nach Anlegung des Gewichtszuges erschwerte Atmung wird meist nach kurzer Zeit wieder freier. Man macht dabei die Beobachtung, daß Patienten mit linkseitigen Abweichungen die Anlegung der Verbände wesentlich schlechter vertragen als solche mit rechtskonvexen Skoliosen. Offenbar spielt hier die Lage des Herzens eine Rolle. Linkseitige Verkrümmungen erfordern daher besondere Vorsicht oder sind ganz von dieser Behandlung auszuschließen.

Das Gipskorsett wird nun mit Einschluß der Hängematte in gleicher Weise wie jeder gewöhnliche Gipsverband angelegt, nur wird es entsprechend der erhöhten (linken) Schulter weit nach hinten ausgedehnt bis zur gleichen Höhe mit dem Akromion. Mit dem Herausziehen der die Hängematte tragenden Eisenstangen gelingt es, den Kranken aus dem Rahmen zu entfernen. Beim Zurechtschneiden wird das Korsett unten kürzer gestaltet, hinten länger gelassen, um auf diese Weise die Flexion, wenn der Patient sitzt oder steht, möglichst zu erhalten. Entsprechend dem erhobenen linken Arm soll man es vorn möglichst weit ausschneiden, so daß die Schulter nach vorn fällt; unter dem anderen (rechten) Arm wird es niedrig geschnitten. Hier läßt man es vorn möglichst hoch, da-

Digitized by Google

mit die Schulter nicht, ihrer früheren Neigung entsprechend, nach vorn fallen kann. Es wird vielmehr hinten freigemacht, so daß die Schulter nach hinten gedrängt wird.

Von Bedeutung ist dann namentlich die Anlegung von Fenstern im Verbande, welche gewöhnlich an zwei Stellen erfolgt. Linkerseits wird hinten eine möglichst große Oeffnung im Gipsverband angelegt, und zwar nicht nur an der Rückseite, sondern auch seitlich. Es soll dem Rückgrat eine weitere Umkrümmung nach der der Verbiegung entgegengesetzten Seite und den bisher eingesunkenen und zusammengekrümmten Rippen eine vermehrte Ausdehnung gestatten. Das zweite Fenster oder eine Reihe von kleinen schießschartenartigen Oeffnungen wird vorn an der entgegengesetzten Seite angebracht; von hier aus kann man durch sukzessives Einlegen von Filzstücken die Umkrümmung weiter steigern.

Das in Rede stehende Verfahren haben wir in den letzten 6 Monaten bei 36 Patienten, darunter 6 aus meiner Privatpraxis, zur Durchführung gebracht. Die Kranken befanden sich im Alter von 8 bis zu 20 Jahren. Stets wählten wir fixierte, meist rechtseitige Skoliosen, bei denen seit Jahren ohne wesentlichen Erfolg Massage, Gymnastik neben Lagerungsapparaten und verschiedenartigen Korsetten zur Durchführung gebracht worden war. Vorzugsweise handelte es sich um Totalskoliosen oder solche mit vorherrschender Dorsalabweichung; diese sind offenbar für das Verfahren besonders geeignet. Mehrfache gleichzeitig bestehende Verkrümmungen lassen sich mit dem Abbottschen Verfahren nur unwesentlich beeinflussen.

Ein abschließendes Urteil über den Wert der geschilderten Behandlungsmethode läßt sich bisher noch nicht geben. Hier soll nur so viel gesagt werden, daß sich unsere Kranken ausnahmslos gut befanden und vielfach auch an Gewicht zunahmen. Die Verbände wurden meist nach 4—6 Wochen gewechselt und im Durchschnitt 3 Monate getragen. Eine klinische Behandlung wurde nur in wenigen Fällen einige Tage hindurch als notwendig erachtet. Meist konnten wir die Patienten schon einige Stunden nach Anlegung der Verbände nach Hause entlassen; in einem Falle habe ich ein 8jähriges Mädchen sogar nach einigen Wochen, nach erreichter Umkrümmung in ihre Heimatstadt fahren und nur zum Wechseln des Verbandes und zur Nachbehandlung wieder zurück-

Digitized by Google

kommen lassen. Der Verbandsperiode folgte eine energische Kur mit Massage, Uebungen, Lagerungsapparaten und Zelluloid- oder Stoffbügelstahlkorsetten, mit welchen wir die korrigierte Stellung möglichst aufrecht zu erhalten suchten.

Es ist erstaunlich zu sehen, wie sich schon nach kurzer Zeit im Verbande die vorher zusammengesunkenen Thoraxpartien der konkaven Seite in dem hier angebrachten Fenster entfalten und energisch an der Atmung beteiligen. Aeltere Kranke empfinden zunächst an dieser Stelle ein recht unangenehmes Gefühl der Spannung, was sich wohl aus der größeren Starre der Rippen und der anfangs bestehenden Schwierigkeit, dieselben für die neue Art der Atmung zu verwenden, ohne weiteres erklärt. Ich teile hier ganz die vor kurzem von Spitzy[1]) vertretene Anschauung, daß einer der Hauptfaktoren bei der Wirksamkeit des Verfahrens die Umleitung der Atmung und die Heranziehung der respiratorischen Kräfte für die Umkrümmung darstellt.

Eine ausgiebige Atemgymnastik muß daher von Anfang an geübt werden.

Ich kann weiterhin sagen, daß sich bei den Kranken und selbst bei zwei bereits im Alter von 20 Jahren stehenden Patienten nach Abnahme des Verbandes oft überraschende unmittelbare Resultate in bezug auf die äußere Gestalt des Thorax ergaben, die, wie die Kontrolle an Röntgenbildern ergab, allerdings zum Teil durch die Ausbildung einer kompensatorischen Gegenkrümmung in der Lendenwirbelsäule zu erklären waren.

Jedenfalls besitzen wir, wenn auch gegenüber den Mitteilungen Abbotts betreffs der zu erzielenden Erfolge Einschränkungen zu machen sein werden, in dem Verfahren ein Mittel, bei einzelnen Formen seitlicher Rückgratsverkrümmungen, speziell bei rechtseitigen Total- oder vorwiegenden Dorsalskoliosen, in kurzer Zeit energische Umkrümmungen zu erzielen. Ob es möglich sein wird, die durch das Abbottsche Redressement erzielten Resultate in vollem Umfange aufrecht zu erhalten, wird erst durch die weitere Beobachtung festgestellt werden können.

[1]) H. Spitzy, Zur Ausnützung der respiratorischen Kräfte in der Skoliosenbehandlung. Münchner med. Wochenschr. 1913, Nr. 11, S. 577.

Digitized by Google

III.

Aus der chirurgisch-orthopädischen Abteilung der k. k. Universitäts-Kinderklinik Graz (Leiter: Prof. Dr. Hans Spitzy).

Aenderungen der Respiration im Abbottschen Verbande.

Von

Dr. **Philipp Erlacher.**

Mit 8 Abbildungen.

Schon seit September vorigen Jahres sind an unserer Klinik, nachdem wir durch einen amerikanischen Kollegen auf die geniale Methode Abbotts aufmerksam gemacht worden waren, Versuche mit dieser neuen Behandlungsart angestellt worden und zwar besonders deshalb, weil diese Methode allen den Anforderungen genügt, die wir von ihr verlangen müssen entsprechend unseren Kenntnissen vom Wesen der Skoliose überhaupt, im besondern aber nach unseren Anschauungen über ihre Entstehungsursachen und begünstigenden Momente beim Kinde. Die Tatsache, daß wir eine leichte Kyphose als Primärstellung der Wirbelsäule ansehen dürfen (Spitzy), aus der sich bei der Körperaufrichtung die physiologischen Krümmungen erst entwickeln müssen, daß ferner der Körper, wenn irgendwelche schädigende Einflüsse diesen normalen Entwicklungsgang behindern, stören oder unterbrechen, immer wieder in diese kyphotische Haltung zurückkehrt, daß somit die zusammengekauerte Stellung, wie sie der Embryo einnimmt und wie sie auch der Säugling während der ersten Aufrichtungsversuche noch zeigt, gleichsam die Ruhelage für die Wirbelsäule bedeutet, in der ihre Bänder erschlafft und die Gelenkfortsätze der Wirbelkörper untereinander im Gegensatz zur Streck-

Digitized by Google

stellung nicht verzahnt, sondern locker sind und so die größtmöglichste Beweglichkeit auch nach der Seite hin gestatten, wodurch sie dann gleichzeitig eben auch zur Ausgangsstellung für die seitlichen Verkrümmungen wird, dies alles finden wir bereits praktisch auf das beste bestätigt und ausgenützt durch den Hinweis Abbotts, daß man relativ leicht eine seitliche Verkrümmung in der Kyphose ins Gegenteil hinüberführen kann. Daß dies aber selbst bei fixierten rachitischen Skoliosen auch mit kürzerem Krümmungsradius, wenigstens was die Luftfigur anlangt, unter entsprechenden Hilfsmitteln oft mit auffallender Leichtigkeit zu erreichen ist, davon konnte ich mich bei einer größeren Anzahl von Fällen selbst überzeugen.

Mit dem Augenblick, wo uns dies gelungen ist, ist auch unsere Hauptaufgabe schon zum größten Teil erfüllt, denn nun werden eine große Zahl von Hilfskräften im Körper selbst mobil gemacht, von denen ein Teil bisher entweder fast unbenützt geblieben ist, wie die Respiration, oder uns direkt entgegengearbeitet hat, wie die Schwerkraft, die jetzt alle zusammen dahin wirken, die ursprüngliche Skoliose zu redressieren und langsam aber sicher auch zu korrigieren. Für Abbott war, wie er in seiner ersten Publikation darüber betont, das Wolffsche Gesetz von den Transformationskräften im Knochen durch veränderte Inanspruchnahme ausschlaggebend, indem er diese durch die zu erstrebende Ueberkorrektur als ständig wirkende und im Körper selbst gelegene Kräfte für die Deskoliosierung dienstbar zu machen sucht. Wir dürfen aber noch eine andere Kraft dabei nicht übersehen, der wir ebenfalls einen außerordentlichen Einfluß auf die Formung des Brustkorbes, der Rippen und indirekt auch der Wirbelsäule zuerkennen müssen, deren Wichtigkeit Spitzy erst im Vorjahre wieder von dieser Stelle aus betont hat, nachdem uns schon Jansen auf sie aufmerksam gemacht hatte, das ist die Respiration, die ständig, Tag und Nacht, fortwirkende, nie aussetzende Respiration.

Zahlreiche Untersuchungen von Skoliotikern haben ergeben, daß sie fast alle, was die durch Rippenhebung hervorgerufene Atmung anlangt, hauptsächlich einseitig atmen und zwar mit ihrer konvexen und ihrer vorderen Brustseite, während sich die hintere konkavseitige Brustpartie kaum mitbewegt. Ebenso ist es eine bekannte Tatsache, daß die Rippen der konkaven, eingefallenen Brustseite einander stark genähert sind, ja in einzelnen Fällen so

Digitized by Google

stark auf- und übereinander gepreßt sind, daß wir von einem Zwischenrippenraume in der Tat kaum mehr sprechen können (ich erinnere dabei nur an die bei starken Skoliosen oft auftretenden Interkostalneuralgien), während hingegen wieder auf der anderen Seite die Rippen weit voneinander abstehen, die Zwischenrippenräume eher vergrößert sind. Daß auch die Ausdehnung des Brustkorbes in der Tiefen- und Breitenachse beiderseits eine ganz verschiedene ist, ist ebenfalls schon längst festgestellt und kommt am augenfälligsten im hinteren und vorderen Rippenbuckel, sowie in der Abflachung der Konkavseite zum Ausdruck. Dabei möchte ich doch noch auf zwei verschiedene Formen des Rippenbuckels hinweisen, deren Beurteilung für die Erfolge im Abbottverbande von Wichtigkeit scheinen.

Walther fand bei Untersuchungen von empyematischen Skoliosen, daß der hintere Rippenbuckel eine stärkere Rundung zeigt als bei anderen Skoliosen, daß sich diese Rundung viel länger erhält als bei den übrigen Formen und daß nur in den „allerhochgradigsten Fällen schließlich auch diese Form den bei jeder Lateralbiegung der Wirbelseite wirkenden abbiegenden Kräften erliegt und der Rippenbuckel aus der gerundeten Form in die kammartige übergeht". Diese Beobachtung gilt im gewissen Sinne auch für die rachitische Skoliose beim Kinde. Auch hier haben wir, wenn auch die Skoliose schon einige Jahre besteht, kurzbogig ist und ziemliche Torsion aufweist, noch oft die gerundete Form des Rippenbuckels und zwar immer dann, wenn bei den Kindern die Brustatmung noch ziemlich gut erhalten ist, hingegen finden wir gewöhnlich den kammartigen Rippenbuckel namentlich bei schon länger bestehenden Skoliosen mit dem typisch rachitischen Thorax mit seiner breiten unteren Apertur und der fast ausgesprochenen Bauchatmung vergesellschaftet. Es liegt also nahe, daß die Expansionskraft der Lunge auch hier auf die Form der Thoraxwand einen ausschlaggebenden Einfluß ausübt, und daß auch hier aus ähnlichen Gründen wie bei der empyematischen Skoliose die konvexe Seite stark ausgedehnt und entfaltet wird, da ja infolge der früh auftretenden Rotation auch bei der rachitischen Skoliose die Lunge an der konkaven Seite in ihrer Ausdehnungsfähigkeit namentlich gegen die hintere Thoraxwand stark behindert ist. Eine derartige gerundete Form des Rippenbuckels hätten wir also gleichsam als das Merkmal einer gutausgebildeten und gleichzeitig als eine

Digitized by Google

Kompensation für die auf der Konkavseite verminderte Brustatmung anzusehen, die natürlich für die Prognose im Abbottverbande bedeutend günstiger erscheint, als die andere, kammartige Form mit stark herabgeminderter Brustatmung.

Aber auch bei dieser sozusagen Jugendform des Rippenbuckels beteiligt sich vorwiegend die konvexe und wohl auch vordere Seite des Brustkorbes an der Brustatmung, während der eingefallene hintere Brustabschnitt der konkaven Seite auch bei tiefer Atmung

Fig. 1.



Respirationsmesser, auf dem Gipsverband festgeschraubt.

kaum merkbare Exkursionen ausführt. Um nun direkt Messungen der Respiration vornehmen zu können, habe ich mir einen eigenen Respirationsmesser (Fig. 1) konstruiert[1]), der im wesentlichen aus einer beweglichen Pelotte besteht, deren Exkursioneu direkt auf einen Zeiger übertragen werden, dessen Ausschlag uns somit in Graden ($11{,}5^0 = 1$ mm) die Bewegungen der betreffenden Partie der Brustwand angibt. Die damit angestellten Messungen haben nun ergeben, daß bei normaler Atmung die Exkursionen der konkaven Seite im Durchschnitt kaum 0,5 mm, während die der kon-

[1]) Nach meinen Angaben ausgeführt vom Universitätsmechaniker Roczek, Graz, physiol. Institut.

Digitized by Google

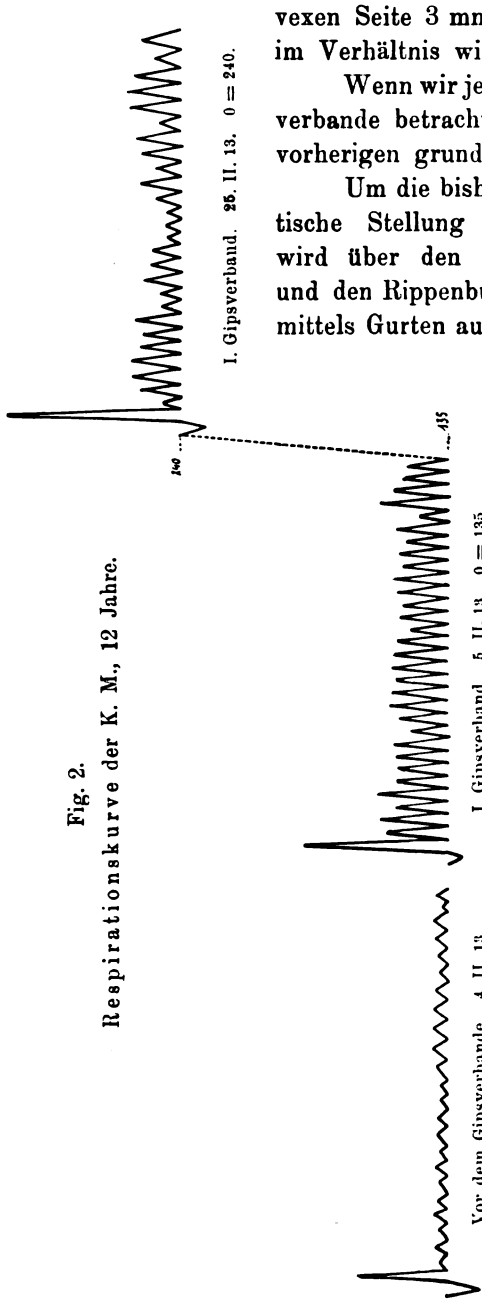

Fig. 2.
Respirationskurve der K. M., 12 Jahre.

vexen Seite 3 mm und mehr ausmachen, somit im Verhältnis wie 1 : 6 zueinander stehen.

Wenn wir jetzt die Verhältnisse im Abbottverbande betrachten, so sind sie gegenüber den vorherigen grundverschieden geworden.

Um die bisherige Skoliose durch die kyphotische Stellung ins Gegenteil umzukrümmen, wird über den Scheitelpunkt der Konvexseite und den Rippenbuckel ein starker seitlicher Zug mittels Gurten ausgeübt, dadurch, allerdings mit Hilfe der meist schon bestehenden sekundären kompensatorischen Krümmungen, der Oberkörper gegen das Becken stark schief gestellt, der primär skoliotische Bogen über die Mittellinie auf die andere Seite hinübergeführt, die konkavseitige Schulter stark erhöht und diese Stellung dann durch Gipsverbände festgehalten; gleichzeitig wird dadurch aber auch die bisherige konvexe Seite sehr stark eingeengt, die Atmung dort auf ein Minimum eingeschränkt; ja man kann sagen, praktisch ist die Brustatmung auf der früheren Konvexseite ganz gesperrt. Wohl werden dann in den Gipsverband Fenster eingeschnitten und zwar ein sehr großes rückwärts über der bisherigen konkaven Seite und zwei kleinere, schießschartenartige an der früheren Konvexseite. Von diesen gestattet aber nur das große

Digitized by Google

hintere Fenster eine nennenswerte Atmung und tatsächlich ist auch zu bemerken, daß diese Partie der Brustwand, die doch bisher fast gar nicht geatmet hat, sofort nach Anlegung des Verbandes kräftige, deutlich meßbare Exkursionen macht, die jetzt, da das Schulterblatt in die Höhe gezogen ist, auch nicht die leiseste Behinderung erfahren. Es ergaben jetzt Messungen der normalen Exkursionstiefe Werte bis zu 3 mm und darüber, also genau die gleichen Zahlen, wie sie vor dem Verbande bei der konvexen Seite zu beobachten waren (Fig. 2).

Abbott hat dieses Fenster angegeben, damit dorthin die Wirbelsäule ausweichen soll, in der Tat aber hat er sich dadurch

Fig. 3.

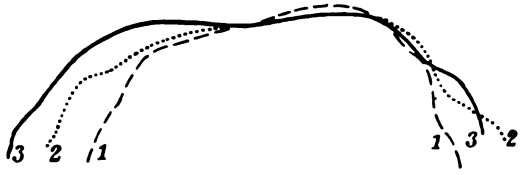

A. L. Konturzeichnung der Vorbeugehaltung (nach Photographie).
———— 1. Vor ..... 2. Während ——— 3. Nach der Behandlung.

T. K., 12 J. Sehr starke rachitische dextrodorsale Skoliose. III.
———— 1. Vor ——— 2. Nach der Behandlung.
Ueberkorrektur.

die Respiration nach einer ganz bestimmten Richtung hin dienstbar gemacht, und zwar nach einer Richtung, in der bisher unsere therapeutischen Bestrebungen völlig ergebnislos geblieben waren, das ist zur Bekämpfung der Rotation. Der Vorgang ist ungefähr folgender: Die durch den ziemlich enganliegenden Gipsverband an der bisherigen Konvexseite völlig gesperrte, nach oben und unten stark eingeengte Atmung zwingt den Patienten, die Respiration gegen das große Fenster hin zu lokalisieren und gleichsam aus dem Fenster herauszuatmen. Dadurch wird nun die konkave Brustseite entfaltet, die Zwischenrippenräume weiten sich, die Tiefe der Atemexkursionen steigt auf das 6—8fache an, wie ich mit meinem Respirationsmesser feststellen konnte. Aber da der

Digitized by Google

Meßapparat mit dem Gipsverbande durch zwei miteingegipste Metallklötzchen, auf die er aufgeschraubt wird, unverrückbar verbunden werden konnte, erlaubt er auch gleichzeitig nicht nur die einzelnen Atemexkursionen, sondern auch direkt von einer Messung zur anderen das Herausrücken der Thoraxwand aus dem Gipsverbande abzulesen. Mehrere Messungen bei verschiedenen Kindern ergaben ganz gleiche Werte, nämlich daß in 3 Wochen die Brustwand ungefähr 1 cm herausrückt (vgl. Fig. 2 und 7).

Ein weiterer Zeiger für die rasch zunehmende Dehnung der konkaven Seite ist auch die außerordentliche Empfindlichkeit der Haut an diesen Stellen, die über die stark sich vordrängenden Rippen straff gespannt ist. Diese Empfindlichkeit war in einem Falle von allerdings sehr hochgradiger Verkrümmung so arg, daß selbst die leiseste Berührung, ja schon das Anliegen einer über das Fenster gewickelten Binde als Schmerz empfunden wurde.

Da nun aber die Rippen, wenn auch gelenkig, so doch ziemlich fest, mit dem Wirbel selbst verbunden sind, so ist es natürlich, daß bei diesem „Herausrücken" der Brustwand die Bewegungen der Rippen direkt an den Wirbelkörpern und den Querfortsätzen angreifen und so die bestehende Rotation zu verkleinern suchen und auch der Torsion entgegen arbeiten. Wenn auch gewiß hierbei die Bänder der Kostovertebralgelenke etwas gedehnt werden, so ist die Verbindung der Rippen mit den Wirbeln durch die zwei Gelenkflächen, die sie gemeinsam haben, doch wieder eine derartige, daß jede Rippe wie eine Art Hebel am Wirbel angreift und den Wirbelkörper nach der konkaven Seite hinüberhebelt.

Als weitere Folge der Herabminderung der Rotation finden wir dann ein Zurückgehen des Rippenbuckels, wie aus den Konturen der Vorbeugehaltung deutlich zu ersehen ist (Fig. 3). Nach Abnahme des Gipsverbandes zeigt sich dieses Zurückgehen der Rotationserscheinungen in der auffallenden Besserung des Rückenreliefs in der starken Ausdehnung der bisherigen konkaven Seite, in der Ausweitung der Zwischenrippenräume und in der nunmehr auch ausgiebigen Respiration dieser Seite. Auch der Röntgenbefund stimmt damit überein, denn es zeigt sich eine deutliche Aufhellung in der früheren Konkavseite.

Unter den 15 Fällen, die wir bisher nach Abbott behandelt haben, befand sich nur eine einzige sinistrodorsale, alles andere waren dextrodorsale Skoliosen dritten Grades, bei denen also zu der Einengung

Digitized by Google

der linken Brustseite durch die Thoraxdeformität auch noch die Beengung des linken Thoraxraumes durch die Verdrängung des Herzens nach links hinzukommt, worauf schon Schultheß hingewiesen hat. Im Röntgenbilde bekommen wir bei normalen Ver-

Fig. 4.

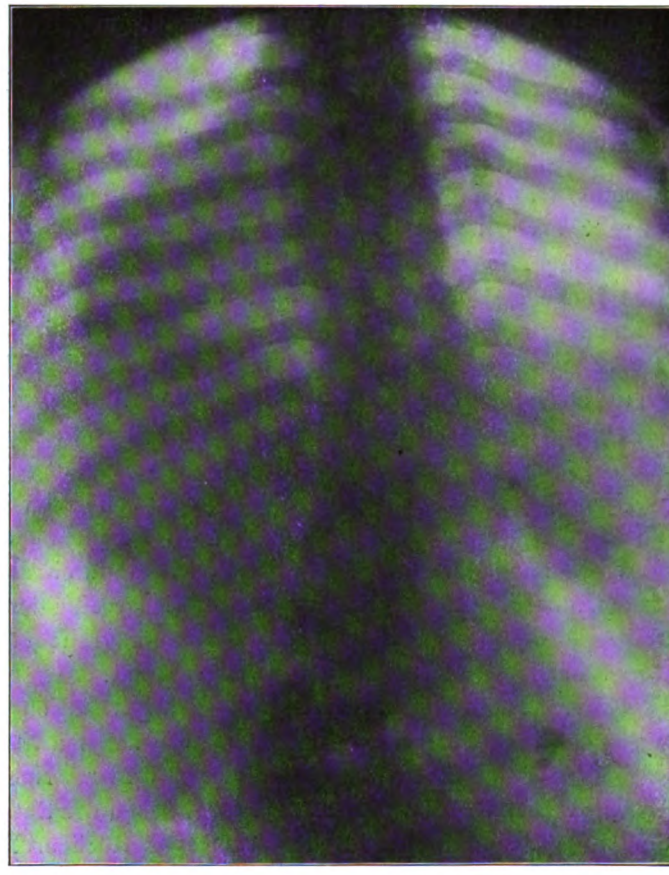

A. L., 11½ Jahre. Vor der Behandlung.

hältnissen im Thoraxraum bei Aufnahmen in ruhiger Rückenlage den Herzschatten zu ⅔ nach links, zu ⅓ nach rechts von der Wirbelsäule zu sehen, dagegen finden wir bei der dextrodorsalen Skoliose den Herzschatten in seiner Gänze links von der Wirbelsäule (Fig. 4), ja bei hochgradigen Skoliosen finden wir sogar zwischen Wirbelsäule und rechter Herzgrenze noch einen mehr oder

Digitized by Google

minder großen Zwischenraum (Fig. 5). Wir haben also neben der äußeren, wenn ich so sagen darf, auch eine innere Beengung des konkavseitigen Thoraxraumes, die sich im Röntgenbilde weiter als Verdichtung des Lungenschattens bemerkbar macht und zwar haupt-

Fig. 5.

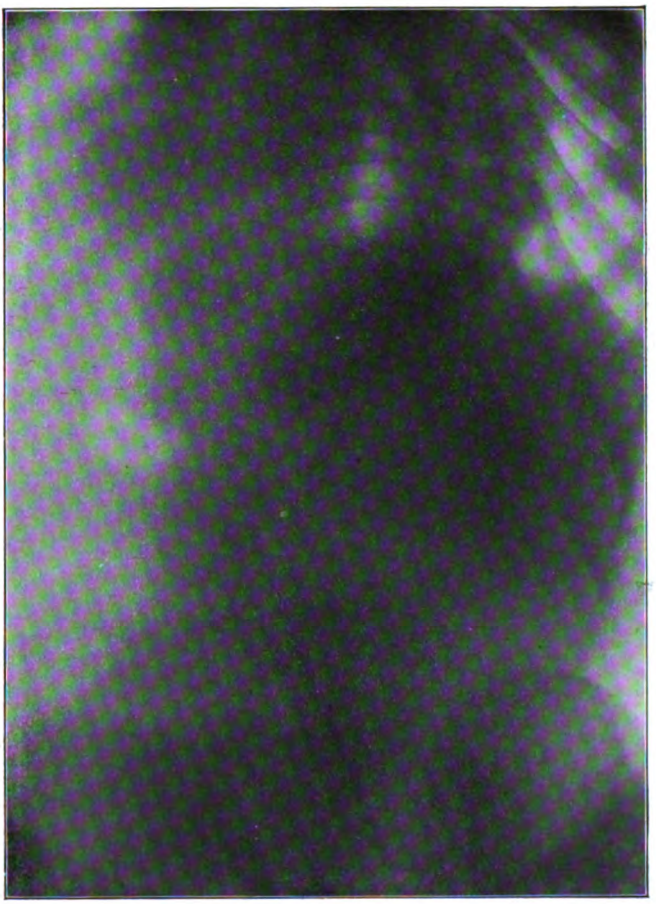

M. K. Vor der Behandlung.

sächlich in den unteren Partien, während die Spitzen rechts wie links gleich hell sind. Im Verbande wird nun einerseits die Verschiebung des Herzens nach links von der Wirbelsäule wieder aufgehoben, wie dies im Röntgenbilde auch deutlich nachweisbar ist (Fig. 6), somit die innere Beengung des linken Brustraumes beseitigt,

Digitized by Google

anderseits wird, wie schon oben ausgeführt, auch die äußere Beengung durch die Ausweitung der Konkavseite aufgehoben, somit der linken Lungenhälfte ausreichend Platz zu einer ordentlichen Entfaltung geboten. Da nun, wie erwiesen, von den Patienten diese besseren

Fig. 6.

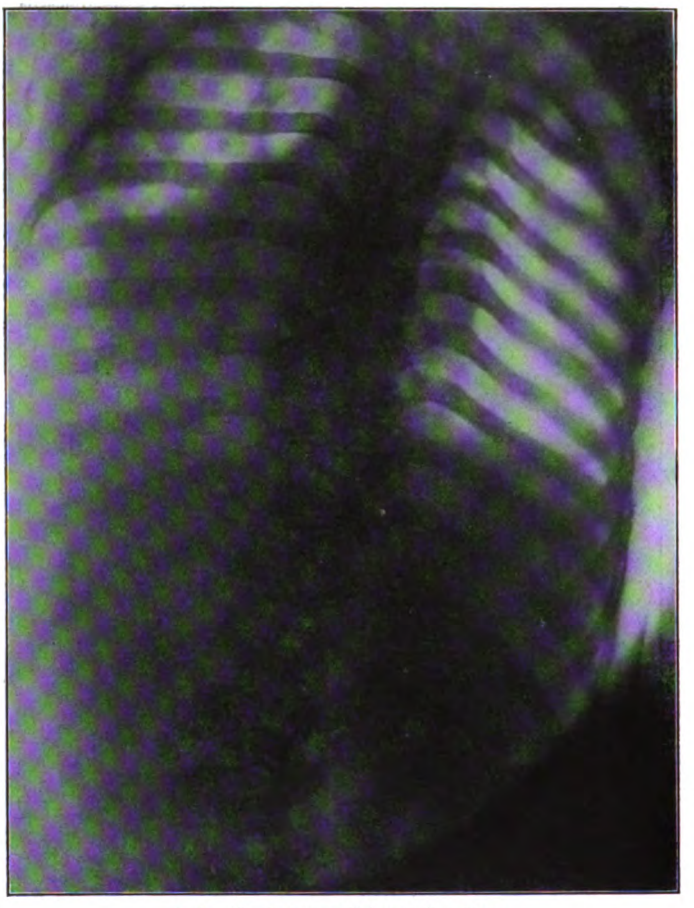

A. L. Nach 3monatlicher Behandlung.

Respirationsbedingungen für die linke Seite der Lunge auch tatsächlich ausgenutzt werden, so müßten wir einen erhöhten Luftgehalt der linken Seite auch nachweisen können. Und tatsächlich finden wir im Röntgenbilde nach der Behandlung eine deutliche Aufhellung der ganzen linken Lungenhälfte (Fig. 6), auch der unteren Partien,

Digitized by Google

Fig. 7.

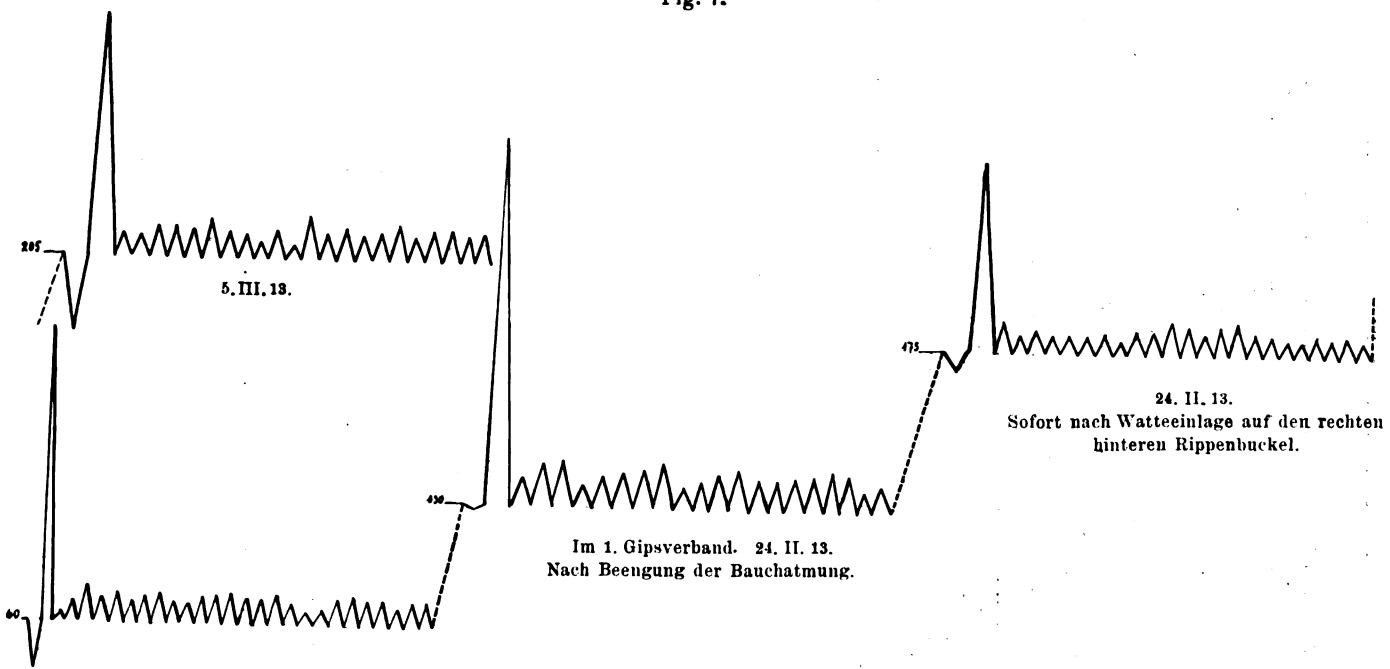

Respirationskurve der F. H., 18 Jahre alt.

Digitized by Google

die vorher nur wenig lufthältig waren. Dieser ganze Vorgang erklärt auch meiner Ansicht nach das ziemlich rasch im Verbande auftretende Wohlbefinden, wie wir es bei den Kindern meist beobachten konnten, trotz der gewiß sehr unangenehmen Stellung in demselben.

Anders dürften nun freilich die Verhältnisse bei den sinistrodorsalen Skoliosen liegen, wo vorher das Herz trotz bestehender Skoliose und teilweiser Verschiebung nach rechts doch noch ziemlich in der Mitte und unbehindert in seinen Bewegungen aufgehängt bleibt, während nach der Umkrümmung das Herz gegen die stark eingeengte linke Brustseite gedrängt wird. Unsere Erfahrungen darüber reichen aber leider nicht weiter, als daß bei dem einzigen Kinde mit sinistrodorsaler Skoliose das Allgemeinbefinden gegenüber den anderen ein weniger gutes war. Gewiß werden sich bei reichlicherem Material auch diese Verhältnisse besser klarstellen lassen.

Abbott gibt in seiner Arbeit an, daß sein Gipskorsett vorn kürzer zu schneiden sei, wie sonst gewöhnlich üblich, dafür hinten länger. Wenn man diese Vorschrift befolgt, so kann es geschehen, daß die Patienten die Bauchatmung so stark ausnützen, daß die Brustatmung nur mehr eine ganz geringe ist. Auf diesen Zusammenhang von Brust- und Bauchatmung hat Spitzy erst im Vorjahre bei Besprechung des „respiratorischen Rundrückens" hingewiesen, bei dem sich bei fast ausschließlich Bauchatmung der flache, eingesunkene Brustkorb erst nach Minuten einmal merklich weitet. Aehnliches treffen wir auch im Abbottverbande. In 2 Fällen war bei uns die Bauchatmung infolge des hochausgeschnittenen Gipsverbandes so stark, daß die Brustatmung völlig ausgeschaltet war; gleichzeitig konnten wir aber beobachten, daß die Tendenz der Brustwand rückwärts beim Fenster „herauszukommen" in diesen Fällen eine auffallend geringere war als bei allen anderen, während sich das Abdomen ballonartig vorwölbte. Wir gingen daher langsam daran, die Bauchatmung einzuengen, und konnten dann am Respirationsmesser das sofort erfolgende Herausrücken der Brustwand aus dem Fenster ablesen, das fast 1 cm betrug (Fig. 7). Aehnlich erging es uns bei einem anderen Kinde, bei dem wir infolge anhaltenden Unbehagens über der Magengegend ein größeres Fenster einschnitten: sofort wurde da herausgeatmet. Daher versuchen wir jetzt die Bauchatmung natürlich dem jeweiligen Zustande des Patienten

Digitized by Google

entsprechend vorsichtig und langsam, aber so weit als tunlich auszuschalten.

In einem anderen Falle von ebenfalls ziemlich starker Bauchatmung fand ich nach Abnahme des Verbandes eine auffallende Abflachung des Brustkorbes wie beim typischen Bilde des respiratorischen Rundrückens. Vorgenommene Messungen ergaben, daß sich in den 2 Tagen, an denen das Kind ohne Verband war, der Brustumfang um mehr als 2 cm wieder geweitet hatte, ebenso der Tiefendurchmesser der rechten Brustseite um 1,5 cm, der der linken um 2 cm zugenommen hatten. In diesem Falle war es also anscheinend im Verbande gar nicht zur Entwicklung einer ordentlichen Brustatmung gekommen.

Noch auf eines möchte ich kurz hinweisen. Die Tendenz „beim Fenster herauszukommen" ist ungefähr in der ersten Woche nach Anlegung des Verbandes am größten und nimmt dann wieder ab, bzw. im Verhältnis nur mehr langsam zu, und zwar deshalb, weil dadurch, daß die Brustwand gegen das Fenster hinrückt, auf der früheren Konvexseite wieder Platz für starke Atemexkursionen dieser Seite wird. Durch die Schießscharten kann man nämlich, wie bereits Abbott angibt, schon nach einigen Wochen leicht die ganze Hand hineinschieben; tut man dies, so bemerkt man eben, daß auch diese Brustseite wieder kräftig atmet. Somit geht also wieder ein Teil der respiratorischen Kräfte verloren, wenn wir nicht durch sofortiges Einziehen von Filzstreifen oder leichter Polster die Atmung auf dieser Seite weiter sperren. Kurz überall, wo uns die Respiration nichts nützt, müssen wir daran gehen, sie so weit einzuengen, daß möglichst wenig von ihr für die Deskoliosierung verloren geht.

Will man aber gleich von Anfang an die ganze Respirationskraft mit zur Korrektur der Skoliose verwenden, so muß man berücksichtigen, daß es den Patienten, namentlich solchen, die bisher noch nicht orthopädisch geturnt haben, auffallend schwer fällt, sofort nach Anlegung des Gipsverbandes richtig zu atmen. Die Atmung ist meist sehr rasch und oberflächlich. Es empfiehlt sich da, die Patienten zu veranlassen, langsam und tief zu atmen. Wird dies befolgt, so schwindet auch das Gefühl des Unbehagens und der Einengung im Verbande ziemlich rasch und schon nach wenigen Tagen fühlen sie sich wieder wohl. Deshalb werden bei uns die Patienten, wenn es irgend angeht, durch besondere Maßnahmen auf

Digitized by Google

diese Gipsverbände vorbereitet; unter diesen nehmen den größten Raum die Atemübungen ein: Allgemeine und einseitige Atemübungen der bisher konkaven Brustseite. Um dies auch wirklich zu erreichen, wird bei den Kriechübungen darauf geachtet, daß die Patienten möglichst die gleiche Stellung dabei einnehmen, wie nachher im Verbande. Dies gelingt leicht, wenn sie veranlaßt werden, einen „Katzenbuckel" zu machen, die entsprechende Hand dem gleich-

Fig. 8.

Schrägbock.

namigen Knie möglichst zu nähern, die kranke Brustseite zu heben und jetzt in dieser Stellung tief zu atmen. Noch sicherer ist die Abbottstellung zu erreichen auf einem „Schrägbock" (Fig. 8), den ich anstatt des üblichen Wolm in unserem Turnsaal aufstellen ließ. Dort sind dieselben Bedingungen erfüllt wie im Abbottverbande: Die Atmung der konvexen Brustseite ist völlig gesperrt, die herabhängenden Beine beengen die Bauchatmung, in vorgebeugter kyphotischer Stellung wird die Wirbelsäule im korrigierenden Sinne eingestellt und nur die konkave Brustseite hat freien Raum zur Atementfaltung. Neben diesen Atemübungen werden natürlich auch

Digitized by Google

die Uebungen zur Mobilisierung der Wirbelsäule und zur Kräftigung der Muskulatur nicht vernachlässigt.

Wenn wir noch einmal die gesamten Beobachtungen überprüfen, so geht daraus unzweifelhaft hervor, daß ein gut Teil von den Erfolgen des Abbottschen Verfahrens auf die Wirkung der Respiration zurückzuführen ist, die durch die Verbandanlegung eine wesentliche Veränderung nach einer ganz bestimmten Richtung erfährt und zwar werden die Patienten zu demselben gezwungen:

jetzt fast ausschließlich mit der bisherigen Konkavseite zu atmen;

die einzelnen Atemexkursionen dieser Seite sind anfangs rascher, aber gleichzeitig auch tiefer;

die Frequenz kehrt später wieder zur Norm zurück, die Tiefe der Exkursionen bleibt jedoch ungefähr erhalten und zeigt jetzt dieselben Werte, die wir vor dem Verbande an der Konvexseite fanden;

das „Herausrücken" der eingefallenen Brustwand aus dem Verbande ist direkt meßbar und um so größer, je besser beim Patienten die Brustatmung ausgebildet ist;

ist die Bauchatmung freigegeben, so bleibt die Brustatmung flach und weniger wirkungsvoll; im gleichen Maße aber wie die Bauchatmung eingeengt wird, nimmt die Brustatmung zu und mit ihr die deskoliosierende Wirkung der Respiration;

die korrigierenden Kräfte der Respiration wirken hauptsächlich auf die Rotation; dies kommt wieder in der Besserung des Rückenreliefs deutlich zum Ausdruck.

Aus diesem Grunde erscheint es vorteilhaft, die Patienten schon vor der Anlegung des Verbandes zu einer tiefen und kräftigen Atmung insbesondere mit der konkaven Seite anzuleiten, um gleich vom ersten Tage an die Respiration als nimmermüden Bundesgenossen zur Bekämpfung der Skoliose, im besonderen der Rotation zu gewinnen.

Nun erübrigt es sich mir noch, meinem hochverehrten Chef, Herrn Professor Spitzy, für die Anregung zur vorliegenden Arbeit, für die freundliche Ueberlassung mehrerer Fälle aus seiner Privatklinik, sowie für manchen praktischen Hinweis und Ratschlag bei der Ausarbeitung auch an dieser Stelle meinen herzlichsten Dank zu sagen.

Digitized by Google

IV.

Aus der chirurg.-orthopädischen Anstalt von Dr. Max Böhm, Berlin.

Beiträge zur forcierten Korrektur der Skoliosen.

(Demonstrationsvortrag.)

Von

Dr. **M. Böhm**, Berlin.

Mit 34 Abbildungen.

Gegenüber den bisherigen Methoden des forcierten Skoliosenredressements, wie sie von Sayre, Delore, Schanz, Wullstein angegeben und ausgeübt wurden, bedeutet das Abbottsche Verfahren zweifellos einen Fortschritt.

Die skoliotische Deformierung der Wirbelsäule besteht bekanntlich aus zwei Komponenten, einer seitlichen Abweichung und einer Verdrehung der Wirbelkörper; durch letztere im wesentlichen kommt es — wenn die Verbiegung im Brustteil sitzt — zur Verdrehung der Rippen, zur Rippenbuckelbildung in der Weise, daß die konvexseitigen Rippen heraus (dorsalwärts), die konkavseitigen hinein (ventralwärts) gedrängt werden.

Die bisherigen Redressionsmethoden wurden zumeist in der Weise ausgeführt, daß die Wirbelsäule durch Zug am Kopf stark extendiert und gleichzeitig mit Hilfe von Pelotten ein direkter Druck auf den verkrümmten Brustkorb im Sinne der Korrektur ausgeübt wurde.

In bestechender Weise erfolgte durch die starke Extension ein Ausgleich oder eine wesentliche Korrektur der pathologischen seitlichen Abweichung der Wirbelkörperreihe; sie kehrte selbst in hochgradig skoliotischen Fällen fast völlig zur Mittellinie zurück. Recht instruktiv sind die von Wullstein nach dieser Richtung am Leichnam sowohl wie am Lebenden gemachten Erfahrungen. Aber —

Digitized by Google

ohne Zweifel — stand die forcierte Extension der Korrektur der Rippenverdrehung im Wege. Es ist das Verdienst Abbotts, nach sorgfältigem Studium durch Experiment und klinische Beobachtung dies erkannt und uns gezeigt zu haben, daß eine Bekämpfung des Rippenbuckels viel vorteilhafter nicht bei einer Abflachung der physiologischen anteroposterioren W.S.-Kurven — wie sie durch die Extension erfolgt — sondern bei einer Vermehrung derselben ausgeführt wird. So entstand das scheinbar Paradoxe, daß Abbott

Fig. 1. Fig. 2.

Vorderansicht. Rückansicht.

Im Abbottschen Verband.

die skoliotische Brustwirbelsäule, um ihre Verdrehung und zugleich auch die Rippentorsion zu bekämpfen, in kyphotische Stellung brachte.

Hierdurch gelang ihm, was vorher in dem Maße keiner anderen Methode gelungen war — nicht nur den konvexseitigen Rippenbuckel einzudrücken, sondern vor allem auch das konkavseitige Rippental herauszuholen, es zu entwickeln. Wie dieses Prinzip im einzelnen durch eine besondere Verbandmethode erreicht wird, ist an anderer Stelle geschildert worden und braucht hier nicht beschrieben zu werden. Bei den von mir behandelten Fällen bin ich ganz genau nach den Abbottschen Angaben verfahren; nur

Digitized by Google

eine kleine Modifikation habe ich am Gipsverband vorgenommen, insofern als ich denselben über die Schulter der konvexen Seite herübergeführt habe, um dieselbe herabzudrücken (Fig. 1 und 2). Jeder Verband lag ca. 4—6 Wochen und wurde 2mal erneuert. Die Nachbehandlung war die übliche, bestehend in abnehmbaren Korsetts und Gymnastik.

Meine Fälle betreffen eine ganze Reihe von Skoliosen mittleren und schweren Grades meist im Alter von 13—16 Jahren.

Die abgebildeten 3 Fälle illustrieren die Erfolge, die ich bei einem leichten, einem mittleren und einem schweren Fall von Brustskoliose erzielt habe (Demonstrationen, vgl. Fig. 3—5).

In einer vor 3 Jahren erschienenen Arbeit „Ueber die Rachitis als ursächliches Moment der Rückgratsverkrümmungen" (diese Verhandlungen 1910, Bd. 9) war ich zu folgenden zwei Schlüssen gekommen:

I. Wenn auch ein verhältnismäßig geringer Prozentsatz von Wirbelsäulenverkrümmungen vorhanden ist, der noch im Dunkeln schwebt, ... so kann man doch schon heute den Satz aussprechen, daß die Wirbelsäulenverkrümmungen des jugendlichen Alters in der Hauptsache entweder auf kongenitale oder rachitische Störungen zurückzuführen sind.

II. Wenn es als allgemeiner Grundsatz in der Medizin gilt, daß ein Leiden um so wirksamer behandelt wird, je früher die Therapie einsetzt, so muß es unser Ziel sein, die Behandlung der Rückgratsverkrümmung ins Säuglingsalter oder in die frühe Kindheit zu verlegen.

Alter in Jahren		Summe der Verbiegungen		Zahl der Untersuchten		Prozent	
Knaben	Mädchen	Knaben	Mädchen	Knaben	Mädchen	Knaben	Mädchen
6	6	3	3	47	48	6,4	6,3
7	7	7	6	87	82	8,0	7,3
8	8	10	12	98	69	10,2	17,4
9	9	5	9	99	79	5,1	11,4
10	10	4	15	83	85	4,8	17,6
11	11	3	7	82	72	3,7	9,7
12	12	4	5	62	75	6,5	6,6
13	13	3	8	76	80	3,9	10,0
14	14	2	4	29	25	6,9	8,0
Summe		41	69	663	615	6,2	11,2

Digitized by Google

Fig. 3.

14jähriges Mädchen. Fall leichter fixierter Skoliose der Brustwirbelsäule mit deutlichem Rippenbuckel rechts, mit Hilfe des Abbottschen Redressionsverfahrens in zwei Etappen zu je 6 Wochen korrigiert.



Vor der Behandlung.

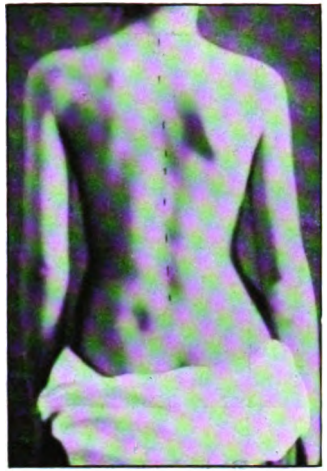

Nach dem ersten Verband.

Nach dem zweiten Verband.

Derselbe Fall in Vorbeugehaltung zur besseren Beurteilung des Einflusses der Verbandbehandlung auf den rechtseitigen Rippenbuckel.

Vor der Behandlung.

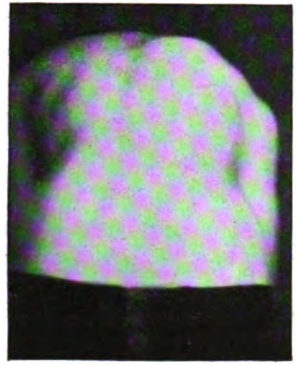

Nach dem ersten Verband.

Nach dem zweiten Verband.

Digitized by Google

Fig. 4.

15jähriges Mädchen. Mittelschwere fixierte Skoliose der Brustwirbelsäule mit deutlichem Rippenbuckel rechts, mit Hilfe des Abbottschen Redressionsverfahrens in zwei Etappen zu je 6 Wochen korrigiert.

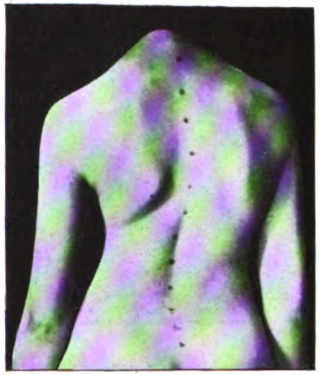

Vor der Behandlung.

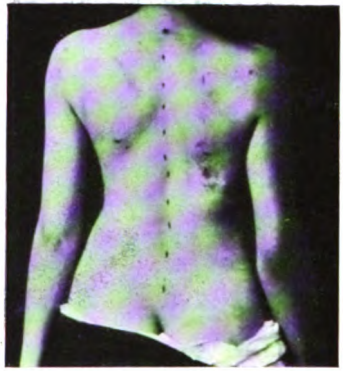

Nach dem ersten Verband.

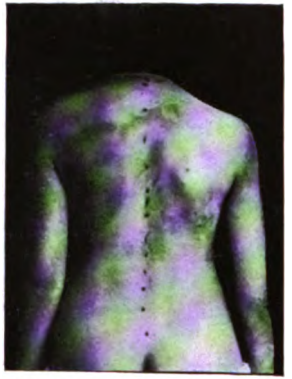

Nach dem zweiten Verband.

Derselbe Fall in Vorbeugehaltung zur besseren Beurteilung des Einflusses der Verbandbehandlung auf den rechtseitigen Rippenbuckel.

Vor der Behandlung.

Nach dem ersten Verband.

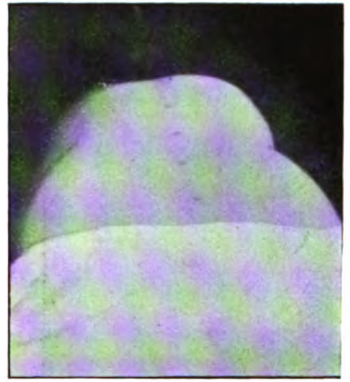

Nach dem zweiten Verband.

Digitized by Google

Seit dem Erscheinen der genannten Arbeit habe ich, um mich nochmals von der Richtigkeit des unter I angeführten Satzes zu über-

Fig. 5.

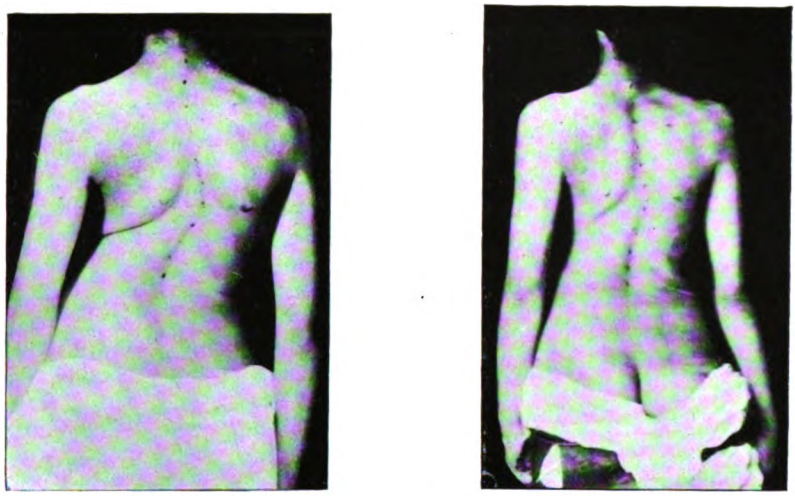

Vor der Behandlung. Nach der Behandlung.

15jähriges Mädchen. Schwere fixierte Skoliose der Brustwirbelsäule, redressiert nach Abbott mit zwei Verbänden zu 4 Wochen.

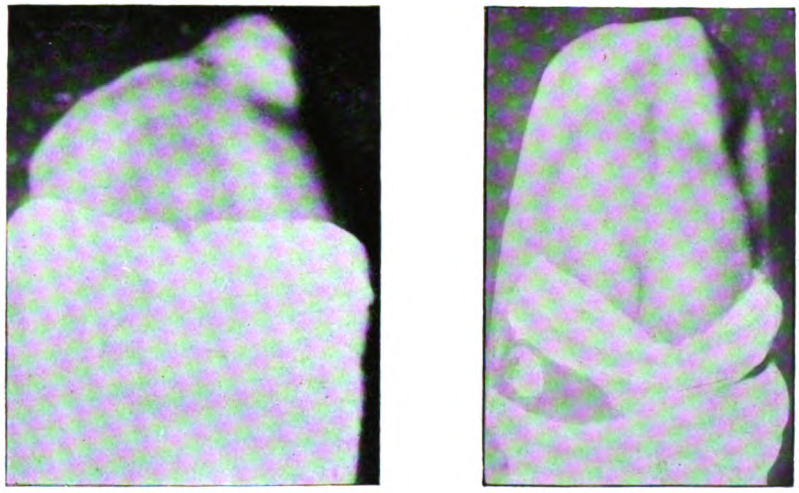

Vor der Behandlung. Nach der Behandlung.

Derselbe Fall in Vorbeugehaltung.

zeugen, in Gemeinschaft mit Schularzt Dr. Rietz an ca. 1500 Kindern Schuluntersuchungen mit bezug auf Rückgratsverkrümmungen

Digitized by Google

vorgenommen. Ueber die Ergebnisse dieser Untersuchungen soll bei späterer Gelegenheit eingehender berichtet werden; hier soll ein Resultat erwähnt werden. Wir fanden folgende Verteilung wahrer

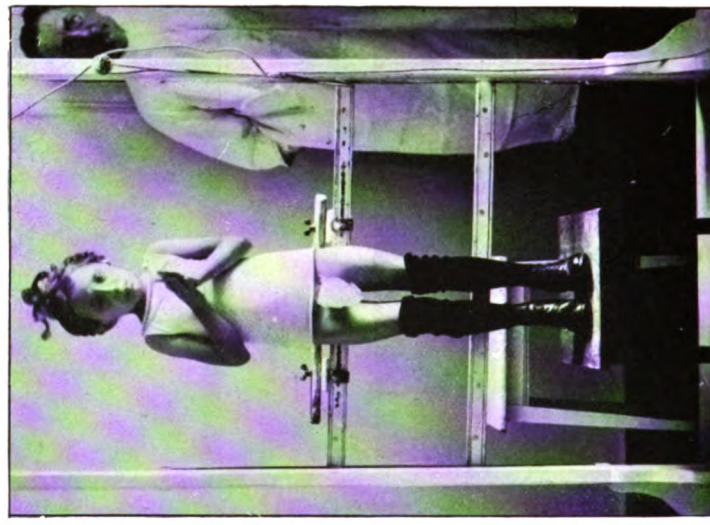

Fig. 7.



Fig. 6

Rückgratsverkrümmungen in seitlicher und sagittaler Richtung auf die einzelnen Lebensalter, wie aus der Tabelle auf S. 60 ersichtlich ist.

Digitized by Google

Aus diesen Zahlen erhellt zur Genüge die Tatsache, daß die meisten Skoliosen bereits in die Schule mitgebracht werden und nicht erst während der Schulzeit auftreten. Dieser Ansicht neigen auch eine ganze Reihe von Fachkollegen auf Grund eigener Untersuchungen zu, ich erwähne Schanz, Kirsch u. a.

Nach der Erkenntnis dieser wichtigen Tatsache galt es ein Verfahren anzuwenden, das sich zur Behandlung von Rückgratsverkrümmungen bei Kindern im vorschulpflichtigen Alter am besten eignet. Rationelle orthopädische

Fig. 8.

Fig. 9.

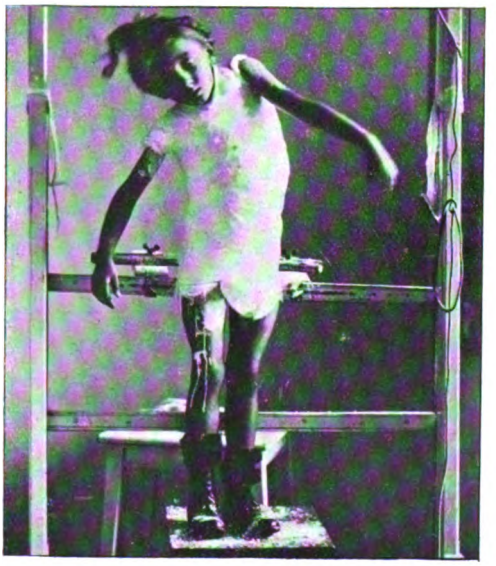

Fig. 10.

Digitized by Google

Fig. 11 a.

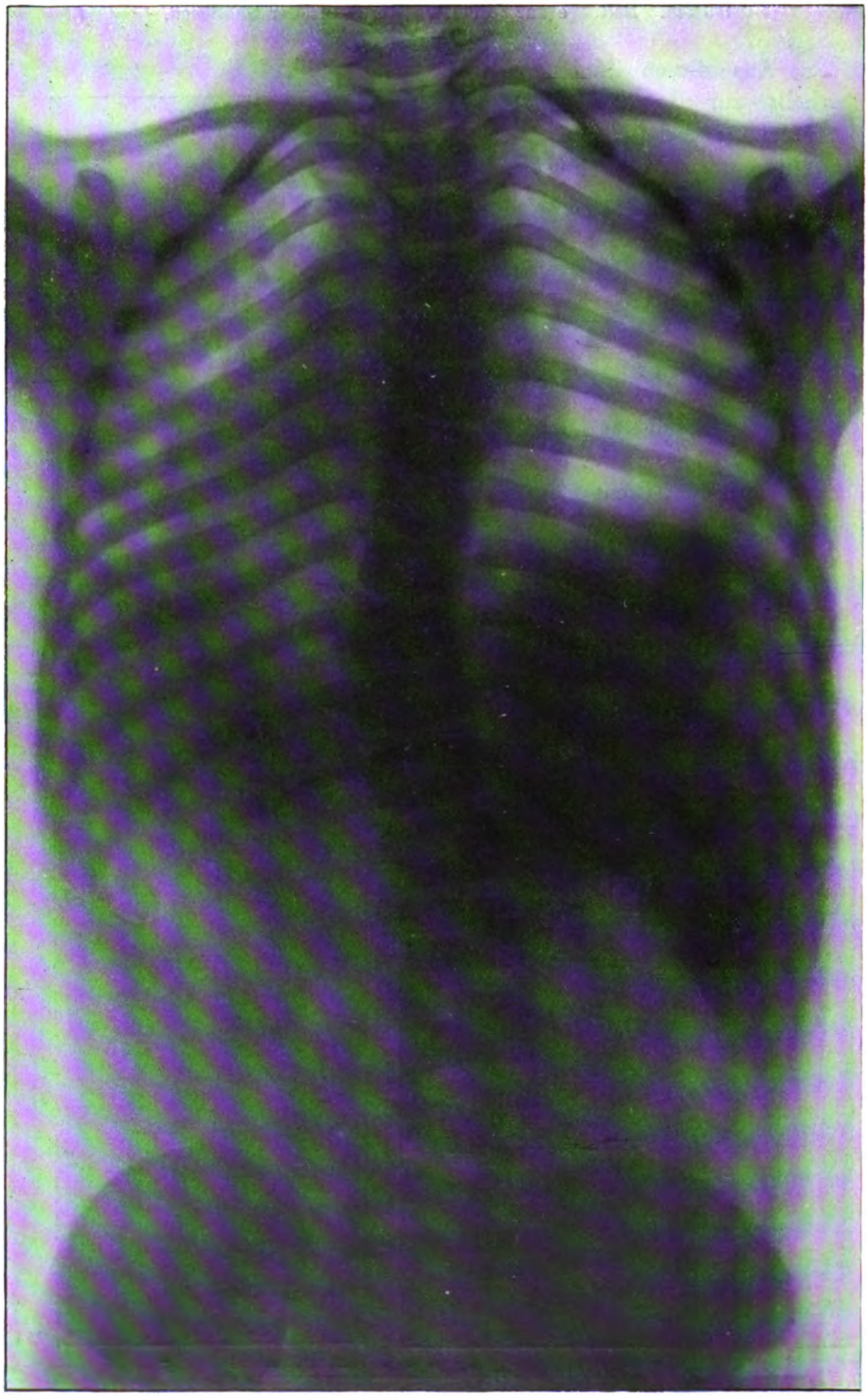

Digitized by Google

Fig. 11 b.

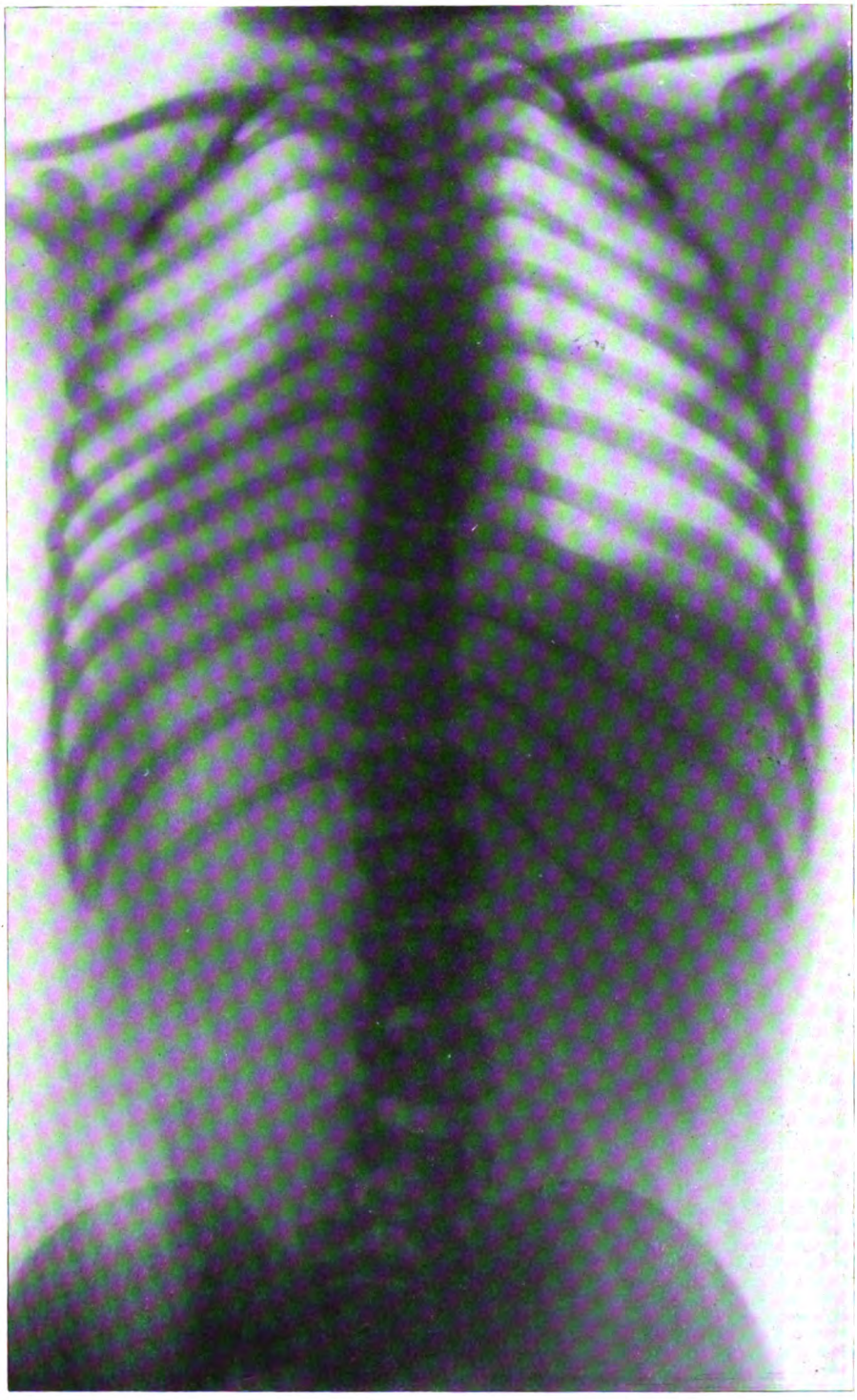

Digitized by Google

Fig. 12 a.

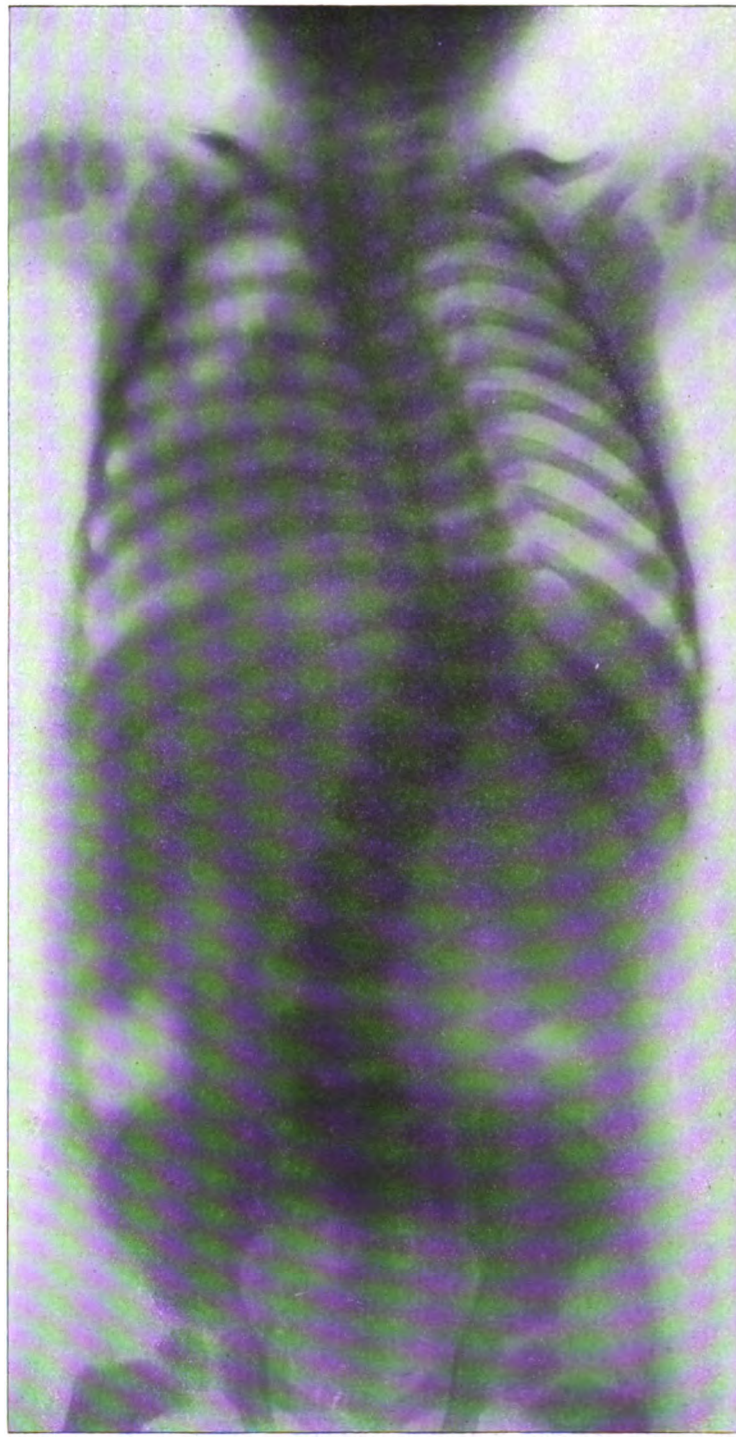

Digitized by Google

Fig. 12 b.

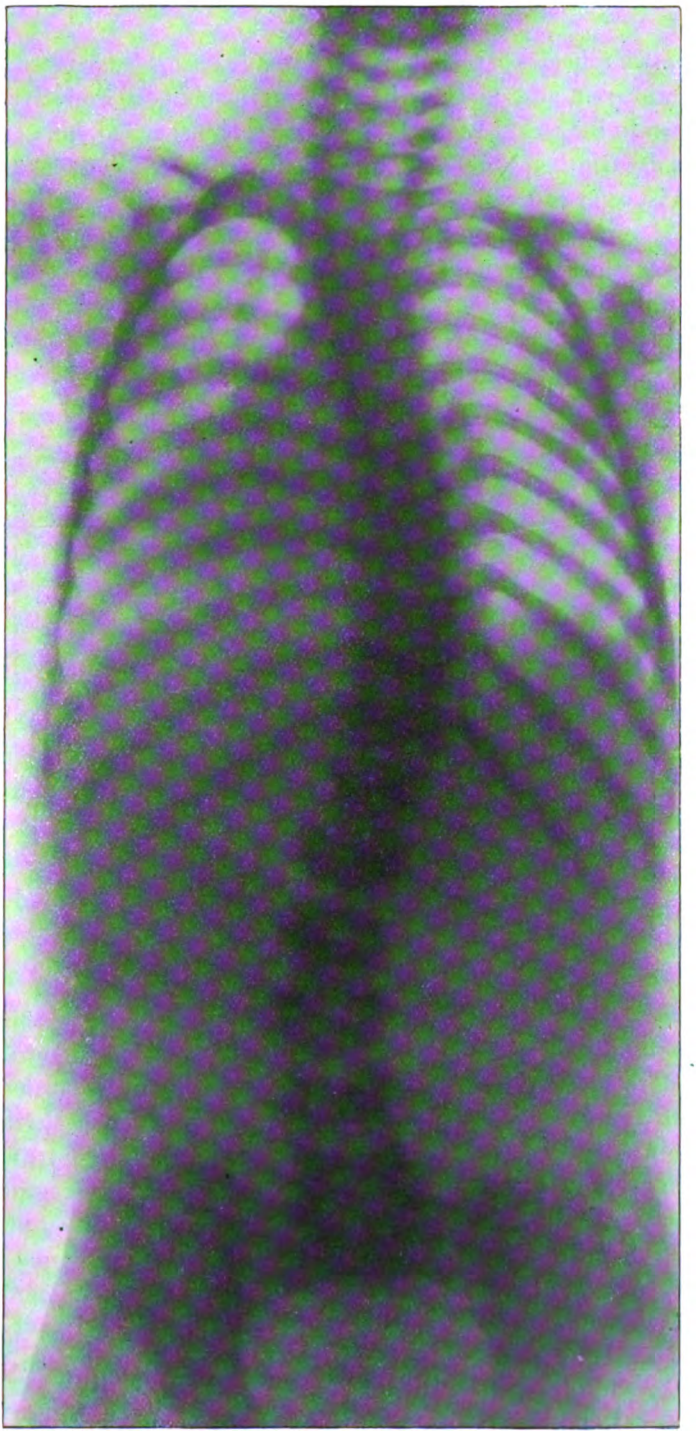

Digitized by Google

Gymnastik scheidet bei Kindern, die unter 4, höchstens 5 Jahre alt sind, von vornherein aus, und nur Kontentivverbände oder Portativapparate kommen in Betracht. In der Hauptsache war bisher bei den genannten Fällen das Gipsbett üblich. Trotz der mannigfaltigen Vorzüge des Gipsbettes ist seine redressierende Kraft doch relativ gering; der Kontentivverband verdient nach meinen Erfahrungen zweifelsohne den Vorrang. Die von mir angewandte Technik, angeregt vom Abbottschen Verfahren, ist kurz folgende: Am Wolffschen Rahmen wird senkrecht zur oberen Querstange, in deren Mitte, ein etwa 50 cm langer gepolsterter Stab mit Bindentouren befestigt (Fig. 6). Sein vorderes Ende bleibt

Fig. 13a.

Fig. 13b.

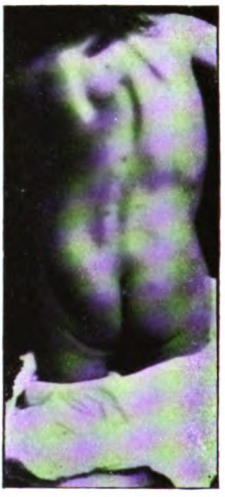

frei; sein hinteres Ende wird unter dem queren Brette des Beckenhalters fest angebracht. Der Rumpf des Patienten wird in der gewöhnlichen Weise mit Trikotstoff überzogen und nachher an den vorspringenden und zu redressierenden Teilen mit Watte bzw. Filz gepolstert. Der Patient nimmt nunmehr auf dem oben erwähnten Stab Reitsitz ein, während seine Füße auf einem Schemel stehen (Fig. 7). Jetzt wird das Becken auf und mit den sich kreuzenden Stangen fest eingegipst. Der Gipsverband wird oben über der Crista ilei anmodelliert und unten um die vier Kreuzstäbe herumgeführt (Fig. 8). Dadurch wird eine unverrückbar feste Beckenfixation erreicht. Einige Minuten werden nun abgewartet, um ein völliges Erhärten des Beckengipsverbandes zu erzielen. Darauf wird die eigentliche Redression der präsakralen Wirbel-

Digitized by Google

säule vorgenommen. Auf Kopfextension wird grundsätzlich verzichtet, vielmehr wird individuell unter Beobachtung des Einflusses der einzelnen redressierenden Bewegungen der verbogene Teil durch Kombination von Kyphotisierung bzw. Lordosierung von seitlicher Abbiegung und Aufdrehung schließlich von direktem Druck auf den Rippen- bzw. Lendenbuckel korrigiert. Die Korrektur kann durch Benutzung der Röntgendurchleuchtung kontrolliert werden und erfolgt rein manuell mit Hilfe von einem oder besser zwei Assistenten. Ist die bestmögliche Redression erreicht, so wird sie von den Assistenten fixiert und der Gipsverband wird angelegt; dabei wird der vorher angebrachte Beckenverband benutzt; von den Schultern wird bei dorsaler Skoliose die der konvexen Skoliosenseite entsprechende wie beim Abbottverband mit einbezogen. Nach Beendigung des Verbandes (Fig. 9) werden die um die Kreuzstäbe gelegten Bindentouren durchtrennt. Beschneidung des Verbandes erfolgt in der üblichen Weise.

Um Respirationsstörungen bei den kleinen Kindern zu vermeiden, habe ich sogleich ein Magenloch angelegt (Fig. 10). Die Fensterung und Nachpolsterung erfolgte sodann wie beim Abbottschen Verband. Der Wechsel des Verbandes erfolgt alle 3 bis 4 Wochen unter etappenmäßiger Steigerung der Redression. In den leichteren Fällen habe ich 3, in schwereren 4—6 Verbände hintereinander angelegt, ohne irgendwelche Störungen des Allgemeinbefindens bei den Kindern zu beobachten. Ich habe aber nachträglich den Eindruck gewonnen, daß die Verbandperiode noch wesentlich länger durchgeführt werden muß, um der Rezidivgefahr energischer entgegenzutreten. Die Erfolge sind von zwei Umständen abhängig. Einmal vom Alter: je jünger das Kind, desto aussichtsreicher die Behandlung; zweitens von der Art der Verkrümmung: nicht allein die Schwere derselben ist maßgebend, sondern vielleicht noch im höheren Grad ihr Charakter. Bogenförmige Skoliosen sind immer schwerer zu beeinflussen, eine Doppelkurve ist naturgemäß eine Komplikation; leichter hingegen sind die winkligen Abknickungen zu korrigieren, insbesondere ist es die lumbodorsale Abknickung, die durch das Verfahren eine hervorragende Besserung erfährt. Letzteres ist von großer Wichtigkeit, denn frühere Erfahrungen haben gelehrt, daß diese lumbodorsale Abknickung, gewöhnlich auf Infraktion des Wirbelkörpers beruhend, einem erstaunlich hohen Prozentsatz später sich ausbildender S-Skoliosen zugrunde liegt, die nachher jeder Therapie trotzen. Meine Erfahrungen beziehen sich soweit nur auf rachitische Skoliosen.

Digitized by Google

Fig. 14 a.

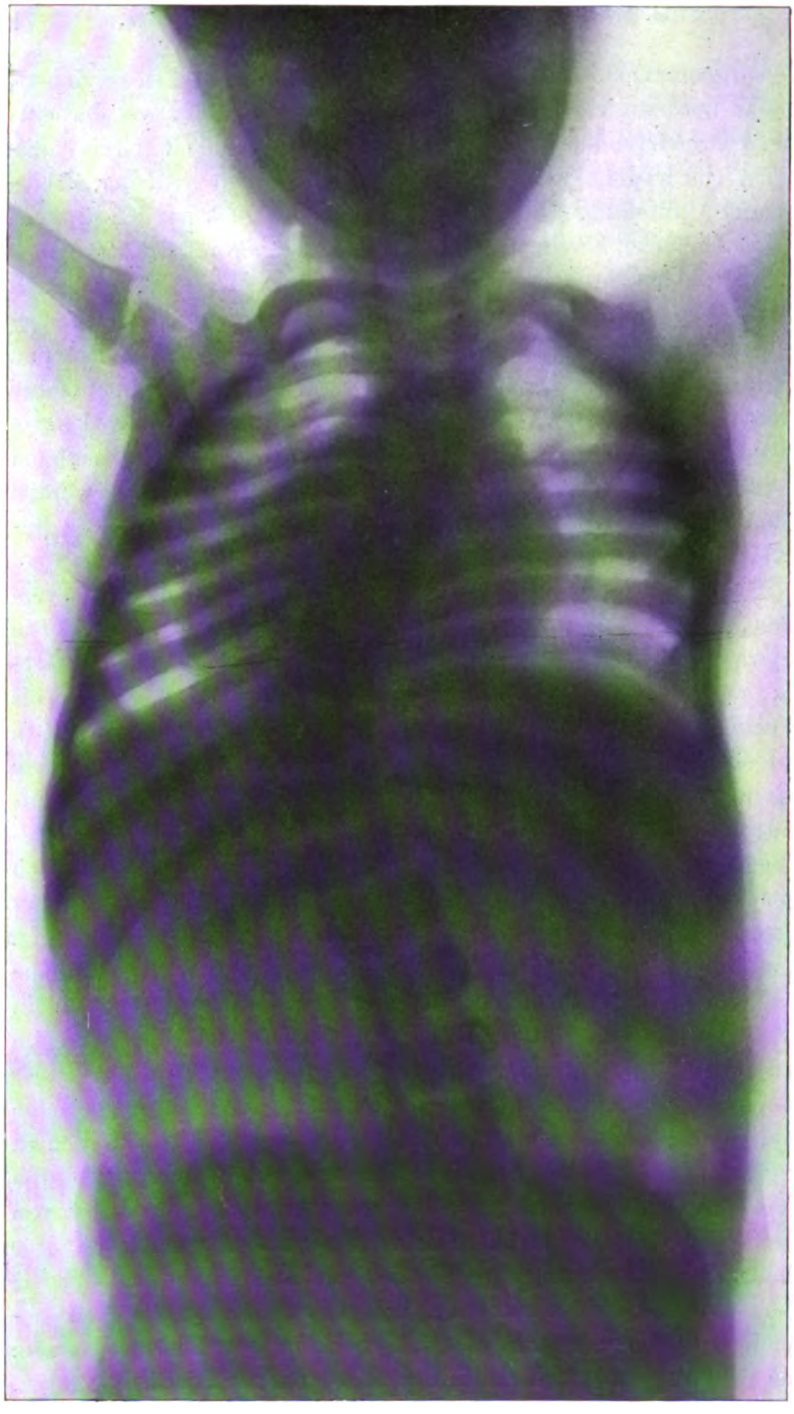

Digitized by Google

Fig. 14 b.

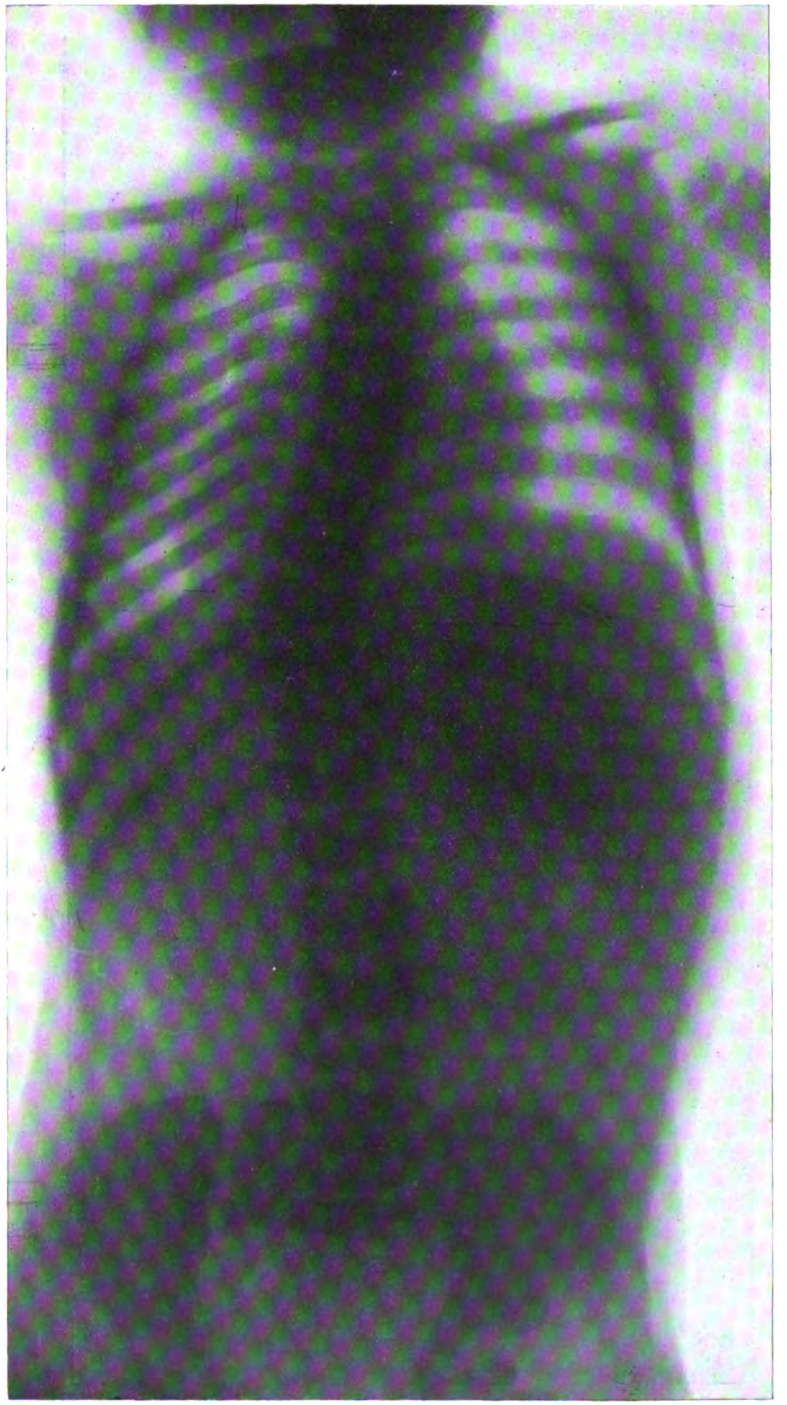

Digitized by Google

Fig. 15 a.

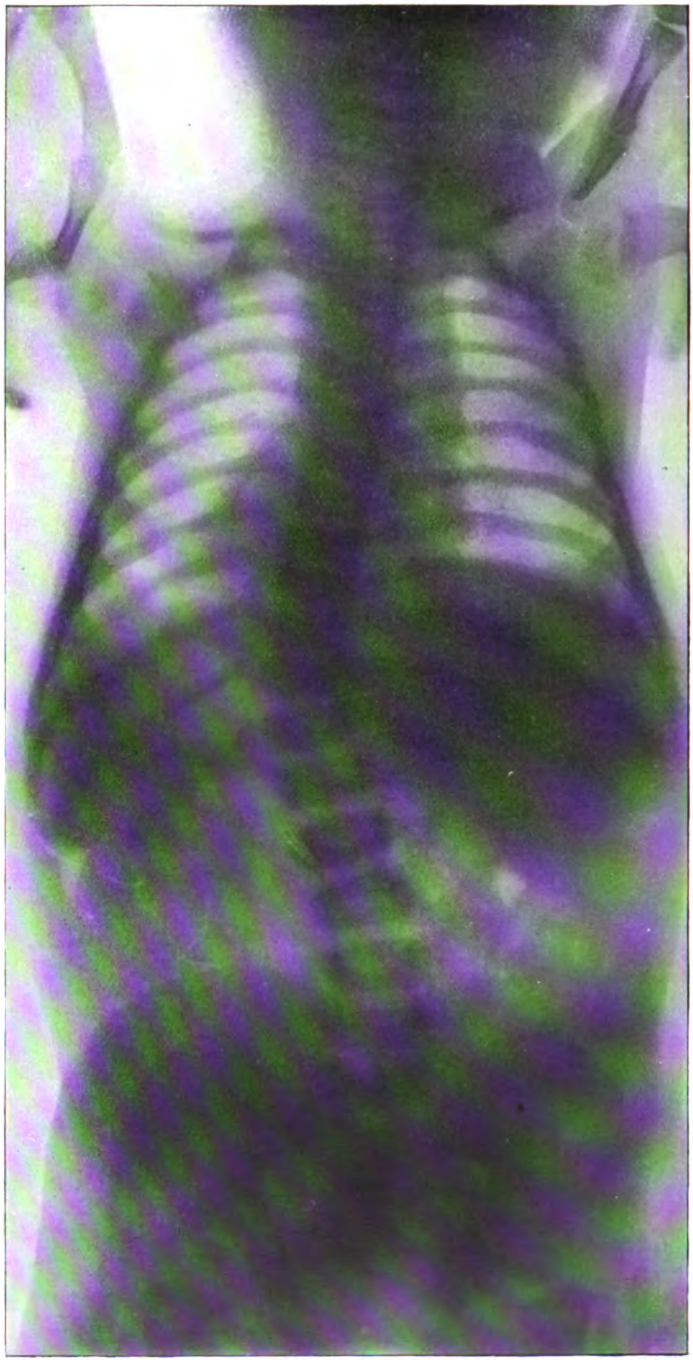

Digitized by Google

Fig. 15 b.

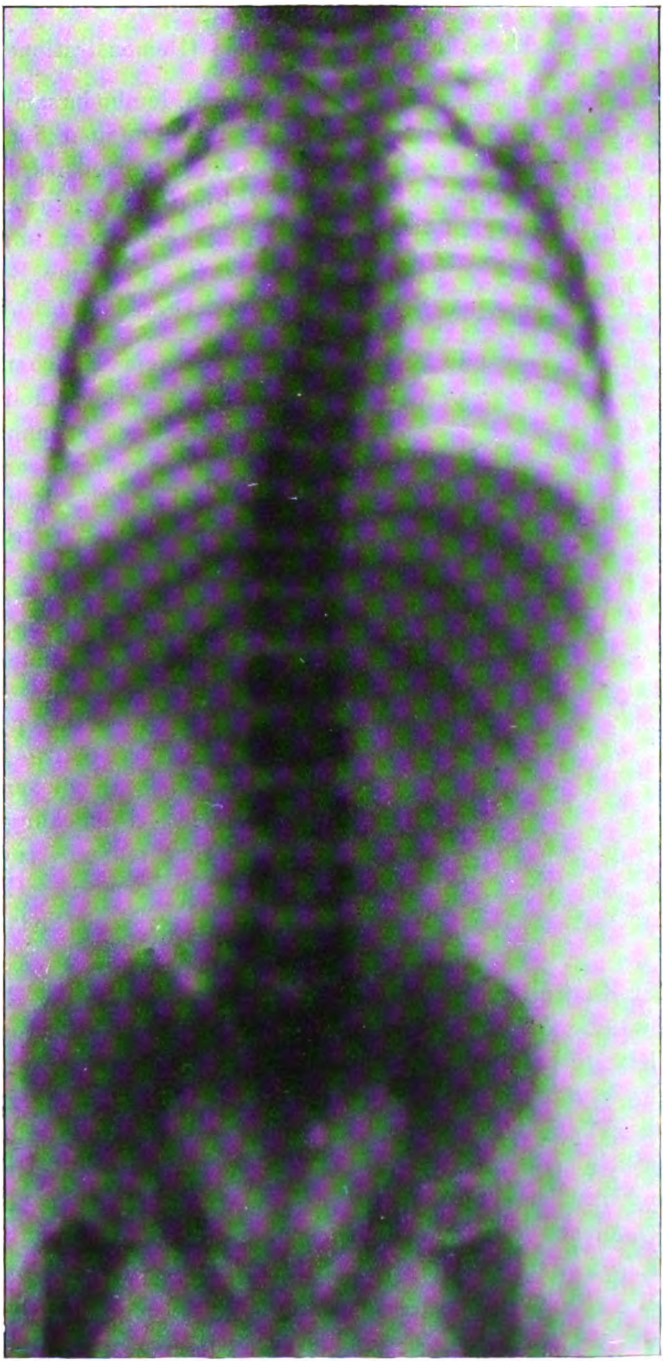

Digitized by Google

Die beobachteten Fälle sind folgende (Demonstrationen):

Fall I. 4½jähriges Mädchen, rachitisch, lumbodorsale Skoliose (Abknickung), kompliziert durch Gegenkrümmungen im oberen Dorsal- und unteren Lumbalteil. In zwei Etappen wurde durch redressierende Gipsverbände, die je 4 Wochen lagen, ein Ausgleich erreicht, der dem bloßen Auge als völlige Korrektur imponierte. Im Röntgenbild zeigt sich eine Besserung der Verkrümmung (Fig. 11a u. b).

Fig. 16.

Fall II. 2½jähriges Mädchen, rachitisch, schwere rechtsdorsale Skoliose mit linkseitiger lumbaler Gegenkrümmung geringeren Grades. Drei redressierende Verbände zu je 4 Wochen. Im Röntgenbild zeigt sich eine Korrektur der Verkrümmung (Fig. 12a u. b, desgleichen Fig. 13a u. b).

Fall III. 4jähriger Knabe, rachitisch, mit hochgradiger, tiefsitzender Brustskoliose. Drei redressierende Gipsverbände zu je 6 Wochen. Besserung (Fig. 14a u. b).

Fall IV. 1½jähriges Mädchen, rachitisch, lumbodorsale Abknickung ohne Gegenkrümmung. Zwei redressierende Gipsverbände. Wesentliche Besserung (Fig. 15a und b). Fig. 16 zeigt das Kind im Redressionsverband.

Zur Kontrolle des Verfahrens habe ich absichtlich das Röntgenbild verwandt. Es ist sicher viel einwandfreier als die Photographie. Wenn letztere Erfolge in der Skoliosentherapie demonstriert, so ergibt sehr häufig die Nachprüfung mit Hilfe des Röntgenverfahrens, dass der Erfolg nur ein scheinbarer ist, daß die Hauptkrümmung, unwesentlich verändert, weiter besteht. Speziell zur Feststellung, ob eine Ueberkorrektur eingetreten ist, werden wir das Röntgenverfahren nicht entbehren können.

Digitized by Google

V.

Ueber das Wesen der Arthritis deformans.

Von

Prof. Dr. **G. Axhausen,** Berlin.

Ich muß der Zeit wegen darauf verzichten, über die Ergebnisse meiner histologischen und experimentellen Untersuchungen, die die Genese der Arthritis deformans zum Gegenstand hatten und die zu einem befriedigenden Abschluß gelangt sind, hier zu referieren. Ich kann dies um so mehr, als ich vor kurzem meine Feststellungen und Folgerungen in einem Vortrage vor der Berliner medizinischen Gesellschaft (Berliner med. Wochenschr. 1913, Nr. 7) niedergelegt habe und weil das gleiche Thema in den Verhandlungen der Deutschen pathologischen Gesellschaft 1913 von mir behandelt wird.

Nur auf einen Punkt möchte ich eingehen. Herr Wollenberg bezweifelt, daß die Knorpelnekrosen Fernwirkungen hervorrufen könnten. Nun, ich bin in der Lage, diese Tatsache an einem Präparat, das ich aus der Reihe anderer mitgebracht habe, zu erhärten. Es ist das Kniegelenk eines Hundes, an dem ich vor einem Jahr vier linsen- bis kleinbohnengroße Knorpelnekrosen (zwei am inneren Condylus femoris, eine in der Fossa intercondylea femoris und eine an der Patella) auf dem von mir beschriebenen elektrolytischen Wege erzeugt habe. Der Hund gebrauchte unmittelbar nach dem Eingriff das Bein wieder, und erst im Laufe der folgenden Monate bis jetzt bildete sich ganz allmählich das Bild der deformierenden Arthritis heraus. Neben einer leichten Verdickung der ganzen Gelenkgegend bestand ausgesprochene grobe Knorpelkrepitation, die bei passiven Bewegungen sofort auffiel. In der letzten Zeit konnte auch röntgenologisch der Beginn der Randosteophytenbildung festgestellt werden. Das eröffnete Gelenk zeigt das klassische Bild der Arthritis deformans genu: wir finden die vordere Knorpelfläche des Femur unregelmäßig-höckrig mit multiplen

Digitized by Google

Knorpelusuren, eine flache Knorpelusur an der Patella, einen ausgesprochenen aufgeworfenen Knorpelrandwulst am äußeren Femurkondylus, mehrere bis bohnengroße knopfförmige Randosteophyten am inneren Kondylus, eine schön ausgebildete Schleiffurche mit mittlerer Firstbildung an der Konvexität des äußeren Femurkondylus, ferner dichtgedrängte, filiforme und blattförmige, lange Synovialzotten über das ganze Gelenk hin, an vielen Stellen zu breiten dicken Rasen vereinigt; wir sehen solche Stellen besonders im oberen Rezessus, aber auch seitlich an den Femurkondylen und in der Fossa intercondyloides sowohl des Femur als auch der Tibia, sowie schließlich im hinteren Gelenkraum.

Aus diesem Präparat zusammen mit anderen ähnlicher Art geht meines Erachtens zur Evidenz hervor, daß die kleinen Knorpelnekrosen in der Tat in ausgesprochenster Weise Fernwirkungen hervorrufen, eine Tatsache, die ich, speziell für die Synovialzotten, schon in meiner früheren Arbeit auch bei den Fällen einfacher experimenteller Knorpelnekrosen hervorgehoben habe.

Zweitens glaube ich noch folgendes sagen zu müssen: Wenn ein gesundes Kniegelenk nur durch die Schaffung einiger kleiner Knorpelnekrosen und ohne irgendwelches sonstiges Zutun, speziell ohne irgendwelche Aenderung der Statik, nach einem Jahr das beschriebene ausgesprochene Bild der Arthritis deformans zeigt, so heißt es meines Erachtens den Tatsachen Gewalt antun, wollte man die ursächliche Bedeutung der Knorpelnekrosen für die Entstehung der Arthritis deformans leugnen. Daß die einfache seitliche Eröffnung des Gelenkes für etwa 10 Minuten, die zur Erzeugung der Nekrosen nötig waren, allein die Arthritis deformans hervorgerufen haben könnte — diesen Einwurf, der mir von pathologisch-anatomischer Seite gemacht wurde, glaube ich vor diesem Forum von Chirurgen und Orthopäden nicht entkräften zu müssen. Immerhin möchte ich nicht unerwähnt lassen, daß die Kontrollversuche, d. h. Kniegelenke, an denen ich die seitliche Eröffnung während derselben Zeit ohne Elektrolyse des Knorpels machte, nach der entsprechenden Zeit weder klinisch noch anatomisch krankhafte Erscheinungen darboten.

Auf weitere Einzelheiten vermag ich jetzt nicht einzugehen; ich verweise auf meine ausführlichen Darlegungen in der Literatur.

Digitized by Google

VI.

Zur Anatomie der Spina bifida oculta.

Von

Prof. Dr. **K. Cramer**, Cöln.

Die Deformitäten, die nach Ausfallserscheinungen bei Spina bifida oculta vorkommen, sind in der Orthopädie nur wenig bekannt geworden. Man kann sie einteilen in kinderlähmungsähnliche Fälle, in Hohlfüße und in Krallenzehenfüße. Bekannt sind ferner hierbei die Bettnässer. Bei Ausfallserscheinungen, hauptsächlich auf dem motorischen Gebiete, liegt eine Verwechslung mit Poliomyelitis peracta nahe; doch fehlen die trophischen Störungen der Haut; diese ist nicht kühl, nicht blau gefärbt; ferner hat die Lähmung nicht den schlaffen, weichen, sondern mehr einen rigiden, straffen, spastisch-atrophischen Charakter. Die Reflexe fehlen bei ausgedehnten Paresen und Paralysen. Bei den Fuß- und Zehendeformitäten sind sie häufig gesteigert, Babinsky positiv. Hierhin gehört wohl ein großer Teil derjenigen Hohlfüße, die man früher als idiopathisch bezeichnet hat. Bei allen Formen fehlt der Analreflex fast regelmäßig; nicht selten besteht Reithosenanästhesie, ferner lokalisierte sensible Störungen an den Zehenspitzen, dem äußeren Fußrand sowie Fußsohle und zwar gleichmäßig für Berührung und Temperatur.

Eine Fovea coccygea fand sich in 40 Proz. bei 200 Säuglingen; sie verschwindet meinen Erfahrungen nach mit dem 10.—12. Jahre. Bleibt sie alsdann bestehen, so deutet sie auf eine Spina bifida oculta resp. auf eine gestörte Kreuzbeinanlage hin. 2 Fälle habe ich operiert. In dem einen Falle fand sich außerhalb der Wirbelsäule eine taubeneigroße Fettgeschwulst, von ihr ging ein narbiger Strang durch die Dehiszenz des V. lumbalis nach der Medulla hin schnürend, hin. Eine eigentliche Cauda fand sich nicht, sondern

Digitized by Google

Fettmassen mit gequollenen Nerven, die sich aus dem Fett nicht isolieren ließen. Eine Dura oder Liquor habe ich nicht gesehen.

Im 2. Falle schnitt ich auf die Fovea ein und exstirpierte das Lig. caudale; in demselben fanden sich mikroskopisch marklose Nervenfasern, die nicht zur Entwicklung gekommen waren. Ich erwähne dies, um davor zu warnen, stets operativ von der Fovea coccygea auszugehen, besonders wenn wie in diesem Falle der abnorme Hiatus sich am V. lumbalis befindet. Es fand sich hier ein unvollkommener Bogenschluß, wie man ihn nicht selten sieht. Das Kind mußte entlassen werden. Bei seiner Wiederaufnahme werde ich darauf drängen, einen operativen Eingriff am Bogen des V. lumbalis vornehmen zu dürfen, um hier nach einem Strang oder einer Verwachsung der Haut mit der Medulla zu suchen.

Die demonstrierten Röntgenplatten verdanke ich Professor Graessner, dem Vorstande unserer Röntgenabteilung, die anatomischen Präparate dem Direktor der Anatomie zu Marburg, Geheimrat Gasser. Beiden Herren danke ich an dieser Stelle für ihre Liebenswürdigkeit bestens.

Digitized by Google

VII.

Aus der Kgl. Universitätspoliklinik für orthopädische Chirurgie
zu Berlin (Direktor Prof. Dr. G. Joachimsthal).

Die Beziehungen der Spina bifida occulta zum Klauenhohlfuß.

Von

Dr. med. **Eugen Bibergeil,**
Assistent der Kgl. Universitätspoliklinik für orthopädische Chirurgie.

Mit 14 Abbildungen.

Neuere Mitteilungen über den „Hohlfuß" haben die Aufklärung der Aetiologie eines Leidens zum Ziel, die bisher nicht recht klar gestellt ist.

Die Bezeichnung „idiopathischer Hohlfuß" stellt eine Verlegenheitsdiagnose dar; sie deutet an, daß wir über die wahre Ursache der Deformität nicht unterrichtet sind.

Zuweilen ist der Hohlfuß angeboren und erblich. Die erbliche Form der Verunstaltung pflegt der Laie als „hohen Reihen" zu bezeichnen. Nach Lähmungen wird er mit dem Hackenfuß kombiniert häufiger gefunden; bei der Diplegia spastica infantilis kommt er gleichfalls zur Beobachtung und bei ausgeprägten Fällen der Dystrophia musculorum progressiva und der Friedreichschen Krankheit pflegt er selten zu fehlen.

Nun gibt es gar nicht so selten Fälle von Hohlfüßen, deren Träger mit Bestimmtheit erklären, das Auftreten und die allmähliche Zunahme des Leidens selbst beobachtet zu haben. Diese Fälle weisen die besondere Eigentümlichkeit auf, mit mehr oder minder ausgebildeter Krallenstellung der Zehen kombiniert zu sein, woraus

Digitized by Google

sich die als „Klauenhohlfuß“ bezeichnete Deformität ergibt. Die Anfänge des Leidens machen sich regelmäßig im Kindesalter bemerkbar, um während der Adoleszenz so hohe Grade zu erreichen, daß die Fortbewegung auf den deformierten Füßen erschwert ist.

Duchenne war der erste, der die Aufmerksamkeit auf den Klauenhohlfuß gelenkt hat, ohne allerdings große Beachtung zu finden. Er schuldigt eine Störung des Muskelgleichgewichtes für die Entstehung der Deformität an. Bei zehn Beobachtungen dieser Art fand er stets eine Schwäche oder Lähmung der Mm. interossei, der Mm. adductores und des M. flexor hallucis brevis. Dieser Muskelausfall bedingt ein Ueberwiegen der Antagonisten, d. h. der Zehenextensoren, die eine Klauenstellung mit Subluxation der Phalangen auf die Metatarsalköpfchen zur Folge haben müssen. Die stärkere Wölbung der Fußsohle erklärt Duchenne mit einer Fascienschrumpfung, für deren Entstehung er die Subluxation der Phalangen verantwortlich macht, durch die die Metatarsalköpfchen nach abwärts gedrängt und dem Calcaneus genähert werden müssen.

Auf dem vorjährigen Kongreß der Deutschen Gesellschaft für orthopädische Chirurgie hat Schultheß in einem Vortrage über die Aetiologie und Behandlung des Hohlfußes wiederum die Aufmerksamkeit auf dieses Leiden gelenkt. Er neigt auf Grund seiner Beobachtungen der Annahme zu, daß die Ursache der Hohlfußbildung meist eine neurogene ist, und daß letztere in einer Gleichgewichtsstörung in der Kraftverteilung der Muskelspannung zwischen der Muskulatur der Wade einerseits, und derjenigen der langen Fußwurzel- und Zehenmuskeln anderseits besteht, aber auch bei einer Schwächung der kleinen Zehenbeuger eintreten kann. Er schließt sich also im wesentlichen der Auffassung Duchennes an. Bezüglich der speziellen Aetiologie der Hohlfüße folgt Schultheß der Auffassung von de Quervain, daß sie großenteils auf Entwicklungsstörungen des Nervensystems beruhen.

Den Anlaß zu erneuter Beachtung des Klauenhohlfußes bildete für uns einerseits die Tatsache, daß über die Aetiologie des Leidens bisher immer noch ein gewisses Dunkel gebreitet erscheint, anderseits eine Mitteilung von Geiges, der über vier derartige Fälle berichtete und auf die Kombination der Deformität mit Spina bifida hingewiesen hat. Bei einem der Patienten, einem 9jährigen Knaben, fand Geiges eine feine, längsverlaufende Spaltlinie im Bereiche des 3. und 4. Sakralwirbels, während in den drei anderen Fällen

Digitized by Google

die Diagnose auf eine Spina bifida occulta durch den Befund am Rücken (Grübchen, Hypertrichosis, eingezogene Narbe) hinreichend gestützt erschien. Bei einem fünften Patienten von 24 Jahren fand sich bei gleichem klinischen Befund an den Füßen keine Spina bifida; trotzdem gehört nach der Ansicht von Geiges dieser Fall in das Gebiet der angeborenen Anomalien auf zentraler Ursache.

Bereits im Mai 1912 konnte ich in einer Sitzung des Berliner Vereins für innere Medizin und Kinderheilkunde 2 Fälle von typischem Klauenhohlfuß vorstellen, bei denen durch die Radiographie eine Wirbeldehiszenz festgestellt werden konnte. Seit dieser Zeit hat sich unser Material wesentlich vergrößert, so daß ich heute in der Lage bin, über 17 [1]) Fälle von Hohlfüßen aus dem letzten Jahre zu berichten.

Schultheß hat den Entstehungsmechanismus des Hohlfußes so eingehend erörtert, daß ich seinen Ausführungen nichts Neues hinzuzufügen wüßte.

Um so wichtiger erscheint mir der nochmalige Hinweis auf die Anamnese, die für eine bestimmte Gruppe von Klauenhohlfüßen als durchaus typisch bezeichnet werden darf. Aus der Vorgeschichte eines an dieser Deformität leidenden Kranken ergibt sich in der Regel die Tatsache, daß die zur Zeit der Geburt und der ersten Entwicklung völlig normal gebauten Füße im Alter von etwa 6 bis 7 Jahren bis hinauf zum 12.—13. Lebensjahre oder aber erst gegen das 18.—20. Lebensjahr hin eine merkwürdige Aushöhlung im Bereiche ihres mittleren Anteils aufzuweisen beginnen, die eine Tendenz zur Zunahme hat, mit einer zunehmenden Verkrümmung der Zehen, mit rascher Ermüdung und raschem Schwächegefühl in den unteren Gliedmaßen einhergeht.

Das männliche Geschlecht scheint etwas häufiger an dem Leiden zu erkranken als das weibliche.

Die Symptome eines solchen Leidens sind in der Regel für den Klauenhohlfuß charakteristisch. Nicht selten weist ein Hohlfuß gleichzeitig eine Varusstellung auf.

Um die Aetiologie unserer Fälle von Klauenhohlfuß zu ergründen, haben wir sie sämtlich neurologisch untersucht [2]) und in

[1]) Auf 14 Beobachtungen erstreckte sich meine Demonstration auf dem Orthopädenkongreß 1913.

[2]) Für die freundliche Unterstützung bin ich Herrn Prof. Cassirer zu großem Dank verpflichtet.

Digitized by Google

den letzten 13 Fällen die Wirbelsäule auf das Vorhandensein einer Spina bifida hin radiologisch durchforscht, obgleich sie klinisch keinerlei Verdacht auf eine angeborene Wirbelspalte — selbst die Hypertrichosis[1]) fehlte — erweckten, und über Blasenschwäche nur 2mal geklagt wurde, die, wie neuere Beobachtungen gelehrt haben (Peritz), an das Vorhandensein eines Wirbeldefekts denken lassen.

Unsere Untersuchungen haben folgendes ergeben:

Neun Patienten weisen eine Spina bifida occulta auf, deren Bilder ich im Anhang zugleich mit kurzen Krankenblattauszügen wiedergebe. Sie betrifft in der Mehrzahl unserer Beobachtungen den 5. Lendenwirbel, und zwar dessen Bögen, die nicht zur Vereinigung gelangt sind. Nicht selten gewahrt man dann eine Verschiebung des dem nächst höheren Wirbel angehörenden Dornfortsatzes nach einer Seite. In einem Falle besteht neben dem Spalt im Bereiche der Bögen ein Wirbelkörperdefekt, in einem anderen sind neben der Spina bifida 6 Sakralwirbel zu zählen.

Die neurologischen Befunde lassen in diesen Fällen oft jegliches gesetzmäßige Verhalten vermissen. Teils findet sich eine Steigerung der Sehnenphänomene ohne weitere spastische Symptome, teils sind geringe Spasmen und Erscheinungen von Läsionen der Pyramidenbahnen, teils Herabsetzung der Sehnenphänomene und der Muskelkraft an den unteren Gliedmaßen, mit Minderung der elektrischen Erregbarkeit und partieller Entartungsreaktion, teils die von Cassirer u. a. beschriebene Form der progressiven neuralen Muskelatrophie, teils sind überhaupt keine neurologisch nachweisbaren Veränderungen vorhanden. Bei einem der Patienten besteht eine Friedreichsche Krankheit.

Es fehlt also bei den genannten Krankheitsfällen in neurologischer Beziehung oft jedes einheitliche Bild. Konstant ist allein der Wirbeldefekt.

Die acht anderen Fälle verteilen sich derart, daß

[1]) Es wäre irrig, die Hypertrichosis für ein konstantes Symptom der Spina bifida occulta zu halten. Es gibt Fälle von Hypertrichosis lumbo-sacralis ohne eine Spur einer Wirbeldehiszenz und, wie meine Beobachtungen lehren, eine Menge von verborgenen Wirbelspalten ohne Hypertrichosis und auch ohne sonstige am Sitze der Spalten äußerlich wahrnehmbare Veränderungen (vgl. meine Mitteilungen Berliner klinische Wochenschrift 1913, Nr. 32).

Digitized by Google

2mal die progressive neurale Muskelatrophie, 1mal dieselbe Erkrankung in Kombination mit der Friedreichschen Krankheit, 1mal eine vorausgegangene Poliomyelits, 1mal angeborene Gehirn- und Rückenmarkschädigungen als Ursache für den Klauenhohlfuß in Betracht kommen. Bei einem Patienten (Fall 13) handelt es sich um Knochenveränderungen, die den bei der neuralen Muskelatrophie beobachteten völlig gleichen, und bei zwei Patienten (Fälle 16 und 17) endlich kann eine Ursache für die Hohlfußbildung nicht gefunden werden.

Bei den beiden Patienten mit progressiv neuraler Muskelatrophie (Fälle 10 und 11), bei der Patientin mit den angeborenen Gehirn- und Rückenmarkschädigungen (Fall 14), sowie bei Fall 13 konnten aus äußeren Gründen Radiogramme von der Wirbelsäule nicht gemacht werden, so daß ich hinsichtlich dieser vier Beobachtungen ein endgültiges Urteil nicht abzugeben vermag.

Aus unseren Beobachtungen geht zunächst einmal so viel mit großer Sicherheit hervor, daß die Ursache des Hohlfußes in der überwiegenden Mehrzahl eine neurogene ist.

Wie nun sollen wir die Beziehungen der Spina bifida occulta zu dieser Deformität deuten?

Wir haben es nicht selten erlebt, daß der Neurologe auf Grund seiner Untersuchung zu einer bestimmten neurologischen Diagnose, z. B. einer neuralen Muskelatrophie oder einer Friedreichschen Krankheit bei Patienten gelangte, bei denen die nachträglich vorgenommene röntgenologische Untersuchung eine Spina bifida ergeben hat.

In manchen Fällen ist es schwierig zu sagen, ob die Wirbelspalte zu den neurologischen Veränderungen und zum Klauenhohlfuß direkte Beziehungen hat.

Daß Wirbeldefekte die Ursache angeborener Fußdeformitäten sein können, ist bekannt. Auf ihren Zusammenhang haben eine ganze Reihe von Autoren (Brunner, Sutton, Sonnenburg, Gudden, Bartels, Redlich, Borst, de Ruyter u. a.) hingewiesen.

Auch die kongenitale Hypoplasie oder Dysplasie der unteren Rückenmarksabschnitte, für die Fuchs die Bezeichnung „Myelodysplasie" eingeführt hat, spielt in der Aetiologie der Fußdeformitäten eine Rolle. Als Einzelsymptome dieser Myelodysplasie führt Fuchs die Sphinkterenschwäche, die Syndaktylie, Sensibilitätsstörungen, meist

Digitized by Google

vom Charakter der dissoziierten Schmerzsinnstörung (Thermhypalgesie und -hypästhesie), Offenbleiben des Canalis sacralis in allen Abstufungen von der Spina bifida bis zu den geringsten Störungen, d. i. einer pathologischen Höhe oder Form oder Lokalisation des Hiatus sacralis, Dehiszenzen der Wirbelbögen, Defektbildungen, die nur radiologisch nachgewiesen werden können, an. Fuchs findet als Ausdruck der Myelodysplasie ferner Anomalien der Hautstrich- und Sehnenreflexe am Abdomen und an den unteren Extremitäten, und endlich in manchen Fällen auffallende Deformationen des Fußgerüstes, auch mitunter in Verbindung mit Peroneusschwäche, sowie in seltenen Fällen auch Auftreten trophischer und vasomotorischer Störungen an den Zehen.

Eine Gruppe von Hohlfüßen verdankt ihre Entstehung derartigen Entwicklungsstörungen im Gebiete der Zentralapparate. In dieser Hinsicht muß man Fuchs zustimmen, der ganz allgemein die Myelodysplasie zu gewissen Fußdeformitäten in Beziehung gebracht hat, und ferner der Ansicht von de Quervain und Schultheß folgen, die speziell den Hohlfuß auf angeborene Anomalien des Rückenmarks zurückführen. Wenn bei solchen Fällen der radiologische Nachweis einer kongenitalen Veränderung im Bereiche der Wirbelsäule, also etwa einer Wirbeldehiszenz gelingt, so festigt ein solcher Befund nur unsere Annahme der Myelodysplasie, die mit der Hemmungsbildung der knöchernen Wirbelabschnitte Hand in Hand geht.

Der progressiv verlaufende Klauenhohlfuß gehört nicht zu den angeborenen Fußdeformitäten. Die ersten Erscheinungen der Verunstaltung treten, wie unsere Beobachtungen ergeben, ohne irgendwelche Beeinträchtigung des Allgemeinbefindens im Kindesalter oder in der Adoleszenz auf. Die Zunahme der Deformität erfolgt schleichend, und ohne irgendwelches Schmerzgefühl. Meist wird sie erst bemerkt, wenn sie so weit gediehen ist, daß der Gang nicht mehr ohne jede Störung möglich ist.

Hier müssen wir neben gewissen angeborenen Anomalien irgendwelche postfötal in die Erscheinung tretende Veränderungen für die Entstehung des Hohlfußes verantwortlich machen.

Die Tatsache, daß fast bei allen unseren Beobachtungen gewisse nervöse Störungen nachgewiesen werden konnten, führt uns dazu, besonders auf die Zentralorgane zu achten, und erhöht die

Digitized by Google

Bedeutung des Nachweises einer Wirbeldehiszenz. Die ersten Erscheinungen der Fußdeformität dürften durch sekundäre Störungen im Bereiche der Wirbelspalte oder des Rückenmarks ausgelöst werden. In einzelnen Fällen sind Veränderungen am Rückenmark bei der Spina bifida occulta pathologisch-anatomisch sowie mikroskopisch (v. Recklinghausen, Ernst u. a.) und auch bei der Operation der Spina bifida (von Jones, Maaß, Reiner) durch Autopsia in vivo in Gestalt einer Leitungsunterbrechung durch Strangbildungen festgestellt worden. Fälle letzterer Art, bei denen, wie Maaß anführt, die klinischen Erscheinungen durch eine Drucklähmung — die gelegentlich auch durch Tumoren (v. Recklinghausen, v. Bergmann, Bohnstedt u. a.) hervorgerufen sein können — des wenig oder gar nicht mißbildeten Rückenmarks, bzw. der Nervenstränge der Cauda equina verursacht sind, können therapeutisch besonders günstig beeinflußt werden. Zur Zeit des größten Körperwachstums kann, wie Katzenstein ausführt, bei der Spina bifida occulta durch Verschiebung der äußeren Körperoberfläche zum Rückenmark ein Zug ausgelöst werden, wenn die Nachgiebigkeit der Haut und die Elastizität des Verbindungsstranges bis aufs äußerste ausgenützt sind, der durch den Zusammenhang der äußeren Haut mit dem Rückenmark vermittelt wird. Auch dabei kann sich natürlich eine progressiv verlaufende Fußdeformität im Sinne des Klauenhohlfußes entwickeln.

Die letztgenannten Störungen gehen in der Regel mit starken trophischen Störungen einher, wie sie bei unseren Beobachtungen von Hohlfüßen im allgemeinen nicht gefunden werden können.

Und doch erscheint es uns nicht richtig, deswegen die Bedeutung der Wirbeldehiszenz beim Klauenhohlfuß gering veranschlagen zu wollen.

Wir glauben, daß die Entwicklung der genannten Fußdeformität mit Störungen im Bereiche des Wirbelsäulenskeletts und des Rückenmarks eng verknüpft ist. Inwieweit es möglich sein wird, aus dem Nachweis einer Spina bifida occulta beim progredient verlaufenden Klauenhohlfuß für die kausale Therapie neue Gesichtspunkte zu gewinnen, erscheint uns solange ungewiß, als wir nicht wissen, in welcher Weise das Rückenmark durch die Wirbeldehiszenz in seiner Funktion gestört wird. Bei Fällen von manifester Drucklähmung ist der therapeutische Weg natürlich gegeben.

Digitized by Google

Trotz der zahlreichen Beziehungen, die somit zwischen der Spina bifida occulta und dem Hohlfuß bestehen, kann ihr doch nicht unter allen Umständen eine direkte ätiologische Bedeutung für eine sich ausbildende Fußdeformität zugesprochen werden. Das beweist Fall 9 meiner Beobachtungen, bei dem die neurologische Untersuchung das Bestehen einer Friedreichschen Krankheit ergeben hat. Hier können wir in Analogie mit dem gleichzeitigen Vorkommen von Halsrippen und Nervenkrankheiten, die nicht durch erstere bedingt sind, sondern auf dem gemeinschaftlichen Boden der neuropathischen Diathese entstehen (Oppenheim), wie z. B. Halsrippe und Syringomyelie (Oppenheim, Marburg, Borchardt, von Malaisé), Halsrippe und Sclerosis multiplex (Levi), Halsrippe und Neurohysterie (Oppenheim), auch die Wirbeldehiszenz als Stigma degenerationis auffassen.

Ich füge hier zwei weitere Fälle von okkulter Wirbelspalte an, die ich gleichfalls in diesem Sinne deuten möchte.

A. Hella Schm., 9 Jahre.

Vorgeschichte. Aelteres Kind von Geschwistern. Mutter verwachsen. In der Familie keinerlei erbliche Krankheiten. Patientin ist ein 7 Monatskind, ist geistig angeblich normal, ermüdet aber leicht. Die Eltern bringen das Kind wegen einer geringen Rückgratverbiegung in die Poliklinik.

Befund. Aeußerlich bis auf eine geringe Skoliose normal gebildetes Kind. Keinerlei Zeichen einer Spina bifida occulta.

Neurologisch. Deutlich gesteigerte Patellarreflexe, Fußklonus beiderseits angedeutet; Oppenheimsches Symptom linkerseits positiv. Ganz geringe Spasmen an den unteren Gliedmaßen. Sensibilität intakt. Keinerlei Zeichen eines Intelligenzdefektes.

Radiologisch. Spina bifida occulta.

Diagnose. Leichte Skoliose ersten Grades, larvierter Little, Spina bifida occulta.

B. Helene F., 18 Jahre.

Vorgeschichte. Drittes Kind gesunder Eltern. Normal mit völlig gesunden Füßen geboren. Als Patientin 1 Jahr alt war und zu laufen anfing, ist den Eltern aufgefallen, daß Patientin mit dem rechten Fuß merkwürdig nach innen zu gehen begann. Der Gang soll allmählich schlechter geworden sein. Erst im Alter von 7 Jahren ist allmählich eine Verunstaltung des rechten Fußes aufgetreten, die allmählich zugenommen haben soll. Nach Angabe der Eltern ist der verunstaltete Fuß 3mal in der Kgl. Klinik und 1mal von einem Privatchirurgen gerichtet worden. Immer wieder trat die Verunstaltung auf. Im Alter von 14 Jahren zog sich Patientin bei einer Wanderung eine Blutblase in der Nähe des äußeren Fußrandes da zu, wo sie aufzutreten gewöhnt war. Diese Blutblase vereiterte. Es bildete sich eine Fistel, die sich zeitweise schloß

Digitized by Google

und wieder öffnete. Seit etwa 1 Jahre hat sich eine eiternde Schwiele unter dem Großzehenmittelfußgelenk gebildet. Schmerzen hat Patientin im Fuß nicht. Sie kommt in die Poliklinik wegen der eiternden „Gehschwiele". Blasen- und Mastdarmstörungen sind angeblich nicht vorhanden.

Befund. Mittelgroßes kräftiges Mädchen mit gesunden inneren Organen. Keinerlei Zeichen einer Spina bifida occulta. Es besteht rechterseits eine mäßige Verkürzung des Beines. Die Wadenmuskulatur weist eine starke Atrophie auf. Der rechte Fuß steht in Equino-varus-Stellung. Die Zehen nehmen Krallenstellung ein; das Fußgewölbe ist ziemlich stark ausgehöhlt. Unter dem Os cuboideum befindet sich eine Schwielenbildung, in deren Mitte eine Eiter sezernierende Fistel auf den Knochen führt. Unter dem I. Metatarsophalangealgelenk ist gleichfalls eine schwielenartige Verdickung der Sohlenhaut nachzuweisen, die entzündet erscheint (Fig. 1 u. 2).

Neurologisch (Prof. Cassirer). Rechter Fuß und Unterschenkel kürzer und schwächer als der linke. Rechter Fuß cyanotisch, kalt. Knie- und Achillesphänomene beiderseits stark. Hyperextension der rechten Großzehe. Es besteht keine eigentliche Parese der Fußmuskulatur. Rechts ist eine Andeutung von Babinski nachweisbar. Die Glutäalmuskulatur ist rechts wesentlich schwächer als links. Am Gesäß bestehen rechts alte Narben von Ulzerationen. Perigenital und an der Hinterfläche des rechten Oberschenkels besteht eine Hypästhesie und Hypalgesie. Am rechten Fuß sind schwere Temperatursinnstörungen, besonders für warm, nachweisbar. Bauchdeckenreflexe lebhaft, Hände etwas schwach, aber nicht atrophisch. Sehnenphänomene an den Armen schwach, aber vorhanden. Rechte Pupille und Lidspalte etwas weiter als links.

Radiologisch. Spina bifida occulta (Fig. 3).

Fig. 1.

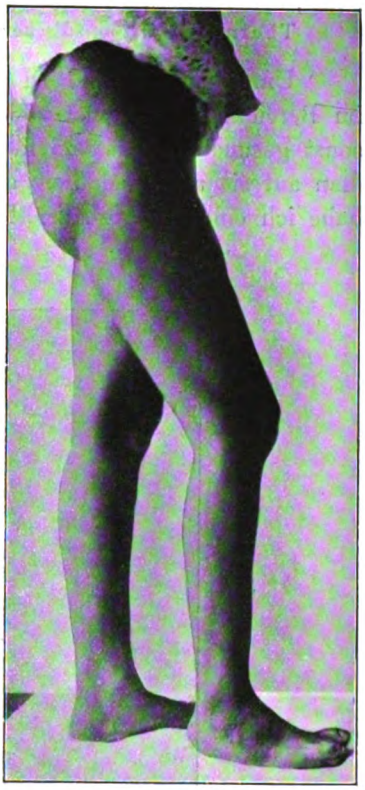

Fig. 2.

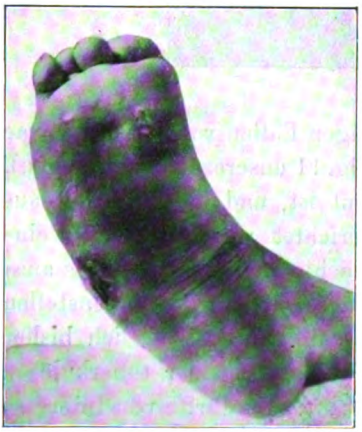

Digitized by Google

Diagnose. Syringomyelie, Gliosis, Pes equino-varus dexter, Malum perforans, Spina bifida occulta.

Therapie. Orthopädischer Stiefel nach Heilung des Malum perforans.

Um dem Einwand zu begegnen, daß geringe Spaltbildungen im Bereiche der Lenden- oder Kreuzbeinwirbel vielleicht auch bei sonst gesunden Individuen häufiger beobachtet werden dürften, wenn man auf sie achtet, daß sie also als Nebenbefunde zu deuten wären, habe ich eine größere Anzahl von Röntgenbildern aus der Sammlung

Fig. 3.

der Poliklinik durchgesehen. Außer einigen Fällen von Luxatio coxae congenita mit Spina bifida occulta (vgl. Fig. 11 unserer Beobachtungen), deren gleichzeitiges Vorkommen bekannt ist, und über welches aus der hiesigen Poliklinik von Pieri berichtet worden ist, der einschließlich der in unserer Anstalt beobachteten Fälle und eines anatomischen Präparates 21 Beobachtungen dieser Art zusammenstellen konnte (unser Fall 8 wäre danach der 22. Fall), habe ich bisher nur einen Fall ausfindig gemacht, der einen an einer tuberkulösen Coxitis leidenden 3jährigen Knaben betrifft. Es dürfte von Interesse

Digitized by Google

sein, das Schicksal des kleinen Patienten weiter zu verfolgen, um festzustellen, ob auch er späterhin an einem Hohlfuß erkranken oder anderweitige nervöse Störungen aufweisen wird[1]).

Im übrigen wage ich heute über die Häufigkeit des Vorkommens okkulter Wirbeldehiszenzen und ihre klinische Bedeutung ein abschließendes Urteil noch nicht zu fällen; ich hoffe, durch weitere diesbezüg-

Fig. 4.

liche Untersuchungen zur weiteren Klärung dieser bisher unbeachtet gebliebenen Verhältnisse beitragen zu können.

Insbesondere müssen weitere Beobachtungen lehren, inwieweit wir der Spina bifida occulta eine ätiologische Bedeutung für den Hohlfuß zuerkennen müssen.

[1]) Während der Drucklegung der Arbeit wurde die Spina bifida occulta weiterhin bei einigen kleinen Kindern ausfindig gemacht, die an ihren unteren Gliedmaßen bisher keinerlei Störungen aufweisen.

Digitized by Google

Mit der Diagnose des „idiopathischen Hohlfußes" muß aufgeräumt werden. An den Befunden von Wirbeldehiszenzen beim Hohlfuß werden wir trotz der erst jüngst mitgeteilten negativen Befunde Ernst Müllers in der Folgezeit nicht achtlos vorübergehen dürfen, nachdem auch bereits von anderer Seite (Iselin) unsere Befunde bestätigt worden sind.

Fig. 5.

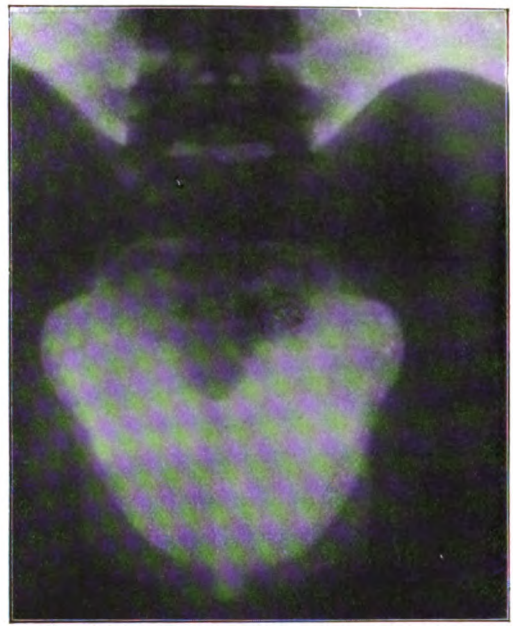

I. Spina bifida occulta und Klauenhohlfuß.

1. Fritz B., 13 Jahre.

Vorgeschichte. Seit 1½ Jahren zunehmende Verunstaltung beider Füße. Keine Schmerzen; leichte Gangstörung.

Befund. Kräftiger Knabe. Rechts hochgradiger Hohlfuß, links beginnender Hohlfuß. Keine äußerlich sichtbaren Zeichen von Wirbelspalte.

Neurologisch. Steigerung der Sehnenphänomene ohne spastische Symptome. Keinerlei Anhaltspunkte für progressive neurale Muskelatrophie, Little oder eine der Spina bifida entsprechende Erkrankung des untersten Rückenmarksabschnittes.

Radiologisch. Spina bifida occulta (Fig. 4).

Diagnose. Beiderseitiger Klauenhohlfuß; Spina bifida occulta.

Digitized by Google

Therapie. Redressement nach Tenotomie der Achillessehne und Plantarfascie.

2. Paul St., 12½ Jahre.

Vorgeschichte. Seit 1½ Jahren zunehmende Gangstörung des linken Beins, die auf Ungezogenheit zurückgeführt wird. Patient kommt in der Schule nicht ordentlich mit.

Befund. Kräftiger Knabe. Gesichtsausdruck etwas blöde. Keine äußerlich sichtbaren Zeichen von Wirbelspalte. Starker linksseitiger Klauenhohlfuß mit leichter Varietät des Vorderfußes. Der rechte Fuß erscheint normal gebildet.

Fig. 6.

Neurologisch. Muskelatrophie des linken Unterschenkels; Herabsetzung der elektrischen Erregbarkeit im M. extensor digitorum brevis. Muskelkraft besonders in den Adduktoren des Fußes herabgesetzt. Achillesphänomen links herabgesetzt. Deutliche Imbezillität, Epilepsie.

Radiologisch. Spina bifida occulta (Fig. 5).

Diagnose. Neurale Form der progressiven Muskelatrophie, Klauenhohlfuß, Spina bifida occulta.

Therapie. Redressement vorgeschlagen.

3. Otto L., 28 Jahre.

Vorgeschichte. Seit frühester Kindheit besteht angeblich ein hohler Fuß, der erblich in der Familie sein soll. Bis zum 17. Lebensjahr konnte Patient gut laufen. Seit dieser Zeit zunehmende Verkrümmung der Zehen,

Digitized by Google

unsicherer Gang und Schmerzen in den Ober-, Unterschenkeln und Füßen. Blasen- und Mastdarmstörungen nicht vorhanden.

Befund. Kräftiger Mann. Typischer Klauenhohlfuß beider Seiten. Keine äußerlich sichtbaren Zeichen von Wirbelspalte.

Neurologisch. Keinerlei Veränderungen.

Radiologisch. Spina bifida occulta (Fig. 6).

Diagnose. Beiderseitiger Klauenhohlfuß, Spina bifida occulta.

Therapie. Redressement vorgeschlagen.

4. Fritz Schn., 7½ Jahre.

Vorgeschichte. Hat angeblich im frühesten Kindesalter Typhus durch-

Fig. 7.

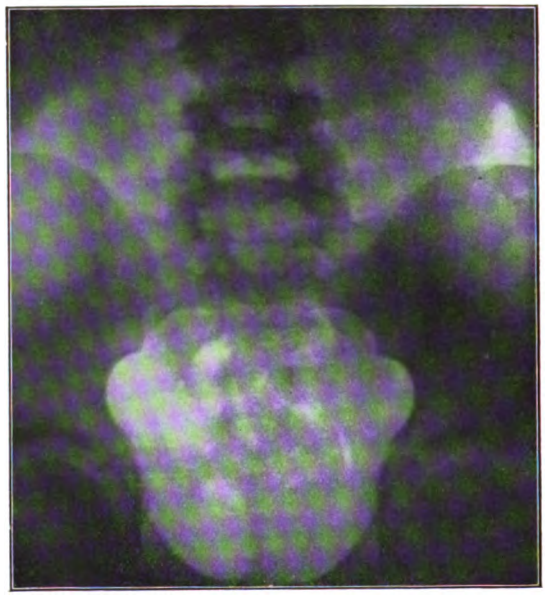

gemacht. Im Alter von 2½ Jahren wegen Schiefstellung der Füße Konsultation in der hiesigen Poliklinik am 14. Dezember 1908. Damals wurde ein Genu valgum und ein Pes planus festgestellt. Der Genu valgum wurde redressiert.

Mitte März 1911 wurde der Knabe wieder vorgestellt, weil eine zunehmende Hohlfußbildung eintritt.

Befund. Kräftiger Knabe. Beiderseitiger Hohlfuß. Keinerlei äußerlich sichtbare Zeichen von Wirbelspalte.

Neurologisch. Starke Steigerung der Sehnenphänomene an beiden Beinen, rechts stärker als links. Steigerung der Sehnenreflexe an den oberen Gliedmaßen. Rechterseits Babinski. Kontraktur der Achillessehnen.

Radiologisch. Spina bifida occulta (Fig. 7).

Digitized by Google

Diagnose. Doppelseitiger Hohlfuß, Encephalo-Myelitis larvata, Spina bifida occulta.

Therapie. Redressement nach plastischer Verlängerung der Achillessehnen vorgeschlagen.

5. Anna D., 10 Jahre.

Vorgeschichte. Seit kurzer Zeit fällt der Mutter auf, daß der rechte Fuß welker wird und die Zehen nach oben stehen. Seit einiger Zeit steht der rechte Fuß etwas einwärts. Blasenschwäche seit frühester Kindheit. Im Sommer 1912 angeblich im rechten Bein Krämpfe.

Fig. 8.



Befund. Kräftiges Mädchen. Klauenhohlfuß rechts mäßigen Grades. Linker Fuß normal. Keine äußerlich sichtbaren Zeichen von Wirbelspalte.

Neurologisch. Motorische Schwäche in den kleinen Fußmuskeln und im M. tibialis anticus, rechts viel stärker als links. Partielle Entartungsreaktion. Keine sicheren Sensibilitätsstörungen.

Radiologisch. Spina bifida occulta (Fig. 8).

Diagnose. Klauenhohlfuß rechts. Spina bifida occulta. Syringomyelie des unteren Teils des Rückenmarks.

Therapie. Redressement.

6. B. D., 6 Jahre (von Herrn Dr. Blank-Charlottenburg freundlichst überlassen).

Vorgeschichte. Mutter weist angeblich eine Verunstaltung der Füße

Digitized by Google

auf. Seit frühester Kindheit Bettnässen, das jetzt nur nachts vorkommt, während am Tage normale Funktion vorhanden ist. Seit Jahresfrist knickt das Kind mit den Füßen häufig um.

Befund. Gut entwickelter Knabe. Leichter Grad von Hohlfußbildung linkerseits. Keine äußerlich sichtbaren Zeichen von Wirbelspalte.

Neurologisch. Keinerlei Veränderungen nachweisbar.

Radiologisch. Spina bifida occulta (Fig. 9).

Fig. 9.

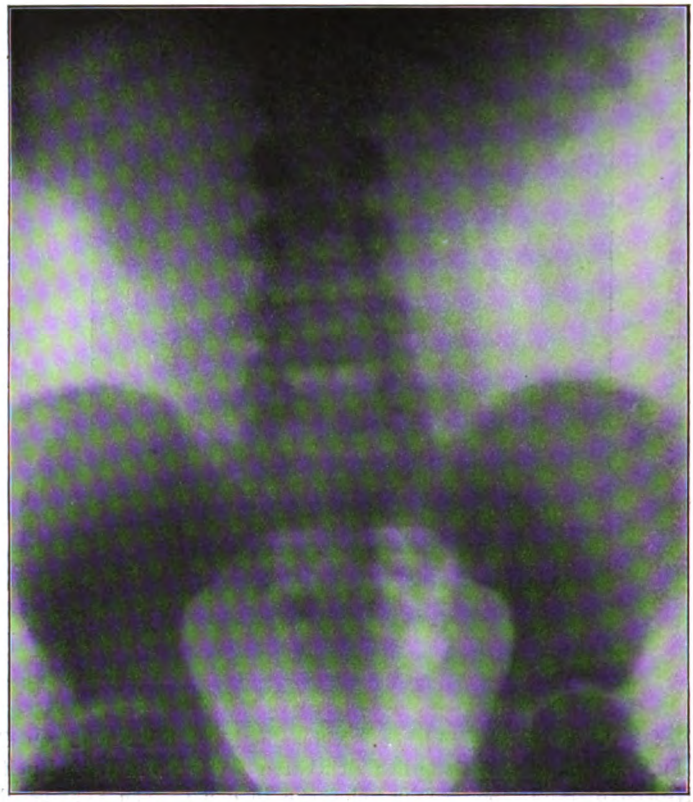

Diagnose. Hohlfuß linkerseits. Enuresis nocturna, Spina bifida occulta.

Therapie. Exspektativ.

7. K. G., 12 Jahre.

Vorgeschichte. Stammt aus angeblich nervöser Familie. Im Alter von 3 Jahren Gelenkrheumatismus. Nach Ablauf desselben angeblich beginnende Verunstaltung des linken Fußes. Allmähliche Verschlimmerung. Am rechten Fuß hat sich erst in letzter Zeit eine Deformierung eingestellt. Wegen des

Digitized by Google

linken Fußes hat im Jahre 1912 eine orthopädische Behandlung stattgefunden, die vergebens gewesen sein soll.

Befund. Linkerseits hochgradiger Klauenhohlfuß. Rechts beginnende Hohlfußstellung.

Neurologisch. Progressive neurotische Muskelatrophie. Bemerkenswert ist die Asymmetrie in der Ausbildung und in den trophischen Störungen, die links viel stärker sind und jahrelang vorausgegangen sind. Sensibilität intakt. Starke Herabsetzung der faradischen Erregbarkeit.

Fig. 10.

Radiologisch. Geringe Verschiebung der hinteren Wirbelbögen im Bereiche des I. Sakralwirbels. Es sind sechs Sakralwirbel vorhanden, von denen einer verkümmert erscheint (Fig. 10).

Diagnose. Klauenhohlfuß, Spina bifida occulta, progressive neurotische Muskelatrophie.

Therapie. Tenotomie und Redressement vorgeschlagen.

8. Helene Schn., 14 Jahre (aus der Privatklientel des Herrn Professor Joachimsthal).

Vorgeschichte. Stammt angeblich aus gesunder Familie. Einziges Kind gesunder Eltern. Ist mit doppelseitiger Hüftverrenkung zur Welt gekommen. Im Alter von 2 Jahren Einrenkung durch Prof. Leeser-Halle; ohne Erfolg. Im Alter von 4 Jahren zweiter Einrenkungsversuch durch Prof. Hoffa, beider-

Digitized by Google

seits in einer Zeit. Nach der Einrenkung sofort totale Lähmung beider Beine, die sehr langsam zurückging. Linker Fuß war besonders lange geschwächt, während der rechte rascher besser wurde. Allmählich Heilung unter Massage; es trat allmählich zunehmende Hohlfußbildung ein. Im Laufe der letzten Jahre zusehends Verschlechterung des Ganges durch weitere Zunahme der Hohlfußbildung; von den Eltern wird diese Erscheinung auf den Gang infolge der noch bestehenden Hüftverrenkung zurückgeführt.

Fig. 11.

Befund. Starker Klauenhohlfuß beiderseits, links stärker als rechts. Keinerlei sichtbare Zeichen von Spina bifida. Doppelseitige Hüftluxation.

Neurologisch. Rechts gesteigerter Patellarreflex, links fehlt er. Achillessehnenphänomene vorhanden. Kein Babinski, starke Atrophie der Wadenmuskeln. Sensibilität intakt.

Radiologisch. Luxatio coxae congenita duplex, Spina bifida occulta (Fig. 11).

Diagnose. Klauenhohlfuß beiderseits, angeborene doppelseitige Hüftverrenkung, Spina bifida occulta.

Therapie. Tenotomien und Redressements vorgeschlagen.

Digitized by Google

II. Friedreichsche Krankheit, Klauenhohlfuß und Spina bifida occulta.

9. Georg E., 8 Jahre.

Vorgeschichte. Gesund zur Welt gekommen; bis zum 6. Lebensjahr völlig gesund. Nach dem Einschulen Scharlach, Windpocken, Masern, typhöses Fieber. Nach Ablauf der Masern begannen merkwürdige Störungen am rechten Fuß beim Gehen aufzutreten. Allmählich bilden sich auch am linken Fuß Störungen heraus. Keine Blasenstörungen. Patient geht angeblich seit 1 Jahr etwas wacklig.

Fig. 12.

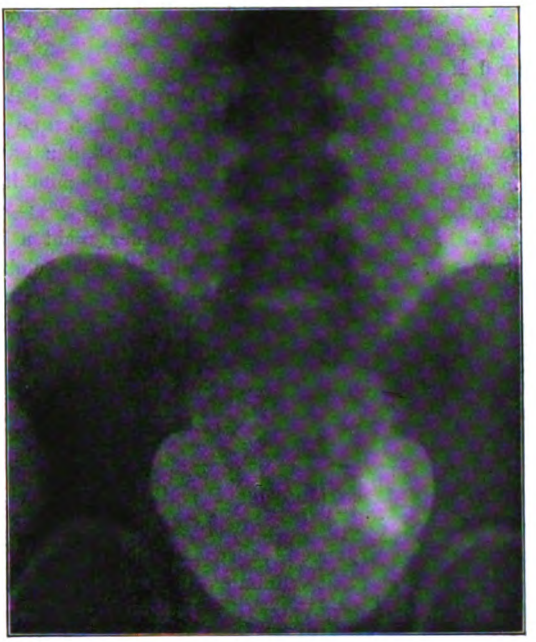

Befund. Klauenhohlfuß beiderseits, rechts wesentlich stärker als links. Keine sichtbaren Zeichen von Spina bifida occulta.

Neurologisch. Fehlen der Sehnenphänomene an Armen und Beinen, Andeutung von Bewegungsataxie in beiden Armen und im linken Bein. An beiden Beinen Pes excavatus und Hyperextension der großen Zehe mit Neigung zur Dorsalflexion. An den unteren Extremitäten bestehen weder motorische noch sensible Veränderungen.

Radiologisch. Spina bifida occulta (Fig. 12).

Diagnose. Klauenhohlfuß beiderseits, Friedreichsche Krankheit, Spina bifida occulta.

Therapie. Redressement vorgeschlagen.

Digitized by Google

III. Neurotische Muskelatrophie und Klauenhohlfuß.

10. Paul Sch., 9 Jahre.

Vorgeschichte. Vor 5 Jahren an Reißen in den Füßen erkrankt. Allmählich zunehmende Verunstaltung des linken Fußes, die in letzter Zeit auch linkerseits auftritt.

Befund. Klauenhohlfuß beiderseits, links schwächer als rechts. Pes equino-varus.

Neurologisch. Motilität relativ wenig geschädigt. Abduktion des linken Fußes mangelhaft. Sensibilität intakt. Reflexe regelrecht.

Röntgenaufnahme der Wirbelsäule aus äußeren Gründen nicht vorgenommen.

Diagnose. Progressive neurotische Muskelatrophie.

Therapie. Elektrotherapie.

11. Edmund H., 13 Jahre.

Vorgeschichte. Im Laufe der letzten 10 Jahre hat sich bei dem sonst gesunden Knaben eine Schwäche im rechten Fuß und eine Zehenverkrümmung eingestellt. Schmerzen sollen niemals bestanden haben.

Befund. Kräftiger Knabe. Ausgesprochener Klauenhohlfuß rechterseits. Geringe Klauenhohlfußbildung linkerseits.

Neurologisch. Parese aller Fußmuskeln des rechten Fußes mit Ausnahme vielleicht des M. tibialis anticus. Herabsetzung der elektrischen Erregbarkeit der betreffenden Muskeln. In den kleinen Fußmuskeln partielle Entartungsreaktion. Achillesphänomen fehlt rechts. Keine Sensibilitätsstörungen. Linkerseits elektrisch und funktionell alle Muskeln intakt.

Röntgenaufnahme der Wirbelsäule nicht vorgenommen.

Diagnose. Progressive neurotische Muskelatrophie (atypisch, weil einseitig).

Therapie. Redressement.

12. Jakob Fr., 29 Jahre (aus der Privatklientel von Herrn Professor Joachimsthal).

Vorgeschichte. Seit vielen Jahren besteht eine Verbildung beider Füße, die in der letzten Zeit zunimmt und beim Gehen Beschwerden verursacht. Angeblich hat der Vater des Patienten eine ähnliche Verunstaltung.

Befund. Ausgesprochener Klauenhohlfuß beiderseits. Keine sichtbaren Zeichen von Spina bifida occulta.

Neurologisch. Hohlfußbildung; Parese der Extensoren des Fußes und der Zehen sowie der Abduktoren des Fußes mit starker Herabsetzung der elektrischen Erregbarkeit ohne Entartungsreaktion; leichte Sensibilitätsstörungen an den Beinen. Knie- und Achillessehnenphänomene fehlen. Auch an den Händen bestehen durch Fett zum Teil maskierte Muskelatrophien, die auch an den Unterschenkeln nachweisbar sind, Schwäche und Herabsetzung der elektrischen Erregbarkeit in den kleinen Handmuskeln, besonders am Daumen. Es besteht konstantes Babinskisches Phänomen, besonders deutlich rechts. Geringer Grad von Ataxie.

Radiologisch. Keine nachweisbaren Veränderungen der Wirbelsäule.

Digitized by Google

Diagnose. Klauenhohlfuß, Kombination von Friedreichscher Krankheit und progressiver neuraler Muskelatrophie.

Therapie. Unblutiges Redressement vorgeschlagen.

13. Kurt E., 19 Jahre.

Vorgeschichte. Seit dem 14. Lebensjahr allmählich zunehmende Veränderung der Fußform, die auf schlechtes Schuhzeug zurückgeführt wird. In der Familie kein ähnliches Fußleiden, kein Nervenleiden. Zunehmende Schmerzen beim Gehen, besonders am Zehenballen; sie strahlen zeitweise in die Unterschenkelmuskulatur aus. Blase und Mastdarm intakt.

Befund. Ausgesprochener Klauenhohlfuß beiderseits. Keinerlei Erscheinungen von Spina bifida occulta.

Neurologisch. Keinerlei nachweisbare Veränderungen. Es handelt sich nach Ansicht des Herrn Prof. Cassirer um einen derjenigen Fälle, bei denen nur Knochenveränderungen vorliegen, die den bei der neuralen Muskelatrophie beobachteten anscheinend völlig gleichen.

Radiographie aus äußeren Gründen nicht vorgenommen.

Diagnose. Klauenhohlfuß.

Therapie. Redressement vorgeschlagen.

IV. Angeborene Läsion des Gehirns und Rückenmarks und Klauenhohlfuß.

14. Dora Fr., 13. Jahre.

Vorgeschichte. Erstes Kind gesunder Eltern. Vater am Herzschlag gestorben. Kind wog bei der Geburt 4 Pfund, war sonst der Zeit nach ausgetragen. Seit etwa 3 Jahren wird eine zunehmende Veränderung der Füße von der Mutter beobachtet. Kind ist geistig zurück und in der Schule in einer Nebenklasse.

Befund. Klauenhohlfuß beiderseits, links wesentlich stärker als rechts.

Neurologisch. Schädelmißbildung: Imbezillität, die wahrscheinlich auf eine Entwicklungshemmung des Gehirns zu beziehen ist. Es bestehen leichte Störungen der Motilität in den unteren Extremitäten im Sinne einer Läsion der Pyramidenbahnen (Oppenheimsches Zeichen vorhanden; Erhöhung der Sehnenphänomene, geringe Schwäche in den Mm. peronei).

Radiographie der Wirbelsäule aus äußeren Gründen nicht vorgenommen.

Diagnose. Schädelmißbildung, Entwicklungshemmung des Gehirns und Rückenmarks. Klauenhohlfuß beiderseits.

Therapie. Redressement.

V. Poliomyelitis und Klauenhohlfuß.

15. Elma B., 8 Jahre.

Vorgeschichte. Bis zum 2. Lebensjahre völlig gesund; dann fieberhafte Erkrankung, nach deren Ablauf eine Schwäche in den Beinen zurückblieb.

Befund. Am rechten Bein bestehen die Reste einer Poliomyelitis, be-

Digitized by Google

stehend in einem funktionellen und elektrischen Ausfall im M. triceps surae; dementsprechend fehlt das rechte Achillesphänomen. Am linken Unterschenkel besteht eine geringe funktionelle Parese in den Mm. peronei mit entsprechenden quantitativen elektrischen Störungen. An beiden Füßen besteht Klauenhohlfußbildung.

Radiologisch. Keine Spina bifida occulta.

Diagnose. Reste einer abgelaufenen Poliomyelitis.

Therapie. Osteotomie der Calcanei empfohlen.

VI. Hohlfüße ohne nachweisbare Ursache.

16. Elisabeth W., 13 Jahre.

Vorgeschichte. Angeblich gesund zur Welt gekommen. Im Alter von 5 Jahren allmählich Verunstaltung des linken Fußes. Patientin ermüdet leicht. Keine Blasenstörungen. Großvater des Kindes soll dieselbe Verunstaltung gehabt haben.

Befund. Linkseitiger Hohlfuß ohne weitere nachweisbare Veränderungen.

Neurologisch. Kein abnormer Befund.

Radiologisch. Keine Spina bifida occulta.

Therapie. Redressement.

17. Fräulein Luise G., 40 Jahre.

Vorgeschichte. Seit vielen Jahren Hohlfußbildung. Ein Bruder der Patientin soll dieselbe Verunstaltung aufweisen.

Befund. Doppelseitiger Hohlfuß ohne weitere nachweisbare Veränderungen.

Neurologisch. Kein abnormer Befund.

Radiologisch. Keine Spina bifida occulta.

Therapie. Passende Einlagen.

Nachtrag.

Seit der ersten Drucklegung vorstehender Arbeit hat unser Material an Hohlfüßen mit Spina bifida occulta weiter zugenommen. Ein Zweifel an der ätiologischen Bedeutung der Wirbeldehiszenz für die genannten Fußdeformitäten dürfte demnach kaum noch möglich sein. Immerhin darf nicht verschwiegen werden, daß ich noch zweimal bei Kindern eine verborgene Wirbelspalte fand, ohne daß an den unteren Gliedmaßen pathologische Veränderungen nachweisbar waren. Ob sich bei diesen Individuen späterhin, eventuell in der Adoleszenz, Störungen an den unteren Extremitäten bemerkbar machen werden, läßt sich natürlich nicht vorher bestimmen. Nach meinen bisherigen Erfahrungen (siehe auch nachstehende

Digitized by Google

Krankheitsgeschichte) ist dies keineswegs ausgeschlossen; und es wäre meines Erachtens verfrüht, an Hand derartiger Beobachtungen die Spina bifida occulta für einen bedeutungslosen oder zufälligen Nebenbefund zu erklären.

Wie ich an früherer Stelle (Berl. klin. Wochenschr., August 1913) ausgeführt habe, lehren uns unsere neueren Erfahrungen, daß wir die unter dem Namen der „Spina bifida occulta“ bekannten Defektbildungen der Wirbelsäule bisher nicht in der genügenden Weise beachtet haben. Daß diese so völlig übergangen werden konnten oder unbeachtet geblieben sind, liegt meines Erachtens lediglich daran, weil man sich zur röntgenologischen Untersuchung der Wirbelsäule zum Zweck ihrer Feststellung nur dann entschließen zu müssen glaubte, wenn äußerlich nachweisbare Merkmale (Hypertrichosis usw.) den Verdacht auf eine Wirbeldehiszenz wachriefen. Wie mich meine Beobachtungen gelehrt haben, sind diese Merkmale ganz unsichere Begleiterscheinungen dieser angeborenen Veränderung. Auf sie können wir uns nicht verlassen; wohl aber können gewisse Störungen in der Funktion der Blase und auch gewisse, sich langsam entwickelnde und in ihrer Aetiologie bisher dunkle Stellungsanomalien der Füße und Zehen (zunehmende Aushöhlung der Fußsohlen, Krallen- oder Klauenstellung der Zehen mit oder ohne Deformitäten des Mittelfußes, leichte Adduktions- und Supinationsstellungen der Füße mit oder ohne nachweisbaren Ausfall der Muskelfunktion) in uns den Verdacht einer Störung im Bereiche der Lendenkreuzbeingrenze oder des Endteils der Wirbelsäule wachrufen. Wie berechtigt ein solcher Verdacht ist, lehrt folgende Beobachtung.

Fig. 13.

Digitized by Google

Jankel P., 23 Jahre alt, aus Rußland, Student der Medizin.

Vorgeschichte. Hereditär nicht belastet. Patient hat als Kind Scharlach durchgemacht, war im übrigen völlig gesund, bis er vor 2 Jahren (1911) an einem akuten Gelenkrheumatismus erkrankte. Schon vorher (im Alter von 18—20 Jahren) merkte er, daß der rechte Unterschenkel schwächer wurde. Besonders fiel ihm dies erst nach Ueberstehen des Rheumatismus auf. Er ist geneigt, die Schwäche des Beins auf den Gelenkrheumatismus zurückzuführen. Keinerlei Blasenstörungen.

Befund. Zehen des rechten Fußes im Sinne leichter Krallenstellung deformiert. Rechtseitige Wadenmuskulatur auffallend atrophisch (Fig. 13). Das rechte

Fig. 14.

Achillessehnenphänomen fehlt. Elektrisch findet sich eine einfache Herabsetzung der Erregbarkeit ohne deutliche Zeichen von Entartungsreaktion. An der Außenseite des rechten Unterschenkels besteht eine geringe Verminderung der Thermosensibilität. Keine äußerlich sicht- oder fühlbaren Zeichen von Spina bifida.

Radiographie. Spina bifida occulta (Fig. 14).

In diesem Fall wurde die Wahrscheinlichkeitsdiagnose auf Spina bifida occulta lediglich auf Grund der typischen Anamnese und des lokalen Befundes am rechten Unterschenkel und Fuß gestellt. Sie wurde durch das Radiogramm bestätigt.

Digitized by Google

Literatur.

Bartels, a) Archiv f. Anthropologie 1881. b) Berl. klin. Wochenschr. 1884, S. 955. c) Deutsche Zeitschr. f. Chir. 1884.
v. Bergmann, Berl. klin. Wochenschr. 1884.
Bibergeil, a) Verein für innere Medizin und Kinderheilkunde zu Berlin, 13. Mai 1912. b) Münch. med. Wochenschr. 1912, Nr. 33. c) Berl. klin. Wochenschr. August 1913.
Bohnstedt, Virchows Archiv Bd. 140, S. 47.
Borst, Ergebnisse der allgemeinen Pathologie, Lubarsch-Ostertag, S. 452.
Brunner, a) Berl. klin. Wochenschr. 1884, S. 756. b) Virchows Archiv 1887, Bd. 107, S. 494.
Duchenne, Physiologie der Bewegungen 1885.
Ernst, Mißbildungen des Nervensystems: aus Schwalbe, Morphologie der Mißbildungen der Menschen und Tiere.
Fuchs, Wien. med. Wochenschr. 1909, Nr. 37.
Geiges, Bruns' Beiträge 1912, Bd. 78, Heft 1, S. 125.
Gudden, Archiv f. Psychiatrie Bd. 30, S. 86.
Iselin, Medizinische Gesellschaft, Basel, Sitzung vom 19. Dezember 1912.
Jones, British medical journal 1891.
Katzenstein, Archiv f. klin. Chir. Bd. 64.
Maass, Deutsche med. Wochenschr. 1897, Nr. 47.
Ernst Müller, Bruns' Beiträge 1913, Bd. 83.
Peritz, Deutsche med. Wochenschr. 1911, Nr. 27.
Pieri, Charité-Annalen, Jahrg. XXXV.
de Quervain, Gesellschaft der Aerzte, Basel, Dezember 1911.
v. Recklinghausen, Virchows Archiv 1886, Bd. 105.
Redlich, Wien. klin. Wochenschr. 1898, Nr. 17.
de Ruyter, Archiv f. klin. Chir. 1890, S. 72.
Schultheß, Verhandl. d. deutschen Gesellsch. f. orthop. Chir. 1912.
Sutton, The Lancet 1887, S. 4.

Digitized by Google

VIII.

Ueber Veränderungen in den Epiphysen bei Gelenktuberkulose.

Von

Dr. **Ernst Delorme,** Halle a. S.

Herr Haudek stellte auf dem vorjährigen Röntgenkongreß einige Bilder vor, bei denen er die pathologische Reizung des Knochenwachstums als röntgenologisches Symptom bei Fungus jugendlicher Individuen demonstrierte. Er fand an den erkrankten Gelenken mehr Knochenkerne entwickelt oder die Knochenkerne größer als auf der gesunden Seite. Es kam nun darauf an, Material zu sammeln, um festzustellen, ob diese Erscheinung an sich für Tuberkulose wirklich beweisend sei.

Das pathologische Längenwachstum der unteren Extremität bei Fungus des Kniegelenks ist ja schon lange bekannt; ich erinnere nur kurz an die Arbeit von Wartmann u. a. Röntgenologische Beweise für diese Wachstumsvermehrung sind aber bisher noch wenige gebracht worden; ich möchte mir daher erlauben, Ihnen hier einige einschlägige Fälle zu demonstrieren.

Im ersten Fall handelt es sich um einen 3¾jährigen Knaben mit klinisch einwandfrei festzustellender Tuberkulose des linken Kniegelenks, bei dem sich das erkrankte Bein um ¾ cm verlängert zeigte. Sie sehen die Epiphysen sowohl des Femur als auch der Tibia höher als auf der gesunden Seite, die der Tibia besonders in den Randpartien erhöht.

Noch deutlicher wird dieses Verhältnis bei den folgenden Bildern, bei denen die Tibiaepiphyse fast die Gestalt eines Rechtecks einnimmt.

Besonders auf dem dritten Bilde sehen Sie die ganze enorme Vergrößerung sämtlicher Epiphysen, auch der der Fibula sowohl in

Digitized by Google

longitudinaler als auch in transversaler Richtung. Wir haben gerade dies Kind über 4 Jahre hindurch zu beobachten Gelegenheit gehabt und dabei feststellen können, wie die Längendifferenz, die im Beginn der Behandlung ca. 2 cm zugunsten des erkrankten Beines betrug, allmählich bis auf 4 cm gestiegen ist. Diese enorme Wachstumsvermehrung ist um so auffallender, als der Knochen sonst deutlich Atrophie erkennen läßt.

An den hier an den Epiphysen vorgefundenen Veränderungen erkennt man, wie dies ja schon von Herrn Haudek und in der Diskussion von anderen betont ist, daß sich die Knochen in einem dem Alter des Kindes vorauseilenden Entwicklungsstadium befinden. Doch nicht allein vorgeschrittene Entwicklung finden wir, sondern auch eine charakteristische, sich stets wiederholende Veränderung der Gestalt der Tibiaepiphyse. Diese Rechteckform der Epiphyse wird normalerweise auch im späteren Wachstum nicht ausgebildet, so daß man beides zusammen, vorgeschrittene Entwicklung plus Formveränderung, als röntgenologisch beweisend für pathologischen Wachstumsreiz ansehen muß, ich sage absichtlich nicht beweisend für Fungus allein, denn wir werden gleich sehen, daß auch andere Ursachen, wenn auch selten, solch vermehrtes Wachstum hervorrufen können.

Das nächste Bild, herrührend von einem 8jährigen Knaben mit rechtseitiger Coxitis, zeigt, wie auch bei dieser Erkrankung die Epiphyse des Kopfes sowohl in Höhe wie Breite vergrößert ist. Im folgenden Bild haben wir neben der fungösen Gelenkentzündung, die zu den bekannten Veränderungen im Kniegelenk geführt hat, noch eine alte Fraktur des Femur vor uns und man könnte im Zweifel sein, ob nicht die gerade hier ganz kolossal ausgesprochenen Veränderungen zum Teil wenigstens auf die Fraktur zurückzuführen sind.

Daß tatsächlich auch eine Femurfraktur imstande ist, solchen wachstumsfördernden Reiz auf die Epiphysen von Femur und Tibia auszulösen, zeigt das folgende Bild, bei dem nach einem vor 2½ Jahren erlittenen Bruch das Bein um 1 cm länger war und bei dem wir die völlig gleichen Veränderungen in den Epiphysen wie bei den vorher gezeigten fungös erkrankten Gelenken sehen; das Kniegelenk war hier aber vollkommen gesund. Hier hat man auch den Eindruck, daß die Epiphyse mit der Diaphyse zu verschmelzen beginnt, was am anderen noch nicht der Fall ist.

Digitized by Google

Am letzten Bilde kann ich noch sehr schön zeigen, wie die Wachstumsvermehrung auch da noch bestehen kann, wo bereits destruktive Prozesse am Knochen einsetzen. Sie sehen an der Epiphyse des Femur und dem lateralen Teil des Tibiaepiphyse noch deutlich das gesteigerte Wachstum, während am medialen Teil der Tibia- und in der Mitte der Femurepiphyse bereits die Zerstörung begonnen hat.

Es war heute nur meine Absicht, Ihnen diese charakteristischen Bilder zu zeigen; alles weitere behalte ich späterer ausführlicher Bearbeitung vor.

Digitized by Google

IX.

Aus der Kgl. chirurgischen Klinik zu Kiel (Direktor: Prof. Dr. W. Anschütz).

Die Heilung größter Tibiadefekte durch Transplantation.

Von

Priv.-Doz. Dr. **M. Brandes**, Kiel.

Mit 7 Abbildungen.

Bei wirklich großen Defekten der Tibia — ich rede nicht von einfachen Pseudarthrosen — stehen uns verschiedene Wege der Heilung zur Verfügung, deren Kenntnis ich hier voraussetze; ich erwähne nur die plastischen Methoden, wie sie z. B. von Müller und Reichel zur Deckung mit Hilfe von Periostknochenlappen vorgeschlagen wurden, und die freien Knochentransplantationen, welche hier in verschiedener Weise ausgeführt werden können.

Ich möchte jedoch darauf hinweisen, daß bei größten Tibiadefekten, wie wir sie gewöhnlich nach osteomyelitischen Totalsequestrierungen erleben, auch diese Methoden versagen, und zwar die plastischen Verfahren deshalb, weil oft nicht genug Knochenmaterial in der Nachbarschaft zu erhalten ist, um einen großen Defekt noch zu überbrücken, die freien Transplantationen deshalb, weil hier hauptsächlich folgende drei Faktoren die Einheilung der freien Transplantate (seien sie nun fötaler, eigener oder fremder Herkunft) mißlingen lassen.

Erstens sind nämlich infolge der früheren, langdauernden osteomyelitischen Eiterung die Weichteile oft in weiter Ausdehnung narbig und schwielig verändert und geben deshalb ein für die Ernährung des freien Transplantates äußert ungünstiges Bett ab (darauf hat schon Baum auf einem früheren Chirurgenkongreß hingewiesen),

Digitized by Google

Fig. 1.

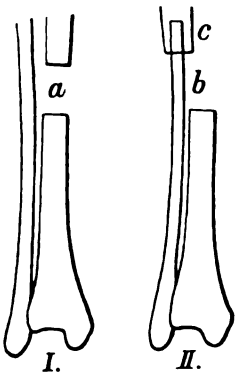

zum anderen verhindert die Fibula die definitive Einheilung des Transplantates, indem sie durch ihr nicht selten sogar gesteigertes Wachstum die oberen und unteren Verbindungsstellen mit dem Transplantate immer wieder lockert, und so die Verschmelzung der Knochenstücke miteinander vereitelt. Drittens sind die Knochenenden, in welche die Implantation bei älteren Defekten erfolgt, derart atrophisch und meistens auch fibrös verändert, daß auch von diesen aus keine feste Vereinigung mit den freien Transplantaten mehr erfolgt.

Nachdem wir wiederholt in der Anschützschen Klinik (Kiel) Mißerfolge bei freien Transplantationen in größte osteomyelitische Tibiadefekte erlebt hatten, haben wir die freien Tranplantationen für diese offenbar ungünstigen Fälle aufgegeben und bedienen uns jetzt eines einfacheren, rationelleren und sicheren Verfahrens.

Fig. 2.

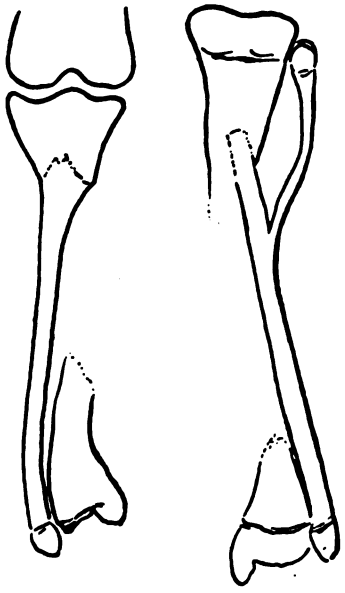

Wir versuchten anfangs in solchen Fällen mit dem schon 1884 gemachten Vorschlage Hahns auszukommen und verpflanzten das obere Ende der durchsägten gleichseitigen Fibula in die Markhöhle des oberen Endes der defekten Tibia. Das erste Bild zeigt Ihnen die Methode Hahns, welche er auch für große Defekte empfohlen hat, für welche er außerdem noch eine seitliche Anfrischung zwischen Fibula und Tibia vorschlug, ohne sie allerdings selbst ausgeführt zu haben.

Aber auch das Hahnsche Verfahren hat uns in dieser Form keine idealen Resultate gegeben, denn eine seitliche Anfrischung kann bei den größten Defekten nicht immer mehr erfolgreich ausgeführt werden, und andererseits ist die Belastung nach lediglich der oberen Implantation eine so ungünstige, wie Sie auf dem

Digitized by Google

zweiten Bilde sehen, daß wir uns entschlossen, unter Erhaltung des äußeren Knöchels auch unten die Implantation des Fibulaschaftes in den unteren Tibiarest auszuführen, also: In zwei Akten eine vollkommene Verpflanzung des Fibulaschaftes in den großen Tibiadefekt vorzunehmen. Sie sehen auf dem dritten und vierten Bilde, wie sich unser Verfahren gestaltet und wie es möglich ist, aus diesen beiden Knochen, welche bei bestehendem Defekt die Funktion des Beines nicht ermöglichten, eine gemeinsame neue Knochenform (Fig. 5) entstehen zu lassen, welche jetzt die Funktion und die Belastung des Beines in vollem Maße gestattet. Die Erhaltung des äußeren Knöchels ist notwendig, um die Malleolengabel für die Rolle des Talus zu erhalten. Die Abspaltung und Erhaltung des Fibulaköpfchens ist nicht absolut notwendig.

Fig. 3.

Fig. 4.

Fig. 5.

Die Vorzüge dieser erweiterten Hahnschen Methode sind leicht zu übersehen:

Wir benutzen zur Operation die stets vorhandene Fibula derselben Seite, welche meistens stark hypertrophisch und verdickt ist, und somit das beste Material zur Ueberbrückung des Defektes abgibt.

Durch diese Benutzung der gleichseitigen Fibula ist aber auch der eine Faktor, welcher die Einheilung der Implantate in der geschilderten Weise störte, beseitigt.

Wir können mit dieser Methode selbst die größten Defekte der Tibia überbrücken.

Wir erhalten sichere Erfolge, weil wir zweizeitig operieren, und somit die Ernährung des Transplantates selbst in diesem sonst so ungünstigen Boden absolut gewährleistet wird.

Digitized by Google

Die Defekte, welche wir mit dieser Methode erfolgreich überbrückten, haben bis zu 12 cm betragen.

Die folgenden Projektionen zeigen Ihnen Röntgenbilder aus den einzelnen Akten der Operation und von dem Heilungsresultate bei zwei Kindern (Fig. 6 und 7), welche jetzt vollkommen geheilt

Fig. 6.

Fig. 7.

sind, bei denen früher verschiedene plastische Verfahren und freie Transplantationen ergebnislos versucht waren. (Projektionen!) —

Dem guten formalen Endresultat unserer Fälle entspricht auch ein gutes funktionelles Resultat.

Die erste unserer zweizeitigen Fibulatransplantationen liegt jetzt über 2 Jahre zurück.

Digitized by Google

X.

Aus der Universitäts-Poliklinik für orthopädische Chirurgie zu Berlin (Direktor: Prof. Dr. G. Joachimsthal).

Transplantation bei Ulnadefekt.

Von

Dr. **Siegfried Peltesohn,** I. Assistent der Poliklinik.

Mit 4 Abbildungen.

Meine Herren! Gestatten Sie, daß ich Ihnen über ein Kind berichte, bei welchem ich die freie Transplantation eines Knochenstückes zur Ueberbrückung eines Defektes der Ulna ausgeführt habe.

Es handelt sich um ein im Jahre 1902 geborenes Mädchen E. F., das im Alter von 1½ Jahren erst an einem Hauttuberkulid und bald hinterher an multipler Knochen- und Drüsentuberkulose erkrankte. Bei ihm waren Halsdrüsenabszesse rechts eröffnet worden, ferner waren am rechten Fuß und an der Wirbelsäule tuberkulöse Knochenherde vorhanden gewesen. Inzwischen hatten sich am linken Unterarm, am linken Zeigefinger, am rechten Daumenmetakarpus tuberkulöse Herde gebildet, die teils spontan, teils nach operativen Eingriffen, stets aber verhältnismäßig rasch ausgeheilt waren.

Der operative Eingriff am linken Unterarm blieb nicht ohne störende Folgen. Ganz allmählich stellte sich eine Wachstumsstörung und stärker werdende Verbiegung des Unterarms ein. Wie Sie auf diesem Bilde (Fig. 1) erkennen, zeigt der Unterarm bei Pronation eine nach außen konkave, bei Supination nach außen konvexe Verbiegung. Gleichzeitig sieht man, daß das Radiusköpfchen stark oberhalb der Ellenbeuge prominiert. Die Beweglichkeit war bis auf eine Einschränkung der Supination bei rechtwinklig flektiertem Arm frei.

Die Knochendeformität wird deutlich durch das Röntgenbild entschleiert. Ich zeige zunächst ein Röntgenbild aus dem Jahre 1908.

Digitized by Google

Man sieht einen beträchtlichen Defekt an der Grenze des unteren und mittleren Drittels der Ulna. Die Enden der beiden Stümpfe haben sich geschlossen; das distale Stück läuft ganz spitz zu. Es ist nun zu einer Verbiegung des Radius mit der Konkavität nach der Ulna zu gekommen; auch die Ulna selbst ist in dem gleichen Sinne verbogen. Man erkennt ferner, daß das Radiusköpfchen seinen Platz verlassen hat und nach oben außen luxiert ist.

Fig. 1.

Wir hatten nun mehrere Jahre (2¼ Jahr) das Kind nicht gesehen, als es uns im Alter von 10 Jahren wieder von der Mutter gebracht wurde; das Kind war hingefallen und hatte sich eine starke Schwellung des linken Arms zugezogen. Die Untersuchung, die durch eine neue Röntgenaufnahme ergänzt wurde, ergab nun, daß es sich um eine Fraktur des Radius an der Grenze von unterem und mittlerem Drittel handelte, also gerade gegenüber dem Ulnadefekt (Fig. 2). Auf diesem Bilde erkennt man noch, daß in den seit der ersten Aufnahme verflossenen 2 Jahren sowohl Ulna wie Radius gewachsen sind, daß aber das Radiusköpfchen stärker nach oben luxiert ist.

Digitized by Google

Daß wie der Radius, so auch die Ulna absolut gewachsen sind, nimmt nicht wunder, da ja, wie Sie sehen, die Wachstumszonen intakt sind. Aber relativ ist der Radius stärker gewachsen.

Unsere Therapie gegenüber dem Radiusbruch gestaltete sich höchst einfach. Wir schienten den Arm im Gipsverband. Der Versuch, die zufällige Fraktur zur Geraderichtung der Unterarmachse zu

Fig. 2.

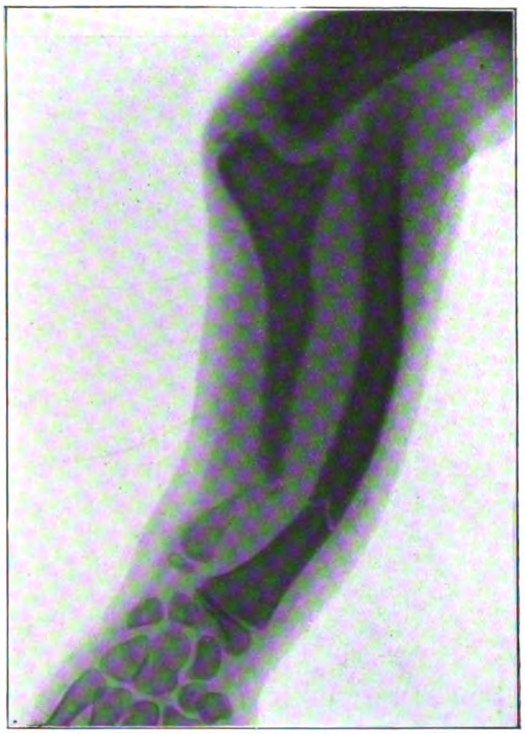

benutzen, scheiterte an dem Verhalten der Ulna. Es trat unter unserer Behandlung bei guter Stellung der Fragmente Konsolidation, allerdings langsam ein, so daß wir nach 6 Wochen den inzwischen abnehmbar gestalteten Verband fortlassen konnten und Massagen ausführten. Alles ging glatt; da trat 3 Wochen später, also 9 Wochen nach der ersten Fraktur, eine neue Infraktion an der früheren Bruchstelle auf. Es wurde zunächst wieder geschient, und es trat auch wieder eine gewisse Festigkeit auf. Bei der Unsicherheit der Heilung aber, sowie wegen der schon bestehenden und der noch zu er-

Digitized by Google

wartenden Zunahme der Deformität entschloß ich mich am 1. Mai vorigen Jahres zu einem operativen Eingriff. Derselbe bestand in folgenden Maßnahmen (Fig. 3): Freilegung der Ulna über dem Defekt. Die Knochenenden sind durch ein derbes, absolut undehnbares Narbengewebe miteinander verbunden. Höchst schwierig, schwieriger als man nach dem Röntgenbilde vermuten würde, war die Freilegung des oberen Ulnaendes. Darauf legte ich das obere Radiusende frei;

Fig. 3.

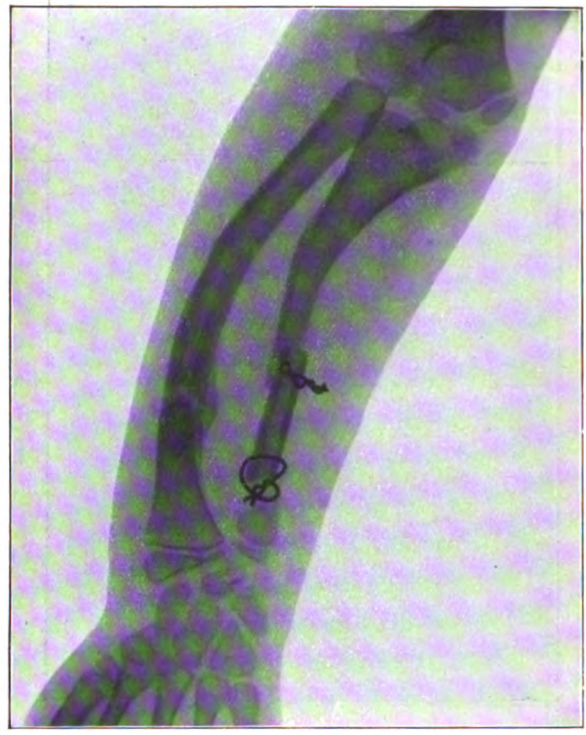

seine Reposition an die normale Stelle war nicht möglich. Es wurde reseziert. Die stark nach oben ausgedehnte Kapsel wird durch Katgutnähte verengert. Der Plan, das vom oberen Radiusende gewonnene Knochenstück in den Ulnadefekt einzupflanzen, war, da ersteres nur $1\frac{1}{2}$, der Defekt aber ca. 4 cm groß war, nicht durchzuführen. Ich resezierte daher aus der linken Fibula ein 6 cm langes, später auf 4 cm verkürztes, periostumkleidetes Stück aus dem oberen Ende der distalen Fibulahälfte und versorgte diese Wunde nur durch

Digitized by Google

Faszien- und Hautnähte. Dieses Stück wurde nach Bohrung von entsprechenden Löchern in den Ulnadefekt eingepflanzt. Dieser Teil der Operation war äußerst mühselig, da sich der Bolzen stets seitlich verschob, was auch der bereits eingetretenen Muskelschrumpfung zuzuschreiben war. Silberdrähte fixierten ihn schließlich ziemlich gut. Danach Faszien- und Hautnähte; Gipsverband am Arm und Bein. Die Heilung erfolgte p. p. Der weitere Verlauf war reaktionslos. Hier sehen Sie das Kind nach der Heilung. Die Verbiegung der Unterarmknochen ist deutlich geringer als vor der Operation. Der Bolzen ist mit geringer Verschiebung eingeheilt, das Kind gebraucht seinen Arm jetzt tadellos. Das proximale Radiusende prominiert etwas in der Ellenbeuge und artikuliert gut mit dem Humerus. Die Radiusfraktur ist konsolidiert. Eine Konsolidation des Transplantats in der Ulna ist nach dem Röntgenbilde nicht eingetreten. Klinisch ist die Konsolidation vollkommen.

Meine Herren! Gestatten Sie, daß ich meiner Demonstration nur noch wenige Bemerkungen hinzufüge. Nicht der Umstand, daß hier die Tuberkulose der Ulna zu einem Defekt geführt hat, nicht daß es dadurch zu einem Radius curvus und zu einer Luxation des Radiusköpfchens gekommen ist, so daß eine Deformität entstanden ist, welche dem kongenitalen Ulnadefekt, und zwar dem Typus II (von Kümel) äußerlich durchaus ähnelt, auch nicht, daß wir versucht haben, den Defekt durch Autoplastik zu decken, veranlaßt mich zur Demonstration des Falles, wenngleich auch alle diese Momente durchaus erwähnenswert sind. Es ist vielmehr das Verhalten der Knochen nach der Transplantation, das unsere Aufmerksamkeit verdient.

Zunächst weise ich darauf hin, daß das distale Ulnafragment nach der Transplantation eine große Tendenz zum Wachstum zeigt. Ein Vergleich der beiden Röntgenbilder, 14 Tage und etwa 9 Monate nach der Operation, zeigt das deutlich. Ob es sich hier um die Einwirkung eines funktionellen oder eines trophischen Reizes auf die Knochenproduktion handelt, möchte ich dahingestellt sein lassen. Ich glaube eher an letzteres.

Weiterhin spricht das Verhalten des überpflanzten Knochens für die Richtigkeit der Axhausenschen Behauptung, daß das Transplantat am Leben bleibt, denn Sie sehen hier, daß das mitverpflanzte Periost gewuchert ist.

Bemerkenswerter ist das Verhalten der Fibula, der das Knochenstück entnommen worden ist.

Digitized by Google

Bier hat jüngst dargelegt, wie relativ schnell und vollständig sich unter gewissen Bedingungen der Knochen regeneriert und es zu einer Restitutio ad integrum kommt. Entfernt man einen Knochenspan aus der vorderen Tibiakante und sorgt man dafür, daß sich ein ordentlicher Bluterguß bilden kann, indem man die Haut nicht in den Defekt hineindrückt, so sieht man nach kurzer Zeit, wie der Defekt sich total schließt. Nach längerer Zeit ist kaum noch eine Formanomalie zu erkennen. Bier hat am Schluß der Mitteilung die Frage angeregt, ob auch durch die ganze Dicke des Knochens

Fig. 4.



gehende Defekte wieder aufgefüllt werden, wenn man die Knochenstümpfe künstlich auseinanderhält und vermeidet, daß Weichteile sich dazwischen legen, und endlich wenn man für einen entsprechenden Bluterguß sorgt.

Meine Herren! Ich glaube, daß mein Fall zur Klärung der zuletzt angeschnittenen Frage beitragen kann. Das mögen Ihnen die Bilder des Unterschenkels der Patientin zeigen. Ich habe am 1. Mai vorigen Jahres die Fibula in ganzer Dicke in 6 cm Ausdehnung reseziert und zwar mitsamt einer totalen Periostmanschette. Leider habe ich direkt nach der Operation kein Bild von dem Unterschenkel aufnehmen lassen; doch sehen Sie auf dem ersten nach der

Digitized by Google

Operation aufgenommenen Bilde das Fibulastück mit Kortikalis und Markraum. Die Regeneration ist außerordentlich schön und schnell vor sich gegangen. Schon 1½ Monate nach der Operation (am 16. Juni) können Sie fast das ganze Stück, allerdings noch höchst kalkarm, wiedererkennen. Es ist auch annähernd die normale Form des Knochens schon vorhanden. Nur am distalen Ende fehlt ein Stück. An dieser Stelle hat sich nun später eine Art Callus gebildet, was man auf dem 5 weitere Monate später (21. November 1912) aufgenommenen Bilde (Fig. 4) erkennt. Dieser dürfte auf einer etwas stärkeren Malträtierung und einem Zurücklassen eines Stückes vom Periost an der spitzen Zacke beruhen. Die ursprünglich vorhandene Markhöhle hat sich übrigens teilweise geschlossen, wie Sie aus diesem Bilde ersehen.

Meine Herren! Dieser Befund an der Entnahmestelle scheint mir die von Bier angeregte Frage in dem Sinne zu beantworten, daß auch dann Defekte des Knochens wieder ausgefüllt werden, wenn sie durch die ganze Dicke des Knochens gehen und wenn die Knochenstümpfe in Diastase gehalten werden. Voraussetzung ist, daß man die Interposition von Weichteilen vermeidet und für einen entsprechenden Bluterguß sorgt. In dem hier gezeigten Fall sind die genannten Bedingungen erfüllt, und demgemäß ist die so vollkommene und schnelle Regeneration der Fibula herbeigeführt worden, obgleich das Periost vollkommen entfernt worden ist.

Man kann also, wenn man Knochenmaterial in Röhrenform gebraucht, unbedenklich ein großes Stück der Fibula entnehmen und wird, wofern man nur für eine Füllung des entstandenen Hohlraums mit Blut sorgt und verhindert, daß sich die Muskeln in den Defekt hineinpressen, schon nach kurzer Zeit eine Regeneration des Knochens erleben.

In der Diskussion zu Biers Vortrag hat Herr Max Cohn darauf hingewiesen, daß die Teile peripher von einer ossifizierenden Stelle, sei es, daß es sich um einen Defekt oder um einen Bruch handelt, eine Aufhellung der Knochen, einen lokalen Abbau von Kalksalzen, erkennen lassen, die zum Aufbau des neuen Knochens verwendet werden. Ich erlaube mir zum Schluß noch darauf hinzuweisen, daß an den hier gezeigten Bildern ein derartiger Vorgang nicht zu erkennen ist.

Digitized by Google

XI.

Aetiologische Formen der chronischen Gelenkentzündungen. Tuberkulöser Rheumatismus und seine Behandlung.

Von

Prof. Dr. **Antonin Poncet,** Lyon.

Si, cliniquement, les arthrites chroniques sont bien connues, dans leurs grandes lignes et dans leurs détails, il n'en est pas de même au point de vue pathogénique. Leurs différentes formes sont, si nombreuses, si variées, qu'il est malaisé d'en faire une classification étiologique rigoureuse.

Certes il y a des types très nets: il y a des arthrites manifestement d'origine traumatique; d'autres sont, de toute évidence, de nature infectieuse; d'autres relèvent d'une viciation humorale; d'autres, enfin, reconnaissent pour cause l'insuffisance ou la suppression d'une sécrétion interne (ovaires, thyroïde).

Mais, en dehors de ces différentes catégories, il existe encore un nombre considérable d'arthrites qui ne rentrent dans aucun cadre, qui n'ont aucune cause apparente et dont la nature est absolument inconnue.

Ce sont ces arthrites spontanées que j'ai beaucoup étudiées depuis 1897, et dont je crois être arrivé à fixer l'origine réelle.

En examinant très soigneusement leurs conditions d'apparition clinique, leur évolution, leur coexistence avec d'autres manifestations pathologiques, je me suis peu à peu convaincu que ces arthrites spontanées étaient presque toujours, pour ne pas dire toujours, la conséquence d'une infection générale atténuée, infection trop peu virulente pour avoir une traduction clinique évidente, suffisante

Digitized by Google

cependant, pour produire des désordres anatomiques durables et pour être décelée par les moyens de laboratoire.

Cette infection larvée peut être une des infections de l'enfance et de l'adolescence; ce peut être la blennorrhagie, la syphilis, mais le plus souvent, c'est l'infection tuberculeuse.

Il s'agit alors d'une infection tuberculeuse atténuée, trop peu virulente pour créer les lésions habituelles de la tuberculose, et se bornant, des lors, à produire des lésions d'inflammation banale; c'est ce que j'ai appelé la Tuberculose inflammatoire[1]).

Très souvent, cette tuberculose inflammatoire prend les allures d'un rhumatisme, aigu, subaigu ou chronique. C'est alors une arthrite par rhumatisme tuberculeux[2]).

Sous l'un ou l'autre de ces aspects, la tuberculose est, pour moi, à l'origine de la plupart des arthrites chroniques spontanées.

Cette proposition, que je formule nettement, a surpris et surprend encore, elle mérite d'être expliquée.

Il faut, en effet, s'entendre: ces arthrites sont d'origine tuberculeuse, et pourtant rien in situ n'indique cette nature: les examens macroscopiques et histologiques des tissus articulaires et périarticulaires n'y révèlent que des lésions banales d'inflammation; le liquide qui, exsude parfois dans l'articulation malade, ne tuberculise pas le cobaye; enfin les inoculations restent négatives.

Malgré cette faillite complète des caractères classiques de l'infection tuberculeuse, on doit considérer ces arthrites comme tuberculeuses pour les raisons suivantes qui sont, les unes, cliniques, les autres, expérimentales:

1. Les arthrites chroniques évoluent souvent en coïncidence ou en parallélisme avec des lésions franchement tuberculeuses (tuberculose du poumon, de la plèvre, tuberculose ganglionnaire, etc.).

Ces coïncidences sont parfois tellement saisissantes qu'elles créent d'emblée une conviction; à vrai dire ce sont elles qui m'ont révélé l'existence du rhumatisme tuberculeux. Je me permets de citer un fait qui fut le point de départ de mes recherches.

En 1896, je reçus, dans ma clinique, un enfant de 15 ans,

---

[1]) A. Poncet et P. Leriche, La Tuberculose inflammatoire. O. Doin, Édit., Paris 1912.

[2]) A. Poncet et R. Leriche, Le Rhumatisme tuberculeux. O. Doin, Édit., Paris 1909.

Digitized by Google

atteint de tuberculose pulmonaire, qui présentait une arthrite tuberculeuse suppurée de la hanche gauche. En plus de ces lésions, cet enfant portait des synovites multiples des gaines du poignet et des polyarthrites déformantes des doigts. Une pléiade de ganglions cervicaux affirmait encore l'imprégnation tuberculeuse de ce petit malade. Quelques jours après son admission, il fut atteint d'un rhumatisme articulaire aigu, occupant les articulations des genoux et des pieds. La fluxion rhumatismale retrocéda brusquement, quelques semaines plus tard, pour reparaître à quelque temps de là. Ces associations pathologiques de tuberculose et de rhumatisme aigu et chronique m'intriguèrent tout d'abord beaucoup. En y réfléchissant, il me parut logique de tout rapporter à une cause unique, à la tuberculose dont cet enfant présentait tant de manifestations, et je conclus à l'existence d'un rhumatisme tuberculeux.

Dès lors, je me mis à étudier tous les tuberculeux de ma clinique à ce point de vue spécial: très vite, je fus convaincu de la fréquence de manifestations rhumatismales chez eux: 30 à 40 fois pour 100, ils en avaient eu dans le passé, ou ils en présentaient encore. A côté de ces manifestations rhumatismales, je vis chez eux toutes sortes de lésions inflammatoires banales, siégeant dans tous les tissus, dans tous les organes: il me parut que la tuberculose devait en être la cause, sans qu'il y parut anatomiquement, et ce fut le point de départ de mes recherches sur la tuberculose inflammatoire.

Pour en revenir à ce qui nous occupe, l'observation clinique n'a, depuis quinze ans, montré si souvent des arthrites chroniques en coïncidence ou en balancement avec une détermination tuberculeuse franche (pleurésie, adénite, lupus, érythème noueux, etc., etc.) qu'en présence d'une arthrite chronique banale, quelle qu'en soit la forme (arthrite sèche, arthrite déformante, arthrite ankylosante), ma première pensée actuellement est de chercher la trace de l'infection tuberculeuse concomitante.

2. Ce n'est pas à dire qu'on la trouve toujours facilement; dans 70 pour 100 des cas environ, on ne trouve pas, par un examen clinique ordinaire, une tuberculose locale en activité. Mais, dans ces cas, si on cherche dans le passé, si on fait un examen clinique très soigneux, si surtout si on recourt aux procédés de diagnostic bactériologique, on trouve que, presque toujours l'arthrite chronique évolue sur un terrain tuberculeux.

Digitized by Google

Cette affirmation a soulevé bien des critiques; elle est, cependant, rigoureusement exacte; d'après mes recherches qui portent sur 200 cas environ, 25 à 30 fois pour 100, on peut retrouver cliniquement la marque d'une imprégnation tuberculeuse chez les porteurs d'arthrite chronique.

Si poussant l'enquête plus loin, on essaie de dépister la tuberculose larvée par les procédés habituels de laboratoire (séro-diagnostic d'Arloing et P. Courmont, réaction à la tuberculine, réaction de von Pirquet[1]) on la trouve 60 à 80 fois pour 100 chez des malades, cliniquement non tuberculeux.

Ceci a une importance considérable: les moyens expérimentaux de tuberculo-diagnostic indiquent, en effet, avant tout, l'existence d'une infection bacillaire en activité, localisée ou non.

Dès lors, on comprend que la nature tuberculeuse d'une arthrite chronique devient très probable, quand une réaction biologique positive révèle une septicémie tuberculeuse concomitante.

3. D'ailleurs parfois, la preuve de l'origine tuberculeuse d'une arthrite chronique, rhumatismale ou non, apparaît d'elle-même. Il n'est pas très rare, en effet, de voir, au bout d'un certain temps, des lésions franchement tuberculeuses (granulations, fongosités) se développer dans une articulation atteinte d'inflammation, en apparence banale. Bien des fois, j'ai vu, au bout de plusiers mois, de plusiers années, une arthrite déformante se transformer en tumeur blanche.

On peut dire que dans ces cas, il y a eu combinaison d'infections, métissages de microbes. Mais ce n'est qu'une vue de l'esprit: il est bien plus logique, bien plus simple, de supposer une aggravation lente des lésions, une augmentation progressive de la virulence locale du bacille de Koch.

Aussi, considérant la simplicité comme une des caractéristiques de la vérité, je pense que l'on doit tenir, pour tuberculeuse d'emblée, l'arthrite chronique qui devient arthrite fongueuse.

4. A côté de ces arguments cliniques, on peut apporter une série de preuves expérimentales à l'appui des idées que je soutiens. Tout d'abord, on peut citer des faits d'observation courante qui ont la valeur d'une expérience de laboratoire. Au début de l'application de la tuberculinothérapie de R. Koch, en 1892, j'ai vu, plusieurs

[1]) La recherche du bacille de Koch dans le sang a été effectuée, dans mon laboratoire, une trentaine de fois dans les cas cliniques les plus variés de tuberculose virulente sans donner jusqu'à présent des résultats.

Digitized by Google

fois, des arthralgies, des synovites aiguës, succéder à des injections de lymphe. Depuis j'en ai observé après des oculo-réactions, après l'emploi des corps immunisants de Spengler; j'ai vu, de même, chez des rhumatisants, une injection de tuberculine donner une réaction locale au niveau des articulations malades, se traduisant par de l'œdème, des douleurs, de l'hydarthrose.

Chez l'animal enfin, différents auteurs, depuis mes recherches, ont obtenu, par l'injection de bacilles en cultures homogènes, ou avec des bacilles morts, des arthrites chroniques avec épanchement (L. Dor), avec épaississement fibreux de la synoviale (Arloing), avec tendance à l'ankylose (Canessa).

Tout ceci étant, il semble que rien ne s'oppose plus à ce que l'on admette la nature habituellement tuberculeuse des arthrites chroniques. En réalité il reste encore l'objection anatomique: d'après elle, l'origine tuberculeuse du rhumatisme tuberculeux et des arthrites chroniques spontanées n'est pas possible, parce qu'anatomiquement on ne trouve pas au niveau des articulations malades les caractéristiques histologiques de la tuberculose. J'ai répondu, bien des fois, à cette objection, en m'efforcant de montrer combien le caractère spécifique des lésions tuberculeuses s'atténuait à mesure que la virulence du microbe diminuait. Dans le lupus, il faut parfois des milliers de coupes pour trouver des formations folliculaires caractéristiques; dans nombre d'autres tuberculides il en est ainsi. D'autre part, on sait que dans certains organes, le poumon par exemple, l'injection des bacilles tuberculeux ne donne d'habitude que des lésions scléreuses: cela montre que la spécificité n'est pas un caractère nécessaire de l'infection bacillaire dans un tissu: quand les microbes sont très atténués, ou quand le terrain est très résistant, l'infection ne réalise que des lésions, des inflammations, congestives ou scléreuses banales, c'est-à-dire des lésions de tuberculose inflammatoire.

Ainsi en est-il des arthrites chroniques qui évoluent chez des tuberculeux latents ou non.

Et c'est pour cela que j'ai cru pouvoir faire rentrer dans le cadre des maladies tuberculeuses toutes les arthrites spontanées que rien n'explique.

La tuberculose, étant la plus fréquente des maladies, étant presque toujours présente chez tout le monde, pouvant créer des lésions d'inflammation banale, devient la cause habituelle des lésions articulaires spontanées, quelqu'en soit le type clinique.

Digitized by Google

Quand l'arthrite a une allure rhumatismale, comme la polyarthrite déformante, comme certaines arthrites ankylosantes, je dis qu'il s'agit d'un rhumatisme tuberculeux, déformant, ou ankylosant.

Quand la maladie n'a aucun caractère rhumatismal, quand il s'agit, par exemple, d'une ostéoarthrite déformante juvénile, à évolution lente, ou bien d'une ankylose sans phénomènes infectieux marqués, je considère qu'il y a là une localisation articulaire de la tuberculose inflammatoire et je cherche à faire la preuve de l'infection bacillaire latente que je suspecte, a priori.

Il m'est arrivé parfois de ne pas y parvenir au moment même; mais, presque toujours, dans ces cas, j'ai vu la tuberculose se démasquer plus tard, et m'apporter, elle-même, la preuve que j'avais vainement cherchée.

C'est ainsi que j'ai observé, l'an dernier, une pleurésie tuberculeuse, survenue trois mois après la guérison d'une arthrite ankylosante rhumatismale du coude, dont rien n'avait indiqué la rechute en dehors du séro-diagnostic tuberculeux.

Aussi bien, je considère que, dans les cas en apparence négatifs, il faut toujours réserver l'avenir et, malgré tout, redouter une infection tuberculeuse.

Etant donné ce caractère révélateur des arthrites par tuberculose inflammatoire et du rhumatisme tuberculeux, on comprend que j'attache une importance considérable à la diffusion de ces idées, au point de vue de la lutte contre la tuberculose.

Dépistée à temps, la tuberculose inflammatoire permet de démasquer une infection tuberculeuse latente et de lutter précocement, donc favorablement contre elle.

Cette notion donne, de suite, l'aspect général du traitement qu'il haut d'opposer au rhumatisme tuberculeux et aux arthrites chroniques.

Ce traitement doit, avant toutes choses, comporter une hygiène générale qui est celle des tuberculeux: les rhumatisants tuberculeux doivent, vivre au grand air, à la campagne, dans les climats secs, à l'abri des brouillards et de l'humidité. Au point de vue alimentaire, il faut les considérer comme des tuberculeux, et non comme des arthritiques: ils doivent manger de tout à leur guise, le goût étant un instinct puissant de ce qui est nécessaire et utile: sauf indication particulière, les régimes spéciaux leur sont peu profitables, sinon nuisibles.

Digitized by Google

La médication générale des tuberculeux leur est toujours profitable: l'huile de foie de morue a souvent une merveilleuse efficacité dans la cure des tuberculoses inflammatoires; toutes les fois qu'elle est bien tolérée, je la donne à fortes doses et j'ai obtenu, par elle, des résultats surprenants. Les médications, arsenicales, phosphatées et iodées, doivent la remplacer quand elle est mal supportée, ou lui succéder quand elle a été prise pendant quelque temps; j'ai coutume de dire que les rhumatisants tuberculeux doivent y recourir, toute leur vie, suivant les circonstances, comme les syphilitiques doivent, de temps à autre, faire une cure iodurée.

Cette thérapeutique de l'état général, si nécessaire, deviendrait accessoire, si nous avions un traitement spécifique de la tuberculose inflammatoire.

Mais nous ne l'avons pas encore et le traitement général doit conserver la première place.

Toutefois, il est certain que les tuberculoses inflammatoires et les rhumatismes tuberculeux fournissent aux thérapeutiques spécifiques leurs plus brillants succès. Ces succès ne sont malheureusement pas constants, et les échecs sont inexplicables.

J'estime, cependant, que le traitement, dit spécifique, doit toujours être essayé. J'ai, à ce point de vue, retiré de très bons résultats des Immun-Körper de Spengler dans les rhumatismes, chroniques, douloureux, avec signes d'intoxication. (J. Hollos.)

En tout cas, cette médication doit être très prudente.

D'habitude, elle ne dispense pas d'une thérapeutique locale.

Celle-ci comprend des médications symptomatiques: bains de chaleur, bains thermo-électriques, etc. . . . sur lesquelles il est inutile d'insister. Je dirai seulement que la radiothérapie ne m'a pas donné grand résultat. La méthode de Bier, par contre, a nettement soulagé certains de mes malades, surtout ceux atteints d'arthrites chroniques, avec ankylose fibreuses et raideurs considérables.

Mais, dans ce cas-là, comme d'ailleurs dans toutes les localisations de la tuberculose, l'agent le plus efficace c'est l'héliothérapie. Depuis plus de vingt ans, je n'ai cessé d'attirer l'attention de mes élèves sur la merveilleuse efficacité de la cure solaire dans les tuberculoses locales, les plus diverses, de toute variété.

En 1899, dans la thèse inaugurale de Millioz[1]), en 1901,

[1]) Millioz, De l'héliothérapie locale comme traitement des tuberculoses articulaires (bain de soleil prolongé). Thése de doctorat. Lyon 1899.

Digitized by Google

dans celle d'Orticoni[1]) j'ai indiqué les résultats de nos expériences sur ce point. Depuis j'ai constamment préconisé l'héliothérapie dans le traitement des arthrites par tuberculose inflammatoire et dans le rhumatisme tuberculeux.

Dans le midi de la France, sur le littoral méditérranéen, tous les médecins emploient couramment la cure solaire, et beaucoup on fait connaître déjà le bénéfice surprenant qu'ils en avaient obtenu.

Pour mon compte, toutes les fois que je le peux, j'envoie mes malades à la montagne ou à la mer. Mais je sais, par expérience, que l'héliothérapie peut se faire partout et la majorité de mes malades se sont insolés à Lyon même où la brume est fréquente. Ce n'est pas le lieu d'indiquer le détail d'application de cette méthode. Ce que je vous dirai seulement ici, c'est que par l'exposition au soleil, on voit se résorber des exsudats articulaires chroniques, etc., se mobiliser des raideurs que l'on croyait définitivement fixées.

Le soleil est un véritable agent de révulsion et de sédation: il n'y a que très peu de malades à n'en pas retirer profit et bénéfice.

Malgré cela, la chirurgie est parfois obligée d'intervenir dans les arthrites chroniques: elle a à redresser des attitudes vicieuses et à supprimer des articulations douloureuses, déformées ou vicieusement ankylosées.

D'une manière générale, les malades atteints de tuberculose inflammatoire ont une plasticité particulière des tissus qui fait que, chez eux, les interventions donnent des résultats excellents. Ce sont eux qui, notamment, fournissent les plus brillants succès de résections articulaires. Malgré cela, j'estime qu'il faut être sobre d'opérations dans ces cas, parce que les lésions peuvent guérir spontanément et surtout au soleil: je n'interviens plus que pour faire redresser des positions vicieuses ou pour rendre de la mobilité à une articulation, quand il y a ankylose en position vicieuse ou ankyloses multiples: dans ces cas, les résections avec mobilisation précoce donnent des résultats brillants et durables. Je craignais autrefois de voir les processus récidiver in situ; des observations déjà anciennes me permettent de dire qu'il n'en est rien.

Aussi bien y a-t-il peut-être lieu d'étendre encore le champ d'action de la chirurgie dans de telles lésions articulaires, aujourd'hui

[1]) Orticoni, De l'héliothérapie: applications médicales et chirurgicales. Thèse de doctorat. Lyon 1901

Digitized by Google

où la mobilisation opératoire des ankyloses et la greffe articulaire deviennent de vivantes réalités.

Das deutsche Resümee lautet:

Die ätiologischen Formen der chronischen Gelenkentzündungen sind sehr zahlreich.

Die einen finden ihre offenbare Ursache in einer traumatischen Verletzung, einer geschwächten Infektion (Blennorrhagie, Lues usw.), einer Diathese, oder in einer Störung der inneren Sekretion (Eierstock, Schilddrüse usw.).

Andere erscheinen ohne Ursache, weswegen man sie „spontane Arthritiden" nennt. Meinem Erachten nach hängen sie mit einer besonderen Form der Tuberkulose zusammen, deren Virus hier zu schwach ist, um spezifische Läsionen zu erzeugen, und die ich „entzündliche Tuberkulose" benannt habe, weil die Gewebe keinen spezifischen, sondern gewöhnlichen, charakterlosen Entzündungsprozeß zeigen.

So haben wir z. B. den „tuberkulösen Rheumatismus", wenn die Entzündung eine rheumatische Form annimmt.

Wir finden den Beweis für die tuberkulöse Aetiologie der Arthritiden in folgenden klinischen und experimentalen Faktoren:

1. Die chronischen Gelenkentzündungen entwickeln sich oft gleichzeitig und parallel neben anderen augenscheinlich tuberkulösen Erscheinungen (Lungen-, Brustfell- und Lymphdrüsentuberkulose). In einigen Fällen wechseln sogar die Gelenkerscheinungen fast periodisch mit tuberkulösen Manifestationen ab. Diese Klasse bildet ungefähr 30 Proz.

2. Die chronischen Arthritiden treten mit Vorliebe auf tuberkulösem Gebiet auf. Da wo auch die Klinik nicht imstande ist, ein verdächtiges Symptom zu finden, entdeckt doch das Laboratorium (Serodiagnose, Tuberkulinreaktion, Reaktion von Pirquet usw.) in 80 Proz. der Fälle die latente Tuberkulose. Dies ist von großer Bedeutung. Da diese Methoden weit eher eine Infektion durch Kochsche Bazillen als eine anatomische Läsion beweisen, so versteht man, daß die tuberkulöse Natur einer chronischen Arthritis höchst wahrscheinlich ist, wenn die positive Reaktion eine gleichzeitige tuberkulöse Infektion (septicémie tuberculeuse) nachweist.

Digitized by Google

3. Nach Tuberkulininjektionen in irgendeinem Punkt sieht man bisweilen lokale Gelenkreaktionen auftreten, die dem tuberkulösen Rheumatismus ganz ähnlich sind. Bei anderen Kranken, die an chronischer Arthritis leiden, beobachtet man, daß gerade das kranke Glied auf eine Tuberkulininjektion reagiert.

4. Man sieht manchmal chronische Arthritiden in wirkliche Gelenktuberkulosen ausarten.

5. Beim Tier haben verschiedene Autoren durch Tuberkulineinspritzungen chronische Gelenkentzündungen mit Neigung zur Versteifung hervorgerufen.

Aus allen diesen Tatsachen müssen wir schließen, daß die meisten chronischen Arthritiden tuberkulösen Ursprungs sind, selbst wenn das anatomische Kriterium fehlt. Es handelt sich um entzündliche Tuberkulose, deren häufigste Erscheinung der tuberkulöse Rheumatismus ist.

Die Behandlung der chronischen Gelenkentzündungen muß besonders auf diese Aetiologie Rücksicht nehmen.

Die Kranken müssen in gute klimatische Verhältnisse gebracht, reichlich ernährt werden usw. Man muß bei ihnen eine spezifische Therapie anwenden (Spenglersche Immunkörper, die verschiedenen Tuberkuline usw.).

Für die lokale Behandlung kann man Immobilisation, passive Hyperhämie von Bier, Wärme- und Lichtbäder oder Revulsion benutzen; die Radiotherapie hat in der Regel keine günstige Wirkung.

Die beste Behandlung ist jedenfalls die Heliotherapie, mit der ich seit über 15 Jahren ausgezeichnete Erfolge erzielt habe, sowohl bei tuberkulösem Rheumatismus wie in den anderen Erscheinungen der Entzündungstuberkulose.

Nur in den schmerzhaften, rebellischen Formen, in den fehlerhaften Gelenkversteifungen soll man sich zur Resektion entschließen, die in solchen Fällen die günstigsten Resultate ergibt.

Digitized by Google

XII.

Aus dem Gisela-Kinderspital in München.

Die chronische Arthritis im Kindesalter.

Von

Professor Dr. **J. Ibrahim,** München.

Meine Herren! Unsere Kenntnisse über die chronische Arthritis im Kindesalter stehen noch ganz unter dem Zeichen der Kasuistik. Das ist begreiflich; denn es handelt sich um ein ziemlich seltenes Leiden, und nur wenige Aerzte dürften in der Lage sein, gleich unserem verehrten Herrn Vorsitzenden, auf Dutzende von eigenen Beobachtungen zurückblicken zu können. Meine persönlichen Erfahrungen beschränken sich auf 6 Fälle. Als mir die ehrenvolle Aufgabe zuteil wurde, Ihnen ein kurzes Referat über die Frage zu erstatten, glaubte ich, der Sache am besten durch eine Verarbeitung der gesamten vorliegenden Kasuistik dienen zu können. Dabei stellte sich heraus, daß noch viel mehr Einzelfälle publiziert sind, als ich vermutet hatte. Ich habe bis heute 273 Beobachtungen sammeln können, die großenteils in schwer zugänglichen Zeitschriften mitgeteilt sind. Bei der Kürze der mir zur Verfügung stehenden Zeit mußte die Durcharbeitung dieses Materials notwendigerweise etwas unvollständig bleiben und ich muß deswegen um Ihre Nachsicht bitten, wenn der eine oder andere Punkt in meinen Erörterungen zu kurz kommt.

Ich habe geglaubt, mich auf die chronische Polyarthritis, die multiple Gelenkerkrankung, beschränken zu sollen. Die Arthritis deformans in dem Sinne, wie dieser Ausdruck in der chirurgischen Literatur gegenwärtig gebraucht wird, kann um so eher aus meinen Betrachtungen ausscheiden, als erst vor wenigen

Digitized by Google

Jahren von Perthes [1] diese Frage eine gründliche Bearbeitung und Bereicherung erfahren hat. Auch die syphilitischen Gelenkerkrankungen, die bei Kindern nicht selten sind, aber oligartikulär zu sein pflegen, sowie die hämophilen Gelenkerkrankungen blieben unberücksichtigt. Von letzteren sind zwar einige Beobachtungen bei Kindern bekannt geworden, aber bei der großen Seltenheit ihres Vorkommens bieten sie wohl hauptsächlich differential-diagnostisches Interesse. Von der ankylosierenden Wirbelsäulenerkrankung, der Spondylose rhizomélique, habe ich nur zwei typische Fälle auffinden können, die dem Kindesalter angehören.

Ich werde mich also im wessntlichen auf die Krankheitsgruppen beschränken können, die in der deutschen Literatur in der Regel mit dem Namen chronischer Gelenkrheumatismus zusammengefaßt werden. Die Mitteilungen über dieses Leiden im Kindesalter stammen aus aller Herren Ländern. Frankreich mit 75 Fällen steht an der Spitze, dann folgt Deutschland mit 50, England mit 45, Nordamerika mit 31, Oesterreich mit 28 Fällen; auch in der Schweiz, Italien, Spanien, Belgien, Dänemark, Skandinavien, Rußland, Rumänien und Südamerika ist das Leiden studiert worden. Es scheint also so ziemlich überall vorzukommen. Daß aber klimatische Einflüsse bei seiner Entstehung eine gewisse Rolle spielen, dürfte wohl u. a. aus der Häufung des Beobachtungsmaterials an einzelnen Orten, z. B. in Graz, erschlossen werden.

Die Bevorzugung des weiblichen Geschlechts kommt auch bei den kindlichen Fällen sehr deutlich zum Ausdruck. Unter 245 Fällen waren 154 (= 62,9 %), also beinahe zwei Drittel Mädchen. Es ist aber zu beachten, daß diese überwiegende Disposition des weiblichen Geschlechts sich nur in der zweiten Kindheit deutlich ausgesprochen zeigt. Von den Kindern unter 6 Jahren sind fast ebensoviel Knaben wie Mädchen (41,4 % Knaben), während bei den Kindern jenseits des 6. Lebensjahres die Mädchen (mit 68,5 %) weit überwiegen.

Von besonderem Interesse ist das Alter der befallenen Kinder. Da die chronischen Gelenkerkrankungen im allgemeinen eine Erkrankung des späteren Lebensalters sind und bei Kindern nur ausnahmsweise vorkommen, wäre a priori zu erwarten, daß sie am ehesten noch in der zweiten Kindheit gegen die Pubertätszeit hin zur Beobachtung kämen. Meine Herren! Genau das

Digitized by Google

Gegenteil ist der Fall. Unter 260 Fällen, bei denen der Beginn des Leidens mitgeteilt ist, ist das Alter von 10—15 Jahren nur mit 15,7 % vertreten. Mehr als die Hälfte der Kinder (50,7 %) war noch nicht 6 Jahre alt, ja ein ganz erheblicher Teil der Beobachtungen entfällt sogar auf die ersten 3 Lebensjahre (22,0 %). Wenn man die einzelnen Lebensjahre gesondert betrachtet, so ist das 3. Lebensjahr mit 36 Fällen am stärksten belastet. Ich werde auf diese interessanten Tatsachen später noch zurückkommen.

Die hereditären Verhältnisse sind von den meisten Autoren besonders berücksichtigt, da es sich ja um ein Leiden handelt, bei dem eine spezielle Veranlagung, eine dyskrasische Grundlage von jeher vermutet wird. 154 Fälle enthalten Angaben über die Familienverhältnisse der Kinder. Rheumatische Beschwerden irgend welcher Art bei näheren oder entfernteren Aszendenten sind bei 46 = 29,9 % angegeben. (Um akuten Gelenkrheumatismus hat es sich dabei in 15 Fällen [9,7 %] gehandelt.) Rechnen wir dazu noch einige Fälle von Asthma, Gicht, Migräne und Fettsucht, so kommen wir im ganzen auf 57 Kinder, d. h. mehr als ein Drittel (37 %), in deren Familie krankhafte Diathesen irgendwelche Rolle gespielt haben. Dieses Moment dürfte also wohl nicht ganz irrelevant sein. Eine direkte Vererbung des chronischen Gelenkleidens scheint bisher nicht vorgekommen zu sein. Nur Heberdensche Knoten bei der Mutter wurden 1mal beobachtet. Häufiger hatten Vater oder Mutter an akutem Gelenkrheumatismus gelitten. 3mal waren Geschwister von chronischem Gelenkrheumatismus befallen. In einem Fall handelte es sich um eine ältere Schwester, in den anderen Fällen gleichfalls um Kinder.

Die Tuberkulosehäufigkeit in der Aszendenz beläuft sich nur auf 16,2 %, wie mir scheint, eine ziemlich niedrige Zahl (dazu kommen noch einige Fälle von tuberkulösen Erkrankungen bei Geschwistern der Patienten).

Von besonders aktuellem Interesse wäre es gewesen, in Erfahrung zu bringen, ob die Kinder selbst Erscheinungen darboten, die uns gegenwärtig als Kennzeichen kindlicher Diathesen gelten, also Symptome der exsudativen Diathese oder des sog. Neuro-Arthritismus. Ich habe mich bemüht, die Krankengeschichten daraufhin zu studieren, habe aber bald eingesehen, daß dies Beginnen aussichtslos sein mußte. Dazu sind die Lebensgeschichten der betreffenden Kinder meist viel zu kursorisch mitgeteilt und höchstens

Digitized by Google

einige manifeste Symptome der Skrofulose, Ekzeme, Ophthalmien u. dgl. sind gelegentlich rubriziert (in 18 Fällen = 11,7 %). In die tatsächlichen Verhältnisse kann man dadurch keinen Einblick gewinnen. Ich habe z. B. augenblicklich ein 2½jähriges Mädchen mit chronischer Polyarthritis in Beobachtung, das die schönste Landkartenzunge hat. Aber wenn man darauf nicht speziell untersucht und nur die landläufige Anamnese berücksichtigt, wird man die exsudative Diathese bei diesem Kind keineswegs vermuten. In dieser Frage, die gewiß Beachtung verdient, wird man nicht auf statistischem Wege, sondern nur durch spezielles Studium einzelner Fälle weiterkommen können. — Was die Frage der natürlichen oder künstlichen Ernährung betrifft, so zeigt sich, daß sehr viele auch von den frühzeitig erkrankten Kindern lange Zeit gestillt worden waren, so daß dieser Punkt ganz ausscheiden dürfte.

Wenden wir uns nun der Klinik der chronischen Polyarthritis des Kindesalters zu. Um nicht Ihnen längst Bekanntes wiederholen zu müssen, möchte ich hierzu nur bemerken, daß sowohl die sog. sekundär chronischen Rheumatismen, wie die primär chronischen progressiven Formen bei Kindern vorkommen. Erstere bieten vom Krankheitsbilde der Erwachsenen keine nennenswerten Abweichungen. Wir sehen Fälle, bei denen ein typischer, meist schwerer und protrahiert verlaufender akuter Gelenkrheumatismus abheilt, aber Versteifungen in einzelnen Gelenken hinterläßt, die dann vielfach in bekannter Weise zu Kontraktur und Deformierung der Gelenke führen. Diese Zustände scheinen speziell auch nach sog. Pseudorheumatismen, besonders nach Scharlacharthritis bei Kindern vorzukommen. Ich habe nicht weniger als 9 Beobachtungen zusammenstellen können, in denen chronische Gelenkstörungen von einem Scharlachrheumatismus ihren Ausgang nahmen. Darunter befinden sich auch Kiefergelenksankylosen, die eine besonders lästige Erkrankungsform darstellen. Ein Lieblingssitz für diese dauernden Versteifungen scheint nach Mitteilungen französischer Autoren die Halswirbelsäule zu sein, die sich überhaupt an allen chronischen Polyarthritiden des Kindesalters häufig beteiligt. Es kann auf diese Weise zu einem fixierten hochgradigen Tortikollis kommen und in besonders ungünstigen Fällen, wie sie beispielsweise v. Jaksch [2], Marfan [3], Finley [4] mitgeteilt haben, kann durch eine Beteiligung der Meningen oder des Rückenmarkes sogar eine Lähmung der Extremitäten hinzutreten.

Digitized by Google

Meine Herren! Diese chronischen Zustände, die nach Abklingen einer einmaligen rheumatischen Attacke hinterbleiben, pflegt man auch als chronischen Gelenkrheumatismus zu bezeichnen. Ich möchte vorschlagen, sie lieber Residualversteifungen zu benennen und den Namen chronischer Gelenkrheumatismus für die progredienten Formen zu reservieren, bei denen neue Attacken oder Schübe auftreten und neue chronische Schädigungen setzen, oder bei denen eine chronisch progrediente Erkrankung sich aus dem ersten akuten Stadium entwickelt. Die Residualversteifungen sind mehr dem Lähmungszustand der Muskeln nach einer akuten Poliomyelitis vergleichbar, den wir ja auch nicht als chronische Poliomyelitis auffassen.

Diesen chronischen Gelenkerkrankungen, die aus einem akuten Gelenkrheumatismus hervorgehen, stehen nun die primär chronischen Formen gegenüber, die in successiver Reihenfolge im Verlauf von Monaten, Jahren und Jahrzehnten allmählich die Mehrzahl der Körpergelenke meist in recht symmetrischer Weise befallen. Im Gegensatz zu zahlreichen Angaben der Literatur möchte ich betonen, daß diese primär chronisch auftretenden Formen keineswegs seltener sind, als die erstgenannte Gruppe. Gegenüber der Verlaufsform bei Erwachsenen zeigen sie eine wesentlich beschleunigte Progredienz. Das zentripetale Fortschreiten von den kleinen Finger- und Zehengelenken auf die großen Gelenke kommt zwar vielfach auch vor, ist aber keineswegs die Regel. Knie- und Knöchelgelenk sind vielmehr in der Mehrzahl der Fälle die ersten Lokalisationen des Krankheitsprozesses. Bei längerem Bestehen des Leidens sind die kleinen Fingergelenke allerdings fast stets beteiligt, während die Zehen mitunter länger verschont blieben. Die Halswirbelsäule ist sehr häufig befallen und die eigenartige nach vorn geneigte fixierte Kopfhaltung mit dem dadurch veranlaßten intensiven Augenaufschlag gibt den kleinen Duldern ein ganz charakteristisches Gepräge. Die Muskelatrophie an den Extremitäten pflegt bei den Kindern sehr hochgradig zu sein und die bekannten spindelförmigen oder kugeligen Gelenkanschwellungen zwischen den mageren Gliedmaßen können geradezu groteske Krankheitsbilder zustande bringen.

Wenn man nun, wie ich es beabsichtigte, daran geht, die kasuistisch mitgeteilten Einzelfälle in die beiden anscheinend wohlabgegrenzten Kategorien des sekundär chronischen Gelenkrheumatismus einerseits und der primär chronischen Polyarthritis anderseits

Digitized by Google

einzuordnen, um über die Häufigkeit gewisser Komplikationen, vielleicht auch das Wesen beider Erkrankungen Aufschlüsse zu erhalten, so stellen sich bald die größten Schwierigkeiten ein. Zwar fehlt es nicht an Fällen, die sich ohne weiteres etikettieren lassen, aber bei einer recht großen Zahl steigen Zweifel auf. Man kann sie mit gleichem Recht zur einen wie zur anderen Gruppe oder auch zu keiner von beiden rechnen. Andere Autoren, die ähnliche Einreihungsversuche unternahmen, haben sich in der Weise geholfen, daß sie alle febrilen Fälle, namentlich wenn Herzkomplikationen vorhanden waren, zum sekundären chronischen Gelenkrheumatismus rechnen und fieberlosen oder wenig stürmischen Verlauf als Hauptkriterium für die Zugehörigkeit zur primär chronischen Arthritis aufstellen. Ein solches Vorgehen ist wohl um so weniger berechtigt, als auch bei Erwachsenen die primär chronische Arthritis keineswegs immer fieberlos verläuft. Wenn wir die Frage prüfen wollen, wieweit Fieberattacken, Herzkomplikationen usw. zum Bilde der primär chronischen Arthritis des Kindesalters gehören, kommen wir auf diese Weise natürlich überhaupt nicht weiter. Ich bin nun beim Studium der Krankengeschichten zur Ueberzeugung gekommen, daß im Kindesalter primär chronische progrediente Gelenkerkrankungen in großer Zahl vorkommen, die mit Fieber und mit schubweisen Attacken einhergehen, und die doch mit dem echten akuten Gelenkrheumatismus gar keinen Zusammenhang haben. Die angloamerikanische Literatur bezeichnet diese Fälle in der Regel mit dem Namen „Rheumatoid arthritis“ und ich möchte vorschlagen, wenn wir sie nicht ohne weiteres mit den fieberlosen Fällen vereinigen wollen, sie vorerst als eine Sondergruppe anzusehen und mit dem Namen chronisch infektiöse Polyarthritis zu benennen, sie aber auf jeden Fall von den sekundär chronischen Formen abzutrennen.

Ich möchte Ihnen kurz auseinandersetzen, welche Gründe meines Erachtens gegen die Zugehörigkeit dieser Erkrankungsformen zum akuten Gelenkrheumatismus sprechen. Das klinische Bild der akuten rheumatischen Polyarthritis ist bekanntlich gekennzeichnet durch die wandernden Gelenkerscheinungen. Schmerzen, Schwellung, Rötung befallen sprungweise bald dies, bald jenes Gelenk; sie können wohl das eine oder andere dauernd okkupieren, aber ein gewisser Wechsel in den anderen Gelenken gehört zum typischen Krankheitsbild; es dauert auch nicht Wochen oder Monate,

Digitized by Google

bis ein neues Gelenk an die Reihe kommt, sondern innerhalb weniger Tage wandern die Symptome von Gelenk zu Gelenk. Bei Kindern ist die Krankheit dadurch ausgezeichnet, daß die Gelenkerscheinungen, vielfach auch das Fieber sehr flüchtiger Art sind, dagegen Komplikationen seitens des Herzens besonders zahlreich in Erscheinung treten, auch bei abortiven Formen. Man schätzt die Zahl der Erkrankungen des Endokards auf 60—80 %, des Perikards auf 10 bis 20 % der Fälle. Eine recht häufige Nachkrankheit ist ferner die Chorea minor. Was das Alter betrifft, in dem der akute Rheumatismus in Erscheinung tritt, so gilt er in den ersten 3—4 Lebensjahren als große Rarität und wird erst vom 5. Jahr an häufiger. Die wenigen Fälle, die aus den ersten Lebensjahren bekannt wurden, zeigten fast alle endokardiale Komplikationen.

Wenn wir nun aus der Kasuistik der chronischen Arthritiden des Kindesalters die Fälle aussondern, die sich aus einer akuten Erkrankung, oder einem akuten Stadium entwickelt haben, das auch bei etwas kritischerer Betrachtung als akuter Gelenkrheumatismus imponiert, so kommen wir auf eine verhältnismäßig geringe Zahl. Ich habe nur 30 Fälle zusammenstellen können, und auch hier bleiben bei einzelnen Zweifel übrig. Es ist nun recht interessant und scheint mir die Berechtigung meiner Betrachtungen zu bestätigen, daß bei diesen 30 Fällen eine statistische Analyse ziemlich gut mit den sonstigen Verhältnissen des akuten Gelenkrheumatismus der Kinder übereinstimmt. Von diesen 30 Fällen sind 14 = 46,4 % Knaben, nur 16 = 53,4 % Mädchen; von dem starken Ueberwiegen des weiblichen Geschlechts, das die restierenden chronischen Arthritiden auszeichnet, ist in dieser Gruppe demnach nichts zu bemerken. Nur 2 Fälle (= 6,7 %) beginnen zwischen dem 2. und 4. Lebensjahr, und nur 7 (= 23,3 %) vor Ablauf des 6. Jahres. Ueber drei Viertel gehören demnach der zweiten Kindheit an. Endokarditis finden wir bei 14 Fällen (= 46,6 %), d. h. bei fast der Hälfte dieser Kinder, das Perikard ist mit 13,3 % beteiligt. Chorea minor ist allerdings merkwürdigerweise weder bei diesen noch bei irgendwelchen Fällen von chronischer Polyarthritis der Kinder bisher beschrieben worden.

Vergleichen wir nun mit diesen Zahlen die Verhältnisse, die sich bei Betrachtung der fieberhaft verlaufenen oder mit akuten Schüben einhergehenden Fälle ergeben, die ich nach ihrer ganzen Verlaufsart zu den primär chronischen Erkrankungen rechnen

Digitized by Google

möchte. Dieser Verlauf ist gekennzeichnet durch ein progredientes, und oft von vornherein symmetrisches Befallenwerden einzelner Gelenke, ohne daß einmal ergriffene Gelenke wieder ausheilen. So gewinnt die Krankheit schubweise immer neues Terrain. Die frisch befallenen Gelenke können Rötung und Erguß zeigen, sind meist durch beträchtliche Weichteilschwellung gekennzeichnet. Gelegentliche Exazerbationen an bereits in ruhigere Stadien getretenen Gelenke kommen vor. Schmerzen sind mitunter sehr beträchtlich, in anderen Fällen treten sie ganz in den Hintergrund. Das Fieber kann dabei periodisch auftreten oder in längeren Zeitabschnitten ganz fehlen; es gibt aber auch Fälle, die Monate und vielleicht jahrelang subfebrile Temperaturen aufweisen. Ich habe 57 derartige Beobachtungen zusammenstellen können. Von diesen betreffen 73,6 %, also fast drei Viertel der Beobachtungen Kinder unter 6 Jahren, mehr als die Hälfte (55,5 %) sogar Kinder unter 4 Jahren. Das ist, wie ich glaube, ein sehr bemerkenswerter Gegensatz zu den Fällen von sekundär chronischem Gelenkrheumatismus, in denen nicht ganz ein Viertel der Fälle in den ersten 6 Lebensjahren einsetzte. Ebenso auffallend ist der Unterschied in der Häufigkeit der Komplikationen von seiten des Endokards. 46,6 % bei den echt rheumatischen Fällen, 10,5 % bei den anderen. Perikarditis dagegen ist auch bei letzteren häufiger beobachtet. Wir finden Herzbeutelverwachsung bei 10,5 % der Fälle, und da es sich meist um Sektionsdiagnosen handelt, ist anzunehmen, daß diese Komplikation noch wesentlich häufiger vorkommt.

Mit der chronisch infektiösen Polyarthritis identisch oder ein Teil von ihr ist jene Gruppe von chronischen Arthritiden des Kindesalters, die Still [5] im Jahre 1897 auf Grund von 12 eigenen Beobachtungen gesondert beschrieben hat, und deren Hauptmerkmal neben den genannten klinischen Kennzeichen im Vorhandensein einer Milzvergrößerung und im Nachweis von multiplen bohnen- bis haselnußgroßen Drüsenschwellungen gegeben ist. Diese Drüsen sind hart, verschieblich, schmerzlos und sind am stärksten geschwellt im Gebiet der erkrankten Gelenke. Am häufigsten sind die Cubital-, Brachial-, Axillar-, Inguinal- und Nackendrüsen betroffen. Von dieser Varietät der chronischen infektiösen Polyarthritis, die in der Regel als Stillsche Krankheit bezeichnet wird, sind in England und Amerika eine ganze Reihe von Beobachtungen in den letzten Jahren mitgeteilt worden; in Frankreich hat man davon kaum Notiz

Digitized by Google

genommen, in Deutschland sind erst 2 oder 3 Fälle beobachtet worden (v. Starck [6], Koeppe [7]). Der eine war durch ein monatelang dauerndes hochfebriles Vorstadium ausgezeichnet, mit völlig irreführenden Symptomen, die sogar zu einer Probelaparotomie Veranlassung gaben. Still sieht in der Milz- und besonders der Drüsenschwellung einen wesentlichen Bestandteil des Krankheitsbildes. Spätere Beobachtungen weisen darauf hin, daß dieser Symptomenkomplex nach Monaten oder Jahren rückgängig werden kann, auch vielleicht nicht stets von vornherein vorhanden ist, also möglicherweise nur eine Phase im Verlauf der ganzen Erkrankung darstellt. Daß in Deutschland bisher nur so wenige Fälle beobachtet worden sind, mag vielleicht daran liegen, daß auf diese Verhältnisse noch nicht genügend geachtet wird.

Ich hätte noch einige Komplikationen oder Nebenbefunde der chronischen Polyarthritis des Kindesalters zu erwähnen. Exophthalmus, erstmalig von Diamantberger [8] beschrieben, ist häufiger gesehen worden und auch von Still erwähnt. Die gleichfalls von Diamantberger beschriebene Wachstumsstörung des Unterkiefers, die ein eigenartiges Zurücktreten des Kinns bewirkt, ist mehrfach beobachtet worden. In einigen Fällen, aber durchaus nicht etwa generell, zeigte sich ein Zurückbleiben des Körperwachstums oder speziell des Extremitätenwachstums (Hoppe-Seyler [9], Dock [10], Algyogyi [11]). Hypertrophie der großen Zehe sahen Diamantberger [8], Johannessen [12] u. a. Die sexuellen Funktionen scheinen in den Fällen, die über das Kindesalter hinaus verfolgt wurden, weder bei Männern noch bei Frauen eine ernstere Beeinträchtigung erfahren zu haben. — An der Haut wurden in einzelnen Fällen eigenartige Erscheinungen wahrgenommen. Oedeme, bronzefarbige Pigmentierungen, sklerodermieartige Veränderungen, Erythromelie, auch morbilliforme Exantheme und Erythema multiforme. Noduli rheumatici, subkutane Knötchen, fanden sich bei 8 Kindern zu irgendeiner Zeit ihrer Erkrankung; die Fälle gehörten z. T. in die Gruppe des sekundär chronischen Gelenkrheumatismus, z. T. waren sie postskarlatinös, primär chronisch oder der Stillschen Krankheit zugehörig. Sie verteilen sich demnach auf alle Kategorien. Das Zusammentreffen mit Psoriasis wird nur in einem Fall beschrieben (Nicholls [13]). Störungen der Nägel und der Zähne treten im Kindesalter ganz zurück. — Nephritis scheint eine nicht

Digitized by Google

häufige, aber sehr ernste Komplikation zu sein. Nicht weniger als 5 von den 16 Todesfällen gehen auf Nierenerkrankung und Urämie zurück.

Meine Herren! Ueber die Röntgen- und Sektionsbefunde glaube ich in Ihrem Kreise hinweggehen zu dürfen. Diese Dinge haben in dem Werk von Hoffa und Wollenberg [14] eine eingehende Darstellung gefunden und es ist dem nichts hinzuzufügen, was speziell für das Kindesalter Geltung hätte.

Dagegen möchte ich über die Pathogenese noch einige wenige Worte sagen. Es ist klar, daß all unsere klinischen Einteilungsversuche nur provisorische sein werden, bis eine ätiologische Einteilung mit Sicherheit möglich sein wird. Sowohl die Erforschung des Stoffwechsels, die bisher nur sehr wenig Berücksichtigung fand, wie die bakteriologische Forschung dürften wohl hier noch ein zukunftsreiches Feld vor sich haben. Speziell der von Spitzy [15] so erfolgreich beschrittene Weg, die Erreger nicht im Gelenkinhalt, sondern im Kapselgewebe zu suchen, scheint mir zu weiteren Untersuchungen einzuladen. Ob zwar klinisch ähnlichen Krankheitsgruppen auch gleiche Erreger zugrunde liegen werden, läßt sich nicht voraussehen. Wir wissen, daß Poncet die gleiche Aetiologie für die verschiedenartigsten Formen der Gelenkerkrankungen in Anspruch nimmt. Ich kann es mir nicht versagen, auf die Poncetsche Theorie im Zusammenhang mit der chronischen Arthritis des Kindesalters kurz einzugehen. Mir scheint, daß gerade dieses Alter dazu berufen ist, eine Kritik dieser Theorie zu ermöglichen. Denn bei Erwachsenen, namentlich älteren Leuten, ist die Zahl der latenten tuberkulösen Herde bekanntlich so groß, daß man aus dem Nachweis eines solchen Herdes allein keine weitgehenden Schlüsse wird ziehen können; anders im Kindesalter, wo man in den ersten Lebensjahren, in denen die chronische Polyarthritis einsetzt, in der Regel noch tuberkulosefreie Körper voraussetzen darf. Meines Erachtens verdient der Poncetsche Gedanke, der in ein Dunkel von unbekannten Zusammenhängen hereinleuchtet, die größte Beachtung und Nachprüfung, um so mehr als ja an einzelnen Beweisen für seine Lehre ein Zweifel kaum möglich ist. Es fragt sich nur, ob die tuberkulöse Aetiologie in einem großen oder kleinen Teil der Fälle zur Erklärung der chronischen Polyarthritis herangezogen werden kann. Einige positive Befunde, die als ziemlich einwandfrei gelten können, liegen vor, so der Fall von

Digitized by Google

Frölich [16], bei dem eine Tuberkulininjektion nicht nur eine Allgemeinreaktion, sondern auch eine Lokalreaktion in den kontrakturierten Gelenken bewirkte, der Fall von Edsall [17], eine Stillsche Krankheit, bei der die gleiche Beobachtung gemacht wurde, ferner ein eigenartiger Fall von Barbier [18], bei dem sich im Verlauf der ersten rheumatischen Attacke eine Endokarditis entwickelt hatte; post mortem, nach Jahren, ließ sich die tuberkulöse Natur der Endokarditis feststellen. Anderseits liegen mehrere Sektionsbefunde von Kindern vor, in denen keine Spur von Tuberkulose nachgewiesen werden konnte. Ich nenne z. B. einen Fall von Johannessen [12], von Spitzy [15], von Cattaneo [19], von Köppe [7]. Hieraus geht schon hervor, daß die Tuberkulose höchstens für einen Teil der kindlichen Fälle verantwortlich gemacht werden kann. Man möchte meinen, daß die Tuberkulinreaktionen berufen wären, leicht und sicher zu entscheiden, in wie vielen Fällen keine Tuberkulose im Spiele ist. Diese Reaktionen fallen, wie einige Mitteilungen aus der jüngsten Zeit beweisen, jedenfalls nicht immer positiv aus. In den letzten 2 Fällen meiner Beobachtung erhielt ich gleichfalls negative Reaktionen. Wir sind gewohnt und berechtigt, aus diesen negativen Reaktionen sichere Schlüsse zu machen. Immerhin möchte ich darauf aufmerksam machen, daß hier einige vorerst nicht geklärte Mitteilungen in der Literatur vorliegen, die vielleicht Beachtung verdienen. Triboulet, Ribadeau-Dumas und Boyé [20] erhielten eine negative Kutan- und Intrakutanreaktion, obwohl sie mit dem Gelenkinhalt des Kindes Meerschweinchen tuberkulös infizieren konnten. Die Reaktionen waren von Pirquet selbst angestellt worden. Auch im Falle Barbier [18] war die Intrakutanreaktion ½ Jahr vor dem Tod negativ ausgefallen und aus der Heubnerschen Klinik hat Kobylinska [21] Notizen über einen Fall veröffentlicht, aus denen hervorgeht, daß die Kutanreaktion zunächst 2mal negativ ausfiel und erst nach einigen Wochen positiv wurde. Ob also hier vielleicht besondere Verhältnisse obwalten, die wir noch nicht durchblicken, wird erst weitere Erfahrung lehren können.

Meine Herren! Die Prognose der chronischen Arthritiden des Kindesalters ist keine generell schlechte; wenn auch viele Einzelfälle beinahe unbeeinflußbar schienen, sind doch auch eine Reihe von beträchtlichen Besserungen oder sogar Heilungen berichtet worden, und zwar aus jeder der besprochenen Gruppen; also auch

Digitized by Google

einzelne Fälle, über deren Zugehörigkeit zu den primär chronischen Formen kein Zweifel möglich ist. Allerdings läßt sich im Einzelfall das Schicksal des Kindes kaum voraussagen. Denn was bei dem einen wirksam war, scheint bei dem anderen völlig zu versagen, das gilt sowohl vom Jodkali wie vom Ichthyol, vom konstanten elektrischen Strom wie von der Schilddrüsendarreichung, vom Fibrolysin wie von der Zitronenkur und der Sonnenbestrahlung und anderen physikalischen Heilmethoden, und auch die Radiumtherapie scheint, nach einigen spärlichen Mitteilungen zu schließen, hier keinen prinzipiellen Wandel bewirkt zu haben. Und so können wir es nur als ein Glück für die Kranken bezeichnen, daß die orthopädische Chirurgie sich ihrer angenommen hat, um mit zarter Hand und scharfem Messer einem Teil dieser Unglücklichen wieder zu einem menschenwürdigeren Dasein zu verhelfen.

Literatur.

1. Deutsche Zeitschr. f. Chir. 1910. Bd. 107, S. 111.
2. Prager med. Wochenschr. 1900, Bd. 25, S. 37.
3. Grancher-Comby, Traité des malad. de l'enfance. 1897, Bd. 1, S. 533.
4. Montreal med. Journ. 1896, Bd. 25.
5. Medico-chirurg. Transactions 1897, Bd. 80, S. 47.
6. M. Stock, In.-Diss. Kiel 1904.
7. Jahrb. f. Kinderheilk. 1912, Bd. 76, S. 707.
8. Du Rhumatisme noueux chez les enfants. Paris 1891 bei Lecrosnier et Babé.
9. Deutsches Archiv f. klin. Med. 1903, Bd. 75, S. 320.
10. Amer. Journ. of the Med. Sciences 1912, Bd. 144, S. 469.
11. Wiener med. Wochenschr. 1909, Bd. 59, S. 938.
12. Zeitschr. f. klin. Med. 1900, Bd. 39, Heft 3.
13. Montreal med. Journ. 1896, Bd. 25, Nr. 2.
14. Arthritis deformans und sog. chronischer Gelenkrheumatismus. Stuttgart 1908 bei F. Enke.
15. Zeitschr. f. orthop. Chir. 1903, Bd. 11.
16. Zeitschr. f. orthop. Chir. 1904, Bd. 13, S. 286.
17. Arch. of Ped. 1904, Bd. 21, S. 175.
18. Bull. de la soc. de pédiatrie de Paris 1910, Bd. 12, S. 101.
19. La Pediatria 1911, Bd. 19, S. 81.
20. Bull. de la soc. de pédiatrie de Paris 1908, Bd. 9, S. 285.
21. In.-Diss. Berlin 1912, S. 18 ff.

Digitized by Google

XIII.

Die orthopädische Behandlung der chronischen Arthritiden, mit besonderer Berücksichtigung der Statik.

Von

Dr. **Georg Preiser,** Hamburg.

Mit 35 Abbildungen.

Die Fassung meines Themas, die orthopädische Behandlung der chronischen Arthritiden, mit besonderer Berücksichtigung der Statik, enthebt mich der Schwierigkeiten, auf die Aetiologie der chronischen Gelenkentzündung genauer eingehen zu müssen, nicht ganz. Die Beschäftigung mit den statischen Problemen bei den chronischen Gelenkleiden durch 10 Jahre hindurch hat mir gezeigt, daß eine anormale Statik der befallenen Extremitäten nicht bloß von größtem Einfluß auf den Verlauf der chronischen Gelenkentzündungen ist, sondern daß es sogar chronische Gelenkleiden gibt, die ihre Entstehung einer anormalen Statik verdanken, Krankheitsbilder, die mit Gelenkbeschwerden allgemeiner Natur, wie Schmerzen, Steifigkeitsgefühl oder mit Neuralgieen zunächst ohne Gelenkbeteiligung beginnen können und deren Endbild nach mehr oder weniger langem Verlauf ein chronisch-deformierender Gelenkprozeß ist.

Es ist nicht zu viel behauptet, wenn ich auf Grund der in unserem Institut an über 4000 Fällen von Gelenkerkrankungen gesammelten Erfahrungen sage: Wohl die Hälfte der alljährlich die Badeorte mit der Diagnose „chronisches Gelenkleiden", „chronischer Rheumatismus" und „Gicht" aufsuchenden Patienten leidet an statischen Arthritiden und ist durch eine richtige physikalische bzw. orthopädische Therapie von ihrem Leiden zu befreien, resp. einer Besserung zuzuführen, wie sie die bisherige interne und Bäder-

Digitized by Google

behandlung nur unvollkommen oder gar nicht erzielen konnte, eben weil die statische Natur des Leidens nicht erkannt wurde.

Bevor ich jedoch auf diese Fragen näher eingehe, gestatten Sie mir, auf die allgemeine orthopädische Therapie der chronischen Arthritiden und zwar der polyartikulären progressiven Formen mit wenigen Worten einzugehen, über die ich um so weniger zu reden brauche, als sie Ihnen allen als Fachorthopäden von jeher geläufig ist und sie sich mit der orthopädischen Behandlung der Deformitäten und Kontrakturen deckt. Ich möchte daher nur einige wenige Punkte herausgreifen, wie sie sich auf Grund meiner eigenen Erfahrung darstellen.

Die häufigste bei den chronischen progressiv-destruierenden Gelenkleiden zu beobachtende Deformität ist der im Verlauf des Leidens besonders bei Bettruhe eintretende Spitzfuß, während bei umhergehenden Patienten die Varus- oder Valgusstellung des Fußes ohne Spitzfuß überwiegt. Bei diesen Deformitäten tritt neben den physikalischen Heilfaktoren die Apparatbehandlung mit redressierenden Gummizügen in ihre Rechte und nur bei schwereren Fällen werden wir zu operativen Maßnahmen greifen müssen. Immerhin empfiehlt es sich, wenn die Apparattherapie nicht bald zum Ziele führt oder wegen Schmerzen nicht durchgeführt werden kann, mit dem Redressement forcé und mit der Achillotomie nicht zu lange zu warten, da besonders der Spitzfuß, ebenso wie eine bestehende Hüft- oder Kniekontraktur den Kranken am Gehen hindert und es eine Kardinalforderung bei allen chronischen und subakuten Gelenkleiden mit Beteiligung der Unterextremität, auch bei den progressiven Formen ist, den Patienten nach dem Abklingen der akuten oder fieberhaften Anfälle möglichst schnell aus dem Bett heraus und zum Gehen zu bringen, um einer weiteren Versteifung vorzubeugen. Aus demselben Grunde müssen auch die Klump- und Plattfüße, sowie die Knie- und Hüftkontrakturen frühzeitig durch Redressement und Tenotomie in Angriff genommen werden.

Bestehende Ergüsse bieten hier im allgemeinen keine Kontraindikation, da sie sich bei der doch nebenher gehenden Behandlung mit Massage, Medikomechanik, heißen Bädern und Umschlägen durch das Gehen meistens nicht verschlimmern. Schwindet bei solchen Fällen die Neigung der Kontrakturbildung nicht, so wird man am besten gleich nach dem Redressement und der Abnahme des Gipsverbandes wieder

Digitized by Google

zur Hessingschen Schienenhülsenbehandlung zurückkehren müssen, die auch durch die gleichzeitige Entlastung von gutem Einfluß auf die Arthritiden ist. Auch an der Oberextremität ist ihrer Anwendbarkeit mit redressierenden Gummizügen zur Beseitigung oder Verhütung von Kontrakturen ein weites Feld geöffnet.

Blutige Eingriffe an Gelenken sollen erst dann vorgenommen werden, wenn es zur völligen Ankylosierung der befallenen Gelenke in fehlerhaften Stellungen gekommen ist. Denn während bei den noch beweglichen arthritischen Gelenken außer der Kontrakturbildung meist die Schmerzen den Grund zum orthopädischen Eingreifen bilden, verschwinden die Schmerzen bei knöchern ankylosierten Gelenken meist vollständig, so daß dann der Orthopäde nur in dem Fall in Anspruch genommen wird, wenn die Stellung des Gelenkes stark funktionshindernd wirkt. Es kommen dann vor allem nur Keil- oder lineare Osteotomien in Frage, Operationen, welche auf eine Wiederherstellung der Gelenkfunktionen von vornherein verzichten und nur eine bessere, die Funktion der ganzen Extremität im Auge behaltende Stellung der Ankylose bezwecken. Die Mobilisierung der versteiften Gelenke durch Implantation von Fett-, Fascien- und Muskellappen, Operationen, die uns auf dem vorletzten Kongreß von Payr hier vorgeführt wurden, kommen meist nur bei der Versteifung von Knie und Ellbogen durch gonorrhoische resp. monartikuläre Prozesse in Frage, nicht aber bei den meist polyartikulären Formen der progressiv-chronischen Arthritis.

Eine andere Frage ist die der Resektion. Wenn auch von vielen Chirurgen und Orthopäden über einzelne günstige Resultate der Resektion, ja von besserer praktischer Brauchbarkeit der Gelenke nachher berichtet worden ist, so sind doch genug Fälle bekannt geworden, wo die Schmerzen nach der Resektion nicht geschwunden, sondern in vermehrtem Maße aufgetreten sind und wo nach anfänglichen Besserungen die schlechten Dauerresultate nicht zur Wiederholung der Operation an anderen Gelenken desselben Patienten ermutigten. Das gilt auch für die Resektion bei der reinen, meist monartikulären Arthritis deformans, auf die ich nachher näher zu sprechen komme.

Hier habe ich Fälle gesehen, wo die Beschwerden nach der Resektion die gleichen blieben wie vorher, während in der Literatur Fälle erwähnt werden, wo sich z. B. an der Hüfte nicht nur am Femurende, sondern auch an der Pfanne bald wieder neue defor-

Digitized by Google

mierende Prozesse einstellten. Auch an anderen Gelenken, z. B. am Knie, ist beobachtet worden, daß nach der Resektion bei Arthritis deformans die erstrebte knöcherne Ankylosierung ausblieb; ob dieser Fehlschlag vielleicht mit einer unvollkommenen Exstirpation der Kapsel, d. h. der gewucherten Synovialis, des Zieglerschen Lipoma arborescens, auf dessen völlige Beseitigung alle Autoren Gewicht legen, zusammenhängt, ob hier also ein technischer Fehler vorlag oder ob an sich die monartikuläre Arthritis deformans in dieser Beziehung Schwierigkeiten macht, etwa infolge sekundärer Knochenveränderungen, läßt sich nach den bisher vorliegenden Ergebnissen noch nicht entscheiden. Diese Frage dürfte jedoch Interesse genug bieten, um einmal näher studiert zu werden.

Nach dieser kurzen Besprechung der allgemeinen orthopädischen Maßnahmen und Eingriffe bei den chronischen Arthritiden, die Ihnen kaum etwas Neues geboten haben dürfte, gestatten Sie mir nunmehr auf die statischen Störungen und die aus ihnen entstehende reine Arthritis deformans einzugehen, auf Krankheitsbilder, die sich häufig zu den primären progressiven destruierenden Arthritiden und dem chronischen Rheumatismus hinzugesellen, sie verschlimmern oder aber nach deren Abklingen ablösen können, so daß sie, wie auch Wollenberg und Hoffa schon betonten, schließlich zuweilen ganz im Vordergrunde stehen.

Aber auch die primäre statische Gelenkstörung allein kann sich — nicht richtig behandelt — zu einem schweren chronischen Gelenkleiden entwickeln. Ich muß deshalb zunächst auf die allgemeine Statik der Extremitäten bzw. der einzelnen Gelenke eingehen, zumal wir dabei auch die gerade für den Orthopäden wichtigen und oft unter dem Bilde der Neuralgien einhergehenden Vorstadien der statischen chronischen Arthritiden kennen lernen werden. Denn diese allgemeinen Gelenkbeschwerden als statische Störungen zu erkennen, heißt auch, sie der richtigen Therapie zuführen zu können.

Nach Albert bildet die Unterextremität — Fuß, Unterschenkel, Oberschenkel und Becken — eine statische Einheit. Sie ist vergleichbar mit einer aus vier Teilen zusammengesetzten Säule, welche eine Last, den Rumpf stützt. Sinkt das Fundament dieser Säule ein, stellt sich das unterste Segment, der Fuß, schräg, wie bei Knick- und Plattfuß, so muß sich diese Störung auf die anderen Segmente übertragen: Die Statik der gesamten Unterextremität wird dadurch gestört.

Digitized by Google

Die gleiche Wirkung hat eine Störung an irgendeinem anderen Segment der Einheit: Durch ein Genu valgum wird nicht nur die Richtung des Ober- und Unterschenkels zur Körperlängsachse verändert und dadurch der Oberschenkelkopf in der Hüftpfanne in anormalem Kontakt mit der Pfanne im Sinne der Steilstellung gedreht, sondern auch noch im Fußgelenk erfolgt eine kompensatorische Lageverschiebung: Eine Störung oder Unterbrechung der statischen Einheit macht sich also nicht nur lokal, sondern meist in allen Gelenken der statischen Einheit bemerkbar.

Aber nicht nur seitliche Abbiegungen zur Längsachse oder Verkürzungen können die statische Einheit stören, sondern jede Drehung um eine der drei durch einen Punkt gelegten stereometrischen Achsen vermag das, auch der Faktor der Rotation, der häufig mit den anderen Faktoren kombiniert ist. Bei allen diesen Störungen findet sich an den Gelenken der betreffenden Extremität ein gemeinsames Merkmal, eine pathologische Gelenkflächeninkongruenz, welche das betreffende Gelenk zur Arthritis deformans disponiert.

Infolge der statischen Störung kommen nämlich die sich sonst gegenüberliegenden Gelenkteile der Körperoberfläche außer Kontakt und aus kongruenten Gelenken werden inkongruente. Ein etwas grobes, aber sonst zutreffendes Beispiel: Infolge eines Schenkelhalsbruches sei eine Verschiebung des Kopffragmentes und damit der Kopfknorpelfläche gegen die Pfannenknorpelfläche erfolgt; so wird dadurch das physiologischerweise kongruente Hüftgelenk inkongruent und ein Teil der überknorpelten Gelenkfläche des Schenkelkopfes wird dadurch dauernd außer Artikulation mit der zugehörigen Pfanne gesetzt. Bleibt ein solcher Zustand längere Zeit an einem Gelenk bestehen, so werden nicht nur durch die Verdrehung und Verzerrung der Gelenkkapsel und -bänder die Gelenkweichteile in ihrer Wirkung gehemmt und leichter Insulten zugänglich, nein, auch die Knorpeloberfläche wird von jetzt ab verschieden belastet, einige Partien mehr, andere weniger als früher oder gar nicht mehr. Durch diese Veränderungen muß schließlich eine solche Gelenkinkongruenz für das Gelenk selbst von verhängnisvoller Bedeutung werden. Der Knorpel fasert auf, wird nekrotisch, degeneriert und die Synovialis geht mehr oder weniger jene unförmigen Verbildungen ein, die wir unter dem Namen des Lipoma arborescens kennen, mit einem Wort: Es stellen sich am befallenen Gelenk die charakte-

Digitized by Google

ristischen Symptome einer Arthritis deformans ein, die jedoch erst das Endglied der statischen Erkrankung darstellt. Mit der Erforschung der speziellen histologischen Vorgänge haben sich Walkhoff und Axhausen in den letzten Jahren beschäftigt. Walkhoff konnte auf Grund seiner mikroskopischen Studien die statische Aetiologie der Arthritis deformans voll bestätigen, während Axhausen annimmt, daß die Arthritis deformans durch eine Knorpelnekrose eingeleitet wird und daß die Statik dann nur für die weitere Gestaltung des Gelenkprozesses maßgebend sei. Der von Axhausen bei seinen Tierexperimenten beobachtete Vorgang der Knorpelnekrose ist aber etwas, was zum Bilde der Arthritis deformans durchaus nicht gehört: Knorpeldegeneration, die wir bei der Arthritis deformans finden, ist ganz etwas anderes wie Knorpelnekrose. Auch die Knorpelnekrose müßte, falls sie eine Arthritis deformans wirklich einleite, etwas Sekundäres sein. Wir müssen daher vorläufig den Einfluß einer Knorpelnekrose, die eine Arthritis deformans einleiten soll, in der ihr von Axhausen gegebenen Bedeutung ablehnen. Wollenberg hat die letzte Ursache der Arthritis deformans in einer Ernährungsstörung durch lokale Arteriosklerose gesehen. Die Nachprüfung seiner Experimente von meiner und anderer Seite hat jedoch niemals experimentell derartige Bilder erzeugen können, so daß wohl definitiv die Wollenbergsche Theorie heute widerlegt ist. Wenn Wollenberg behauptet hat, die gestörte Statik könne nicht die Ursache der Arthritis deformans sein, weil es statische Störungen gebe ohne sekundäre Arthritis deformans, so muß ich das auf Grund meiner Erfahrung absolut bestreiten. Wenn auch eine statische Störung durch kompensatorische Verschiebungen an anderen Gelenken der Einheit ausgeglichen werden können, so hat das doch seine Grenzen, und bei länger bestehenden statischen Störungen haben wir auch stets schon bestehende Störungen bzw. Arthritis deformans an anderen Gelenken der Einheit nachweisen können. Man muß nur lange genug warten, dann tritt auch die Arthritis deformans ein.

Lange voraus gehen schon die klinischen Beschwerden der gestörten Statik, die Symptome der statischen Gelenkerkrankung.

Denn drei Stadien der statischen Erkrankung muß man unterscheiden.

Erstes Stadium: Eine Störung der statischen Einheit, eine Gelenkflächeninkongruenz, bedingt z. B. durch Fraktur, Plattfuß,

Digitized by Google

X-, O-Beine, Verschiebung der Hüftpfanne usw. macht lokale Beschwerden.

Zweites Stadium: Diese Störung macht sich in anderen Gelenken der statischen Einheit geltend, führt auch dort zu Gelenkinkongruenz, zu Verdrehungen und Dehnungen der Kapsel, Verschiebungen der Gelenkflächen gegeneinander usw. und löst dadurch dort Schmerzen aus.

Drittes Stadium: Es kommt zum Endstadium der statischen Erkrankung, zur Arthritis deformans.

Im einzelnen ist es oft sehr interessant, die Wege zu verfolgen, auf denen es zur statischen Störung und zum Endziel, der chronischen statischen Gelenkentzündung kommt. So habe ich mehrfach folgendes Beispiel beobachtet:

Es bestand eine einseitige, angeborene Hüftverrenkung. Das Becken sinkt auf der luxierten Seite tiefer, unter gleichzeitiger Vermehrung der Beckenneigung. Dadurch tritt am gesunden Bein eine dauernde Adduktionsstellung des Oberschenkels ein; es entsteht eine Gelenkflächeninkongruenz und schließlich eine Arthritis deformans der Hüften am nichtluxierten Bein.

Oder es besteht eine hochgradige Verkürzung eines Beines infolge einer schlecht geheilten Unterschenkelfraktur. Die Hüfte des gebrochenen verkürzten Beines wird beim Stehen in Abduktion, die des gesunden in Adduktion übergeführt. Endresultat: Arthritis deformans der Hüfte des verkürzten oder auch des nicht gebrochenen Beines.

Bekannt ist ja auch die Arthritis deformans, die sich an der Hüfte alter Klumpfußpatienten einstellt. Durch die Innenrotation des ganzen Beines beim Klumpfuß wird die ganze hintere Knopfknorpelfläche des Femurs außer Artikulation mit der Pfanne gesetzt; der Knorpel fasert dann ex inactivitate auf und leitet damit eine Arthritis deformans ein (Rotationseinfluß). Auch doppelseitige Knie-Arthritis deformans beim Klumpfuß habe ich mehrfach gesehen.

Ein sehr schönes Beispiel zeige ich Ihnen hier: Durch eine schlecht geheilte Fraktur ist es zu einer Valgusknickung des Unterschenkels mit konsekutiver Arthritis deformans genus gekommen.

Die statische Erkrankung kann aber auch sekundär nach infektiösen Arthritiden eintreten: So sehen wir nach abgeheilter Tuberkulose, Gonorrhöe, Osteomyelitis, besonders wenn durch Substanzverluste oder frühere eiterige Einschmelzung von

Digitized by Google

Knorpel- und Knochenteilen die Statik und Mechanik des Gelenkes gestört ist, eine anatomische Gelenkflächeninkongruenz mit sekundärer Arthritis deformans. So zeigt z. B. die Hüfte von Patienten, die in ihrer Jugend eine tuberkulöse Coxitis überstanden haben, oft eine für den destruierten Kopf viel zu weite Pfanne (Fig. 1); bei diesen Patienten stellen sich dann oft im späteren Alter, zuweilen schon in der Adoleszenz, Hüftbeschwerden ein, die fälschlich für ein Rezidiv gehalten werden können, wenn sie sich nicht durch den später zu besprechenden Typus der klinischen Beschwerden, durch das Fehlen

Fig. 1.



der Knochenatrophie, der Beweglichkeitsbeschränkung und durch Verminderung der Beschwerden, der Krepitation usw. auf Massage, mediko-mechanische Behandlung usw. als unzweifelhafte Arthritis deformans ausweisen würden. Oft schließt sich z. B. bei gonorrhoischen Arthritiden die infolge der Substanzverluste und der Schädigung der Gelenkstatik sekundär einsetzende Arthritis deformans aber auch zeitlich direkt an die primäre Entzündung an, so daß diese sofort in die Arthritis deformans übergeht, wobei die Veränderungen an Knorpel und Kapsel auch in pathologisch-anatomischer Beziehung die Entscheidung erschweren können, wann und wo die primäre Entzündung aufhört und die sekundäre Arthritis deformans

Digitized by Google

anfängt, ob Narbenbildung oder bindegewebige Degeneration vorliegt oder ob die Knorpelauffaserung an den einzelnen Stellen noch Entzündung oder schon Arthritis deformans ist.

Fig. 2.

Läßt sich später die primäre Erkrankung nicht mehr anamnestisch genau feststellen, so kann oft die Entscheidung dieser Gelenkkrankheiten von primären progressiven destruierenden Prozessen sehr schwer werden.

Fig. 3.

Es hat sich nun gezeigt, daß für den Eintritt einer statischen Störung die Form des Beckens oft von größtem Einfluß ist, da sie zugleich die Statik der ganzen Unterextremität beeinflußt. Betrachten

Digitized by Google

wir uns ein normales Becken von vorn (Fig. 2), so sehen wir, daß die schön geschweiften Beckenschaufeln nach vorn und innen zur Spina anterior superior umbiegen, die Distantia spinarum ant. somit viel kleiner ist als die Distantia cristarum maxima. Die Seitenansicht (Fig. 3) zeigt die Pfannen schräg am Becken ungefähr im verlängerten ersten und zweiten schrägen Durchmesser stehend und wenn man sich die Wirbelsäule und die Beinachse hinzudenkt, so stehen beide im Profil ca. 8—10 cm voneinander von vorn nach hinten ab. Dieses sog. Normalbecken ist aber beim Kulturmenschen nach unseren Untersuchungen an vielen Hunderten höchstens in 20 Proz. noch vorhanden. Viel häufiger ist das „Stehbecken", auf

Fig. 4.

das ich aber erst eingehen will, nachdem ich das am besten gekannte pathologische Becken, das rachitische Becken, etwas näher beschrieben habe.

Das rachitische Becken (Fig. 4) zeigt uns bei der Betrachtung von vorn zunächst, daß die Spinae den äußersten Teil der Cristae bilden, ein Symptom, das als typisch rachitisches von der Beckenmessung her ebenso bekannt ist, wie die verkürzte Conjugata. Der quere Beckendurchmesser ist gegenüber anderen Beckentypen zwar absolut am kleinsten, relativ jedoch durchaus nicht in dem Maße, wie die Conjugata, so daß man allein schon durch den Vergleich der Maße der Conjugata und des Querdurchmessers zu der Ansicht kommen muß, daß die Veränderungen am rachitischen Becken

Digitized by Google

hauptsächlich durch einen Druck von vorn gegen die Wirbelsäule hervorgerufen werden. Das beweist nun vor allem die Pfannenstellung.

Die Pfanne steht nämlich am rachitischen Becken nicht wie normal, ungefähr im verlängerten ersten und zweiten Durchmesser in einer schrägen Stellung, sondern mehr frontal, d. h. sie hat durch die Erweichung des Knochens auf dem Höhepunkte der Rachitis infolge des Schenkeldruckes von unten und des Rumpfgewichtes, das vom Rücken her durch die Wirbelsäule entgegendrückte, ihre Lage medialwärts und frontalwärts verändert, zugleich sich aber der Wirbelsäule mehr genähert und zwar so hochgradig, daß bei der Betrachtung im Seitenbilde (Fig. 5) Wirbelsäule und Beinachse beinahe eine Gerade bilden.

Fig. 5.

Durch die anormale Pfannenstellung ist aber die Artikulation der Beine erheblich verändert. Bringt man das Femur in Artikulation mit einer solchen Pfanne (Fig. 6), so sind die Kniekondylen fast um 90 Grad innenrotiert. Ein Gang in dieser Stellung ist nicht möglich, d. h. der Rachitiker muß, um den Fuß sagittal aufsetzen zu können, schon eine Außenrotation von 90 Grad in der Hüfte herstellen. Jetzt (Fig. 7) artikuliert aber nur noch die hintere Kopfrundung mit der Pfanne, der obere und vordere Kopfteil ist außer Artikulation. Um also dem Rumpf auf den Schenkelköpfen genügend Halt zu gewähren, ist das rachitische Individuum weiterhin gezwungen, das Becken ganz vornüber zu neigen. Erst dann artikuliert auch der obere und zum Teil sogar noch der vordere Kopfteil mit der Pfanne, daher also die starke Beckenneigung der Rachitiker mit der konsekutiven Lumballordose.

Digitized by Google

Das rachitische Becken wird so stark vornübergeneigt, um den Hüftpfannen auf den Schenkeln Halt zu geben, daß die Wirbelsäule zwar möglichst lordotisch nachgibt, daß es aber durch den Zwang

Fig. 6.

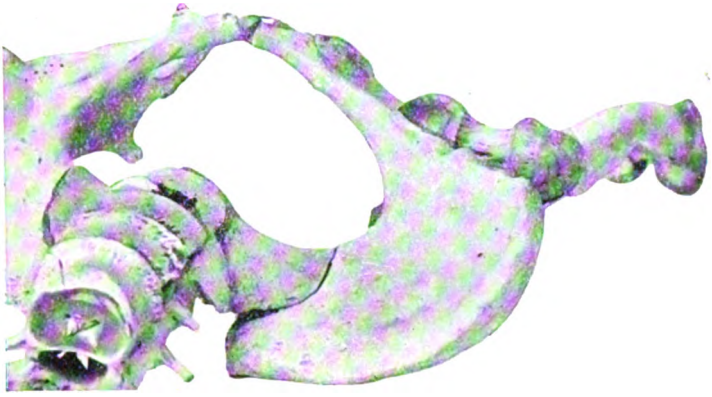

zur aufrechten Haltung allmählich zu einer Lockerung der Sakroiliakalbänder und zu einer Verschiebung der Facies auricularis der Kreuz- und Darmbeine gegeneinander kommt. Auf die dadurch entstehenden Krankheitsbilder komme ich nachher zu sprechen.

Fig. 7.

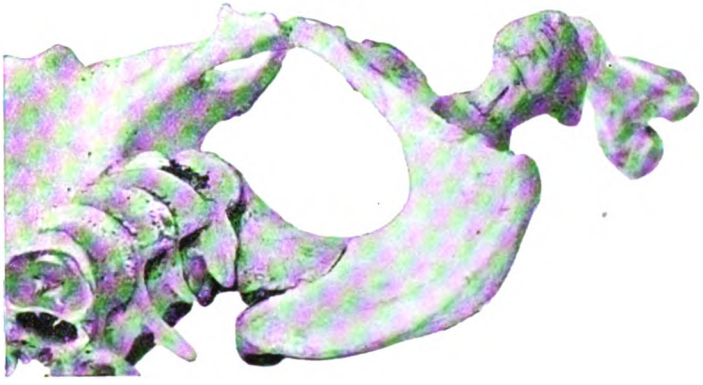

Aber auch auf das ganze Bein, aufs Knie und den Fuß wirkt noch die rachitische Beinstellung deletär ein. Im Röntgenbilde sieht man an der Hüfte einen mehr oder weniger hohen Grad von Coxa vara (Fig. 8) mit gleichzeitiger Retrotorsion des oberen Femurendes und

Digitized by Google

Fig. 8.

am Knie meist eine Inkongruenz am inneren Gelenkspalt (Fig. 9), d. h. der innere Tibiakondylus ragt frei unter dem Femur hervor.

Fig. 9.

Diese Inkongruenz entsteht dadurch, daß sich der Unterschenkel gegen den Oberschenkel im Sinne einer Innenrotation verschiebt, um an sich einen Teil der Zwangsinnenrotation des Beines auszugleichen.

Digitized by Google

Fig. 10.



Weit häufiger jedoch als das rachitische Becken, weit häufiger sogar als das zuerst beschriebene sog. normale Becken, ist ein anderes Becken, das bisher noch recht wenig bekannt und erforscht ist, das „Becken der aufrechten Haltung“ oder das „Stehbecken“, wie ich es nennen möchte.

Fig. 11.

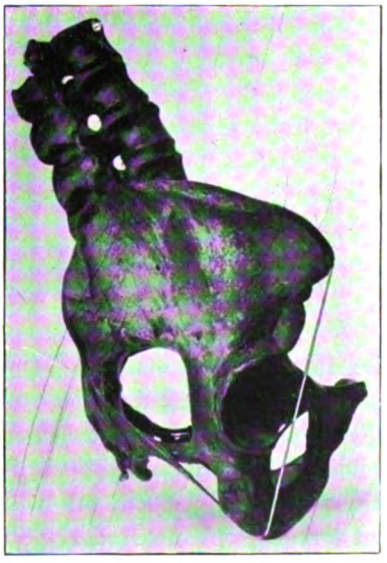

Sehen wir uns ein solches Becken von vorn an (Fig. 10), so bemerken wir, daß die Beckenschaufeln noch viel schöner und ausgiebiger geschweift sind, als beim normalen Becken: Die Spinae nähern sich noch mehr und die Cristae entfernen sich noch mehr voneinander.

Im Seitenbilde (Fig. 11) aber sehen wir etwas sehr Merkwürdiges: Die Pfanne steht weit hinter der Roser-Nélatonschen Linie und zwar sagittal, also fast rechtwinklig zur rachitischen. Zugleich ist sie aber derartig weit nach hinten gerückt, daß wieder Wirbelsäule und Beinachse in einer Linie, also in der mathematisch besten Lage zueinander stehen.

Digitized by Google

Seine Entstehung verdankt es offenbar den vermehrten Anforderungen, welche das heutige Kultur- und Erwerbsleben schon vor abgeschlossenem Wachstum durch vieles Gehen, Stehen und Tragen während der Lehrzeit oder durch vieles Sporttreiben in der Adoleszenz an das wachsende Becken stellt. Infolge der eigenartigen Pfannenstellung findet sich schon bei den Besitzern des Stehbeckens stets ein Trochanterhochstand über der Roser-Nélatonschen Linie, ohne daß sich eine Coxa vara oder eine Schenkelhalsverbiegung

Fig. 12.

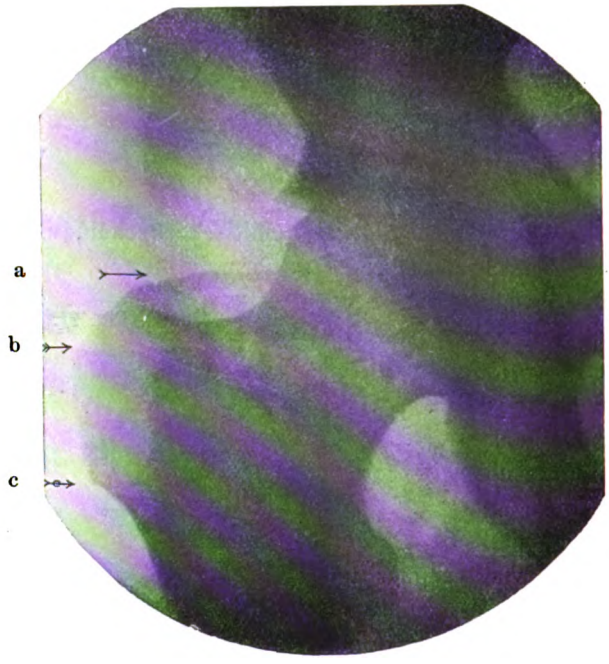

im Röntgenbilde findet. Meist ist im Gegenteil der Schenkelhals etwas steiler gestellt, immer aber ist das obere Femurende im Vergleich zur frontalen Knieachse antetorquiert, wie man im Röntgenbilde aus der vollen Sichtbarkeit des Trochanter minor sieht (Fig. 12). Das Bein muß jedoch, um Schlüsse aus der Röntgenaufnahme ziehen zu können, bei der Aufnahme in „Mittelstellung“ liegen (Fuß in der Sagittalen, Kniescheibe nach oben).

Gebirgsbewohner scheinen das Stehbecken weniger aufzuweisen, wie meine Nachforschungen an einer großen Anzahl Becken in Tirol

Digitized by Google

ergaben, vielleicht weil beim Bergsteigen die Verteilung des Körpergewichtes auf die Beine eine andere ist.

In den Maßen verhält sich dieses Becken gerade entgegengesetzt wie das rachitische, wie aus der Tabelle hervorgeht:

Typus	Pfannenstellung r.	Pfannenstellung l.	wie 100 zu: r.	wie 100 zu: l.	Distantia spin. a (außen)	Distantia spin. b (Mitte)	Distantia crist. c max.	Differenz a-c	Differenz b-c	Coniug.	Diameter transv.	Diameter obliqua I	Diameter obliqua II	Distant. spin. isch.
„Normal"	—	—	—	—	26	—	28,5	2,5	—	10,5 11	13-13,5	12—	12,5	10-10,5
A	+	+	84	84	26,3	25,1	26,8	0,5	1,7	**7,5**	13,4	11.9	11,9	**10,8**
B	0	0	84	84	25,5	24,3	27,4	1,9	3,1	**9,7**	13.7	12,6	12,3	**9,9**
C	—	—	87	86	24,6	23,1	27,4	2.8	4,3	**10,5**	13,5	12,5	12,4	**9,4**

Wir haben also hier ein Becken vor uns, das durch den Schenkeldruck gewissermaßen seitlich zusammengepreßt ist, während es das rachitische von vorn nach hinten war. Früher hielt ich dieses Becken für pathologisch; ich bin aber davon abgekommen, nachdem mir weit über 1000 Untersuchungen an Lebenden gezeigt hatten, daß über 60 Proz. aller Untersuchten und wohl aller höheren Rassen dieses Becken besitzen, soweit an sie erhöhte Steh- und Gehanforderungen gestellt werden, was besonders auf Stadtbewohner zutrifft.

Das Stehbecken ist aber ein Becken, das sehr empfindlich auf statische Störungen in den Unterextremitäten reagiert, wie wir nachher sehen werden. Die bei solchen Störungen auftretenden klinischen Beschwerden sind fast die gleichen wie beim rachitischen Becken, bloß daß sie anatomisch gerade das Gegenteil darstellen zu den rachitischen und gerade entgegengesetzt zustande kommen:

Denn durch die laterale Pfannenstellung wird hier das Bein in eine Außenrotationsstellung gestellt, die Beckenneigung ist etwas geringer, das Becken steiler und aufgerichteter, das Femur sucht sich zwar der Außenrotation durch Antetorsion seines oberen Endes möglichst anzupassen, wie man aus der vollen Sichtbarkeit des Trochanter minor entnehmen kann.

Aber noch am Knie (Fig. 13) und am Fuß wird die anormale Zwangsaußenrotation bemerkbar und nachweisbar: Im Röntgenbilde wird die Inkongruenz der Gelenkflächen, die Verschiebung des Unterschenkels (jetzt im Sinne einer Außenrotation) gegen den Ober-

Digitized by Google

schenkel dadurch sichtbar, daß entgegengesetzt zum rachitischen Typus der laterale Tibiakondylus frei unter dem Femur hervorragt.

Der Fuß aber wird durch eine derartige Außenrotation zum Knick- und Plattfuß disponiert, leicht in Valgität umgelegt (Fig. 14) und so allmählich zum Plattfuß, indem sich der anfänglich nur im Vorderfuß abduzierte Fuß allmählich völlig umlegt. Ist aber das eingetreten, so verändern sich sofort die statischen Verhältnisse des ganzen Beines inklusive Becken, wie wir an Hunderten von Fällen sahen.

Wir haben also beim rachitischen Becken: Vermehrte Beckenneigung, Innenrotation der ganzen Extremität, ventrale Pfannenstellung, Coxa vara, Retrotorsion des oberen Femurendes, Crus varum, Inkongruenz

Fig. 13.

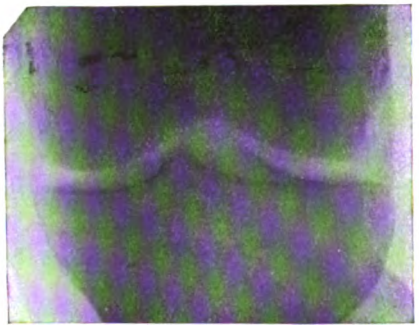

am inneren Kniegelenksspalt, kompensatorischen Pes valgus und nun beim Stehbecken das gerade Gegenteil: Verminderte Beckenneigung, laterale Pfannenstellung, Außenrotation der Unterextremität, Coxa valga, Antetorsion des oberen Femurendes, Inkongruenz am lateralen Knie, Genu valgum, Pes valgo-planus.

Auch bei den orthopädischen Krankheitsbildern der Coxa vara und Coxa valga finden sich die hier beschriebenen typischen Pfannen- und Beckencharakteristika. Man muß daher fordern, daß in Zukunft bei der Erforschung dieser beiden Krankheiten nicht bloß auf die Beckenform im allgemeinen, sondern vor allem auf die Pfannenstellung, ob ventral oder lateral-sagittal, geachtet wird, wie das in den letzten Arbeiten von Lackmann und mir aus

Digitized by Google

unserem Institut bereits geschehen ist. (Lackmann, Die Coxa valga adolescentium, Zeitschr. f. orthop. Chir. 1912, Bd. 28.)

Wenn auch nicht bei jedem Fall sich sämtliche Symptome zusammenfinden, Andeutungen von ihnen sind bei statischen Beschwerden stets vorhanden und in hochgradigen Fällen treten sie ganz deutlich zutage.

Das rachitische Becken wie das Stehbecken findet sich beim Manne ebenso wie bei der Frau und zwar gleich häufig. Be-

Fig. 14.

schwerden entstehen aber immer erst bei Ueberbeanspruchungen resp. bei Eintritt von statischen Störungen in der Einheit, wenn Bänder und Gelenkverbindungen über ihre Kraft überlastet und überdehnt werden. Beim Mann sind meist die Arbeit, vor allem vieles Gehen, Stehen und Tragen, bei der Frau die das labile Gleichgewicht der Frau störenden Zustände der Menstruation, der Schwangerschaft und des Klimakteriums vor allem die Auslösungsmomente. Auch ein unter solchen Voraussetzungen z. B. ent-

Digitized by Google

stehender Plattfuß oder zuweilen ein schwächendes Krankenlager, auch vermehrte Arbeit, zunehmende Korpulenz usw. kann die ersten Beschwerden auslösen.

Diese Beschwerden lassen sich zunächst ganz allgemein bezeichnen als statische Beschwerden und brauchen durchaus nicht immer am Becken zuerst aufzutreten, sondern am Fuße, am Knie, in der Hüfte oder in der Articulatio sacroiliaca, also an einem beliebigen Gelenk der statischen Einheit, an dem es zu Verschiebungen der Gelenkflächen kommt. Tritt irgendwo bei dieser beschriebenen Disposition infolge des rachitischen Beckens oder des Stehbeckens in der statischen Einheit eine Störung ein, etwa am Fuß, so können die ersten Beschwerden in Form rheumatischer Schmerzen oder als Hexenschuß z. B. am Becken auftreten. So habe ich zahlreiche Patienten gesehen, die infolge eingetretenen Knick- oder Plattfußes, ohne je Fußbeschwerden gefühlt zu haben, lumbagoartige Beschwerden bekamen. Besonders Frauen in der Gravidität haben oft derartige statische Lumbagobeschwerden, was ja bei der vermehrten Beckenneigung infolge des verlagerten Schwerpunktes leicht verständlich ist. Aber auch im Klimakterium habe ich zahlreiche derartige Fälle gesehen. Hier spricht anscheinend die Erschlaffung des bis dahin elastischen Bandapparates und der Muskulatur im Klimakterium mit, oft unterstützt durch eine zunehmende Adipositas. Unter diesen waren einige Fälle, die wegen der hochgradigen Kreuz- und Hüftschmerzen jahrelang vergeblich gynäkologisch und sogar auf Osteomalacie behandelt worden waren. Auf die Korrektur durch Plattfußeinlagen erfolgte in einigen dieser Fälle sofortige Heilung, in anderen mußte noch das erkrankte Gelenk lokal mit Massage, Heißluft und Pendelübungen in Rückenpendelmaschinen behandelt werden.

Ferner sah ich oft, wie durch das Tragen zu hoher Absätze, besonders bei Damen, die Füsse in Valgität umgelegt wurden; dadurch wurde die Statik gestört; die Patienten bekamen teils Fußbeschwerden, was ja leicht erklärlich ist, teils Knie-, teils aber Ischias- oder Lumbagobeschwerden.

Besonders bei Ischiasbeschwerden soll man stets auf statische Störungen achten, vor allem bei schwer arbeitenden Männern, denn es gibt Ischiasfälle, die alle klassischen Symptome der entzündlichen Ischias aufweisen und doch rein statischer Natur sind, also ihre Ursache in einem übersehenen Platt- oder Knickfuß haben und sehr schnell auf dessen Korrektur mit richtigen Stiefeln und Einlagen verschwinden.

Digitized by Google

Eine andere bei Männern häufiger als bei Frauen zu beobachtende Neuralgie ist die Meralgia paraesthetica, d. h. Parästhesien, Taubheits- oder Kribbelgefühle im Verlaufe des Nervus femoralis cutaneus externus, also auf der Außenseite des Oberschenkels; auch diese ist oft mit der Sicherheit eines Experimentes durch die Korrektur vorhandener statischer Störungen zu beseitigen. Die Ursache sowohl dieser Ischias-, wie der Lumbago- und der Cruralisbeschwerden ist eine durch die Plattfüße bedingte Veränderung der Beckenneigung (bei typischem Stehbecken), die wiederum eine Ueberdehnung der befallenen Nerven und an der Articulatio sacroiliaca eine Verschiebung der Facies auricularis zur Folge hat.

Außerordentlich wichtig sind nun diese Krankheitserscheinungen als Frühsymptome der Arthritis deformans coxae, in deren Anamnese sie sich häufig konstatieren lassen. Wie schon erwähnt, ist die Arthritis deformans das Endstadium der hier besprochenen statischen Erkrankungen; gleichgültig in welchem Gelenk der statischen Einheit sich die Arthritis deformans schließlich ausbildet, sie weist immer die für die Diagnose wichtige Trias der klinischen Beschwerden auf: 1. Schweres Ansetzen nach der Ruhe, 2. wenn „in Gang" besser und 3. erneutes Auftreten der Beschwerden bei zu langer Belastung.

Hinzu treten außer den allgemeinen statischen Beschwerden an den betreffenden von der Arthritis deformans befallenen Gelenken nur noch die Krepitation als Ausdruck des Knorpelschwundes, das Lipoma arborescens als Ausdruck der Synovialiswucherung und die Beweglichkeitsbeschränkungen als Ausdruck der Kapsel- und Bänderschrumpfung und der Osteophytenbildung. Ich möchte daher vorschlagen, die Arthritis deformans simplex zur Unterscheidung von den polyartikulären progressiven Formen, Arthritis deformans „statica" zu nennen.

Die häufigste statische Erkrankung und ihr Endglied, die statische Arthritis deformans, ist die nach Knick- und Plattfuß am Fuß selbst eintretende Gelenkentzündung, die sich nicht bloß im Malleolargelenk, sondern auch in den kleinen Fußgelenken abspielt. Wird sie schon sehr häufig trotz oder gerade wegen der fast regelmäßigen Doppelseitigkeit, die sie ja mit der primären progressiven destruierenden Polyarthritis teilt, mit den sog. rheumatischen Erkrankungen verwechselt, so ist das noch mehr mit der an Häufigkeit an zweiter Stelle folgenden statischen Kniearthritis der Fall, die wohl das

Digitized by Google

Hauptkontingent der die Badeorte aufsuchenden Patienten darstellt. Fast ausnahmslos wird diese statische Kniearthritis mit chronischem Rheumatismus und vor allem mit Gicht verwechselt. Erst die Untersuchung der bei ihr häufig gar keine Schmerzen aufweisenden Füße kann die wahre Ursache in Knick- und Plattfüßen, aber immer nur bei vorhandener Disposition infolge des rachitischen oder des Stehbeckens oder bei sonstigen statischen Störungen aufdecken.

Eine sehr charakteristische Form dieser Erkrankung ist der meist doppelseitige rezidivierende Hydrops des Knies, den wir

Fig. 15.

trotz jahrelangen Bestehens häufig sehr schnell nach Korrektur der Knick- und Plattfüße schwinden sahen. Weit häufiger ist jedoch die trockene Form der Knieentzündung: Jene Kniee mit den dicken subpatellaren Lipomen, der Krepitation bei Bewegungen und den meist unerträglichen Schmerzen bei längerem Gehen und in der Nacht.

In weitem Abstande in der Häufigkeit folgt nun die Arthritis deformans coxae, deren erste subjektive Beschwerden die besprochenen Ischias-, Cruralis- und Lumbagobeschwerden sein können

Digitized by Google

bei noch völlig negativem Röntgenbild. Das ist ja auch nicht weiter verwunderlich, wenn es sich zunächst nur um das Lipoma arborescens

Fig. 16.

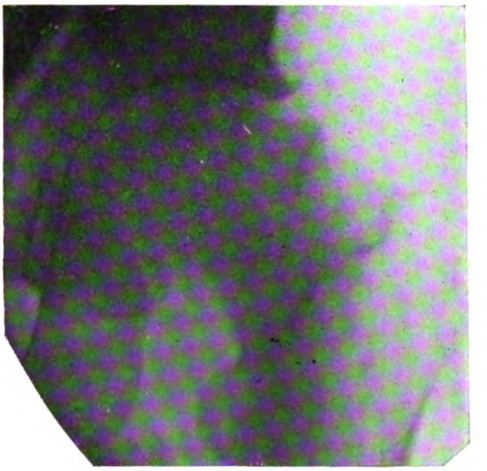

(Fig. 15) handelt, also um Veränderungen, die sich zunächst auf die Kapsel und den Knorpel beschränken. Erst später tritt dann

Fig. 17.



die Osteophytenbildung hinzu (Fig. 16 und 17). An der Hüfte läßt sich oft bei der Arthritis deformans sehr schön das auch für

Digitized by Google

Fig. 18.

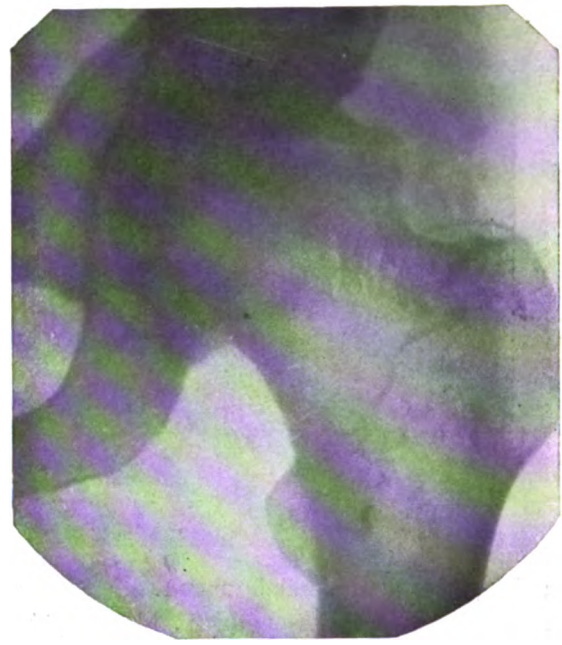

jedes andere Gelenk geltende Gesetz bestätigt finden, daß die Osteophytenbildung versucht, die Inkongruenz wieder auszugleichen (Fig. 18 und 19). Die Therapie hat zur Hauptaufgabe, zunächst die vorhandenen statischen Störungen, soweit wie möglich, auszugleichen. An sonstigen Heilmitteln treten zunächst die Massage, Bäderbehandlung, Heißluft und Pendeln in ihre Rechte. In sehr schmerzhaften Fällen ist die Anwendung des Hessingapparates anzuraten. Bei hochgradiger Flexions-, Adduktionskontraktur, wie man sie gar nicht selten findet, habe ich mehrfach mit gutem Erfolg das Redressement forcé vorgenommen und die

Fig. 19.

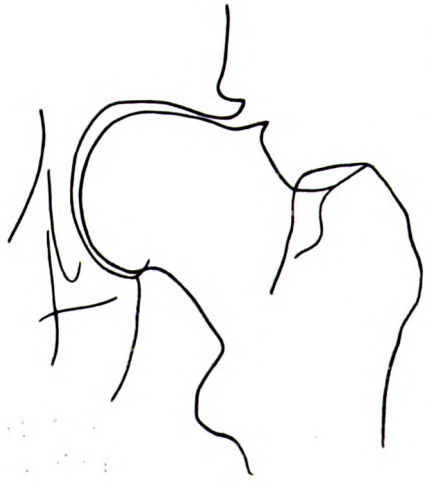

Digitized by Google

Patienten auf ca. 3 Wochen in Abduktion eingegipst und dann ausgiebig nachbehandelt. Mir selbst ist dabei bisher nichts passiert; Karch jedoch verlor 2 Fälle an Fettembolie. Diese Gefahr liegt aber meines Erachtens bloß dann vor, wenn die Hüfte schon sehr unbeweglich war und wenig zum Gehen benützt wurde, vor allem bei den durch Osteophytenbildung völlig verhakten Fällen. In solchen Fällen empfiehlt sich dann zur Stellungsverbesserung mehr die subtrochantere Osteotomie, die ich dabei mit Erfolg vorgenommen habe.

Am Kniegelenk, bei dem außer der beschriebenen Inkongruenz im Röntgenbilde (Fig. 20 und 21) die Randosteophytenbildung

Fig. 20.

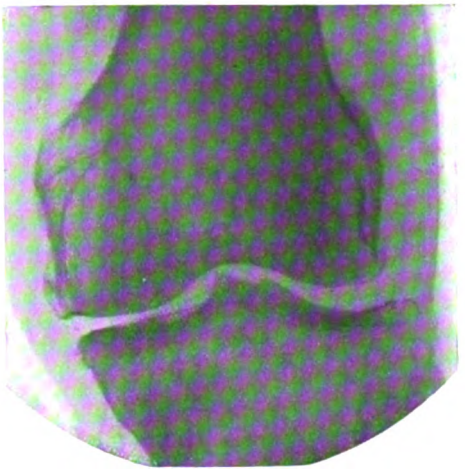

schon sehr frühzeitig nachweisbar wird, sind ebenfalls zunächst vorhandene statische Störungen, besonders Knickfüße oder Plattfüße zu korrigieren. Von Heilmitteln kommen auch am Knie zunächst Massage, Wärme und aktive und passive Bewegung in Frage. Bei richtiger Korrektur der statischen Störungen schwinden die manchmal recht hochgradigen Lipome im Laufe der nächsten 3—4 Jahre von selbst. Von einer Exstirpation der Lipome, der Hoffaschen Operation, muß ich nach meinen Erfahrungen dringend abraten. Wir erleben hier häufig nachher kolossale Kapselschrumpfungen, die die Beweglichkeit des Knies erheblich einschränken. Auch der Eingriff selbst scheint auf den inneren Gelenkzustand einen starken Reiz auszuüben und die Schmerzen sehr zu verstärken. Den entlastenden

Digitized by Google

Hessingapparat möchte ich für jene meist sehr schmerzhaften Fälle reserviert wissen, bei denen es zu einer Abschleifung der früher runden Kondylenflächen gekommen ist (Fig. 22).

Die Behandlung der Arthritis deformans des Fußes (Fig. 23) deckt sich im großen und ganzen mit der des Plattfußes: 3mal täglich ½stündige heiße Bäder, Umschläge in der Nacht, Pendeln und Massage, vor allem richtige Korrektur durch Plattfußeinlagen

Fig. 21.

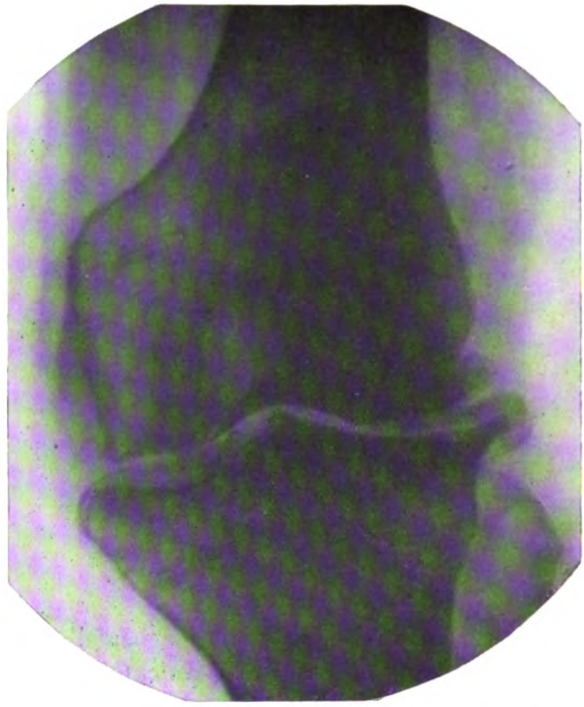

und Stiefel mit erhöhtem Innenrand. In schweren Fällen muß auch hier das Redressement forcé oder eventuell die Keilosteotomie vorgenommen werden.

Von besonderem Interesse wegen der Häufigkeit der Verwechslung und auch Kombination mit Gicht ist die statische Erkrankung, resp. die Arthritis deformans des Großzehenmittelfußgelenkes. Hier ist die Arthritis deformans ganz außerordentlich häufig als Folge schlechten und zu spitzen Schuhwerks. Sie wird fälschlich fast stets für Gicht gehalten; die Ursache ist jedoch meistens etwas

Digitized by Google

ganz Mechanisches: Durch das Tragen zu spitzer Stiefel (Fig. 24) wird zunächst die große Zehe in Valgität gedrängt, es treten bald

Fig. 22.



als Zeichen einer Arthritis deformans Osteophyten in Form einer Knochenleiste an der lateralen Seite des ersten Metatarsusköpfchens (Fig. 25) auf, die im Röntgenbilde wie ein Sporn aussehen, bis in

Fig. 23.



hochgradigen Fällen sogar der Gelenkspalt (Fig. 26) zerstört wird. Die Einklemmung von Synovialzotten beim Gehen oder auch bei Bewegungen in der Nacht im Bett kann momentane Hemmung und

Digitized by Google

Sperrung des Gelenkes herbeiführen mit unerträglichen Schmerzen: Das Gelenk schwillt an, wird heiß und wie der Patient und häufig auch der Arzt glaubt, der Gichtanfall ist da. Aber nur in sehr seltenen Fällen konnte durch die chemischen Untersuchungen ein gleichzeitiges Vorhandensein von harnsaurer Diathese und Arthritis

Fig. 24.

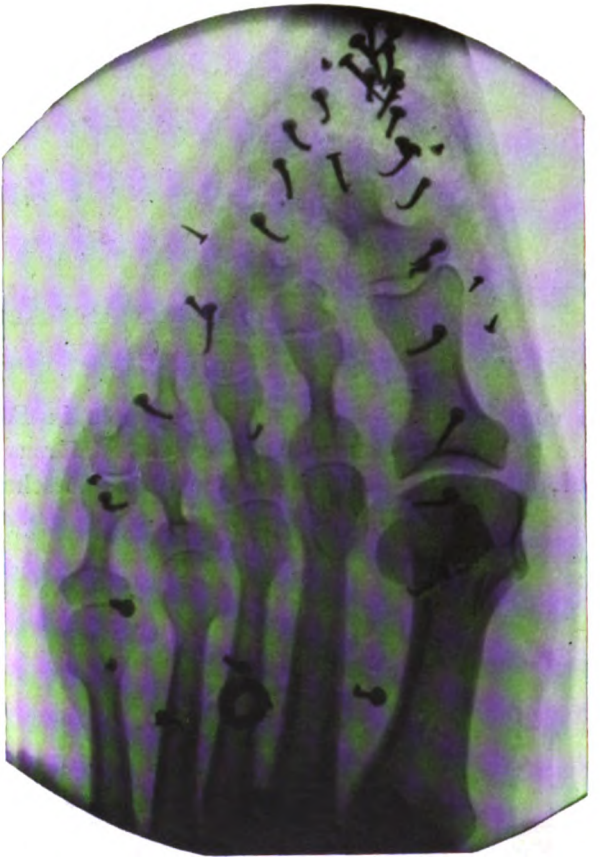

deformans nachgewiesen werden; in der überwiegenden Mehrzahl der Fälle war Gicht direkt auszuschließen. Das geht auch aus dem Erfolg der Therapie bei den meisten Fällen hervor, indem sich durch richtige Stiefel und durch die Entlastung des Großzehengelenks, durch Einlagen dauernd die Anfälle beseitigen lassen. Selbst bei nachgewiesener Gicht muß diese Korrektur der statischen

Digitized by Google

Anomalien die Grundbedingung der Behandlung bilden wegen der bekannten Vorliebe der Gicht, sich in bereits geschädigten Gelenken

Fig. 25.

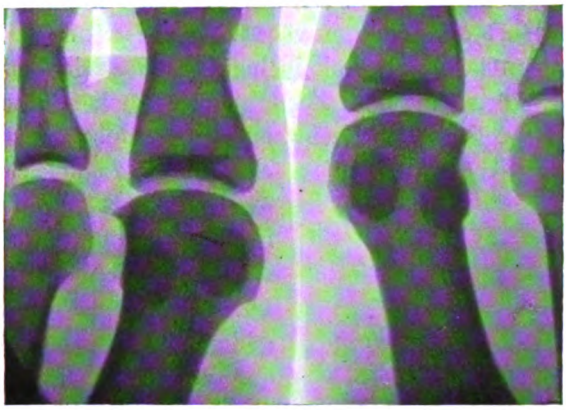

anzusiedeln. Bei hochgradiger Valgität haben wir die Weidsche Operation mit ausgezeichnetem Erfolge (Fig. 27) vorgenommen:

Fig. 26.

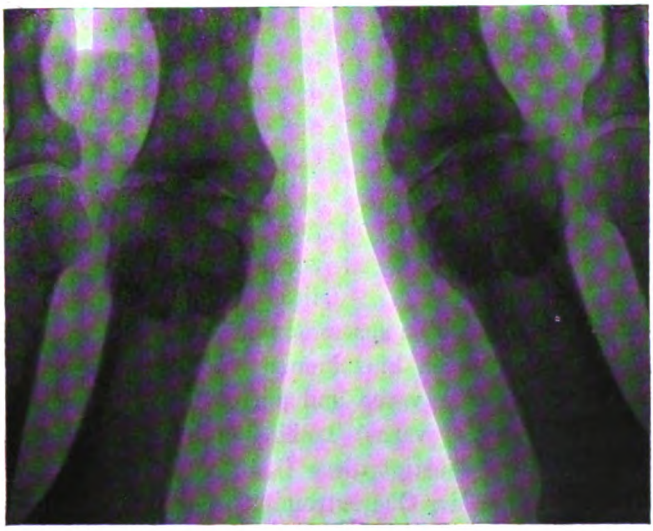

Abmeißelung der Exostose, Keilosteotomie des ersten Metatarsus und Transplantation der Flexor- und Extensor-hallucis-Sehnen an die mediale Seite der Grundphalanx.

Digitized by Google

Es erübrigt sich noch, auf die Behandlung der Arthritis deformans sacroiliaca resp. der chronischen Lumbagobeschwerden auf statischer Basis mit wenigen Worten hinzuweisen: Die Grundbedingung ist auch hier wieder die möglichste Korrektur von statischen Störungen, in vielen Fällen, wie oben erwähnt, von Plattfüßen oder hochgradigen Knickfüßen. Die Lokalbehandlung hat sich auf Massage, Pendeln und Wärme in jeder Form zu beschränken. Im Röntgenbilde (Fig. 28) gelingt der Nachweis von Osteophyten an der Synchondrosis sacroiliaca nur bei fortgeschrittenen Fällen. Einen schönen Fall zeige ich Ihnen hier an einem rachitischen Becken.

Fig. 27.

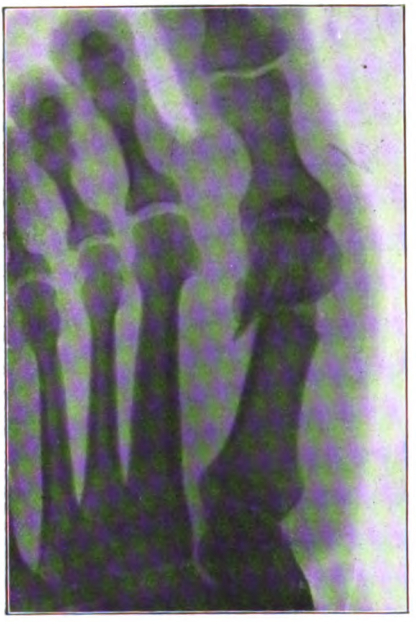

Das für die Unterextremität geltende Albertsche Gesetz der statischen Einheit gilt mutatis mutandis auch für die Oberextremität. Bei der Oberextremität kommt jedoch unter den drei für den Gelenkzusammenhalt in Betracht kommenden Faktoren nicht der Schwere, bzw. der Belastung und nicht dem Luftdruck, sondern dem Muskelzug die Hauptaufgabe der Gestaltung und des Gelenkzusammenhalts zu. Vor allem ist es die Rachitis, welche in der Jugend bereits die Stellung der einzelnen Gelenkkomponenten schädlich beeinflußt, da auf ihrem Höhepunkt zu der bekannten spasmophilen Muskelkontraktilität noch die Weichheit der Knochen hinzukommt und so die Ursache abgibt für einen späteren Cubitus varus und auch für die Gestalt des oberen Humerusendes (Humerus varus) maßgebend ist. Vieles Kriechen rachitischer Kinder begünstigt diese Deformitäten.

Daß aber auch an der Oberextremität in der Adoleszenz, ähnlich wie beim Stehbecken, durch vermehrte Arbeitsanforderungen, besonders durch Heben und übermäßiges Turnen noch eine Beeinflussung der Knochenformung und der Stellung der einzelnen Gelenkkomponenten stattfindet, das ist uns aus zahlreichen klinischen

Digitized by Google

Beobachtungen an Arthritis deformans humeri und cubiti bei Arbeitern und Turnern erwiesen worden. Anscheinend entsteht der sehr häufige Cubitus valgus und der mit ihm meist vergesellschaftete überstreckbare Ellbogen, soweit er nicht bereits durch die Rachitis bedingt ist, auch durch Ueberbeanspruchung während des Knochenwachstums, besonders gern bei Turnern und Armarbeitern.

Jede Aenderung des Seitenwinkels des Ellbogens und seiner Ueberstreckbarkeit verteilt aber sofort die Wirkung des Muskelzuges im ganzen Arm in anormaler Weise, da ja ein Teil der Muskeln vom Schultergürtel über Schulter und Ellbogengelenk hinüber zum Vorderarm ziehen, so daß nicht bloß für das Ellbogen-

Fig. 28.

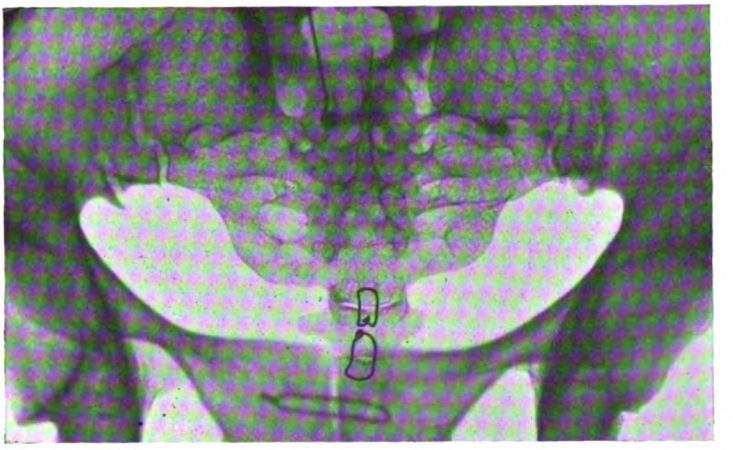

gelenk, sondern auch für das Schultergelenk anormale statische Verhältnisse resultieren.

Röntgenologisch sichtbare Veränderungen am Schultergelenk bei chronischer Arthritis humeri sind selten und nur in schweren langdauernden Fällen nachweisbar. Erklärlich wird das dadurch, daß am Schultergelenk eine physiologische Gelenkflächeninkongruenz existiert, da immer nur ein Viertel bis ein Drittel der überknorpelten Kopffläche mit der Pfanne artikuliert und ferner dadurch, daß sich bei den weitaus meisten Fällen die pathologisch-anatomischen Veränderungen auf Knorpeldegeneration und Lipombildung an der Bicepssehne im Sulcus intertubercularis, also auf röntgenologisch nicht sichtbare Veränderungen beschränken.

Digitized by Google

Erst später folgt im Röntgenbilde auch eine nachweisbare Osteophytenbildung, besonders am Sulcus intertubercularis, am unteren

Fig. 29.

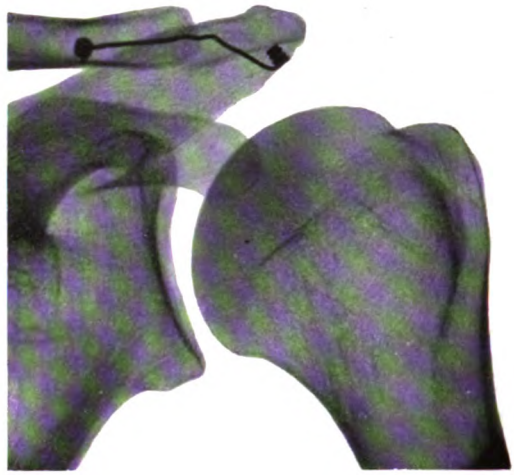

Kopfpol, an den Pfannenrändern und schließlich auch am distalen Akromionende. In seltenen Fällen beteiligt sich schließlich auch das Acromioclaviculargelenk an der Osteophytenbildung.

Fig. 30.



Um aber röntgenologisch das Schultergelenk zur Darstellung zu bringen, ist es nötig, die Lagerung des Patienten so vorzu-

Digitized by Google

nehmen, daß das Schulterblatt parallel zur Platte liegt und der Arm außenrotiert ist. Erst dann (Fig. 29) nämlich stehen normalerweise unterer Kopf- und Pfannenrand gegenüber, während bei Innenrotation des Armes der untere Kopfrand (Fig. 30) ungefähr die Mitte der Pfanne trifft. Dieses Verhalten sehen wir nun auch bei Arthritiden als Folge einer Innenrotation des Armes und der Muskelkontraktur und schließlich infolge Höhersteigens des Kopfes (durch Knorpelschwund) (Fig. 31). Die Therapie ist an der Schulter eine durchaus unblutige und besteht in Massage, Pendeln und Wärmeanwendung.

Fig. 31.

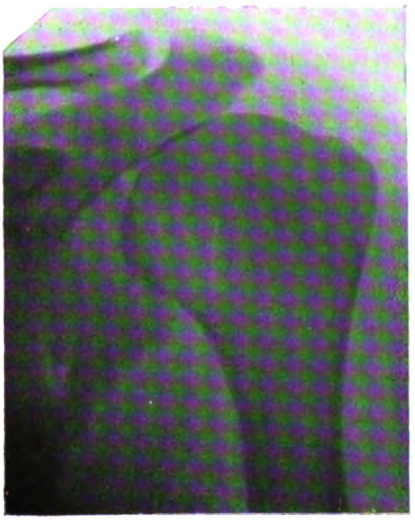

Fig. 32.

Ein noch dankbareres Objekt für die orthopädische Behandlung bildet die Arthritis deformans des Ellbogens. Beim normalen gestreckten Ellbogen geht in der volar-dorsalen Röntgenaufnahme die Seitenlinie des lateralen Humeruskondylus, wenn man sie über den Gelenkspalt hinüber verfolgt, genau in die seitliche Begrenzungslinie des Radiusköpfchens über. Beim statisch gestörten Ellbogen jedoch ragt, genau wie die laterale Tibiakontur bei Plattfuß, der laterale Rand des Capitulum radii frei unter dem Humerus (Fig. 32) hervor. Dieses Symptom findet sich stets bei der statischen Ellbogenerkrankung, besonders bei Tennisspielern, Näherinnen, Anstreichern, Arbeitern, Schlossern und Schmieden, also bei Be-

Digitized by Google

Fig. 33.

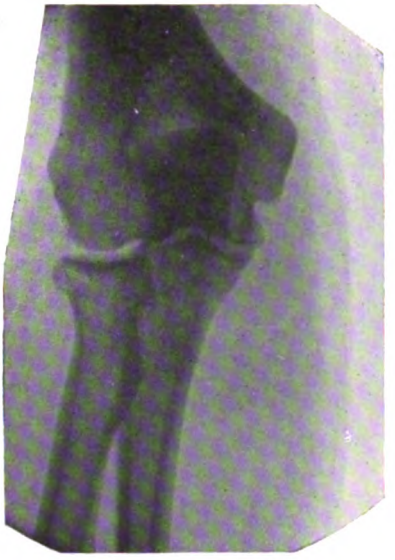

schäftigungsarten bzw. Bewegungen, wo eine Beugung gleichzeitig mit einer Supination des Vorderarmes stattfindet. Dabei wird nämlich auf die Humeroradialkapsel, die sich bei der beschriebenen Inkongruenz anscheinend in einer anormalen Spannung bzw. Drehung befindet, durch die gleichzeitige Anspannung des M. brachialis internus und des M. supinator brevis, die beide zu der erwähnten Kapselpartie Fasern abgeben, eine Zerrung und bei längerer Fortsetzung der betreffenden Arbeit ein Reiz ausgeübt, der schließlich eine Kapselerkrankung auslöst und zur endlichen Arthritis deformans führt. Bald zeigt sich dann auch die Osteophytenbildung am Radiusköpfchen und am Humerus- und Ulnakondylen. Auch am Ellbogen

Fig. 34.



läßt sich durchaus bei fortgeschrittenen Fällen im Röntgenbilde (Fig. 33) das für die Osteophytenbildung geltende Gesetz bestätigt finden, daß sie die Inkongruenz auszugleichen versucht.

Digitized by Google

Während aber bei anderen Gelenken bei Arthritis deformans die Bildung von freien Gelenkkörpern durchaus selten ist, hat das Ellbogengelenk eine Vorliebe dafür. Häufig finden wir drei, vier und mehr freie Körper (Fig. 34), die merkwürdigerweise aus der Synovialis entstehen und nicht etwa vom Knorpel oder Knochen abbrechen. Es kommt nun sehr häufig vor, daß sich diese Gelenkkörper einklemmen. Der Patient kommt dann mit völlig gesperrtem, sehr schmerzhaftem Gelenk zu uns. Es gelingt jedoch durch vorsichtiges Pendelnlassen, durch Massage und heiße Bäder und Um-

Fig. 35.

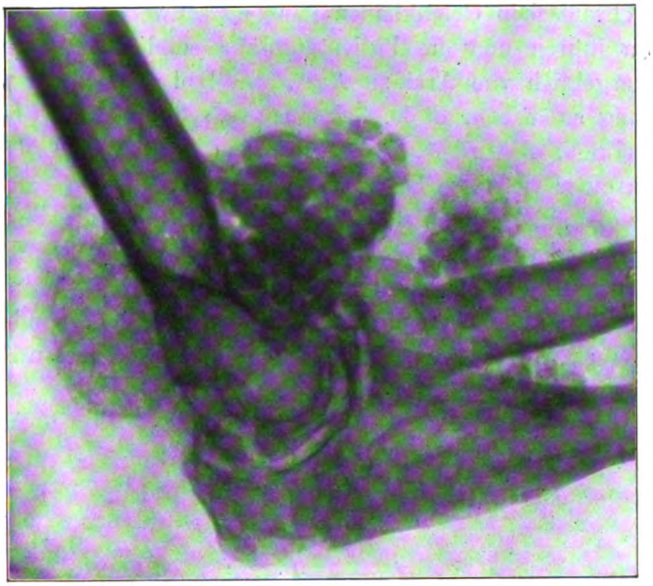

schläge des Nachts stets nach 1—3 Tagen die Einklemmung zu beseitigen. Die Exstirpation der freien Körper nützt gewöhnlich nur auf sehr kurze Zeit, da sich bald wieder neue bilden, so daß die Exstirpation nur da nötig ist, wo die Massenhaftigkeit der freien Körper, wie in diesem Falle hier (Fig. 35), den Ellbogen völlig unbeweglich macht. Meist genügt die Pendelbehandlung, welche sie abschleift, völlig.

Am Handgelenk tritt die Arthritis deformans — abgesehen von den posttraumatischen Formen und den bei der progressiven Polyarthritis — selten auf. Entsprechend dem komplizierten Bau des

Digitized by Google

Handgelenkes findet sich eine Osteophytenbildung bald im Gelenk zwischen distalem Radius und Ulna, bald am Processus styloideus radii, bald auch nur an einzelnen Carpalia, sehr häufig auch am Multangulum majus. Die Behandlung ist hier eine durchaus unblutige und beschränkt sich auf Pendeln, Massage, heiße Bäder und Umschläge.

In meinem Vortrage habe ich Ihnen in kurzen Umrissen einen Ueberblick über die Behandlung der chronischen, speziell der statischen Arthritiden zu geben versucht, deren rechtzeitige Erkennung in der Praxis ganz außerordentlich wichtig ist. Die Verkennung des Leidens und die Verwechslung mit Rheumatismus, Gicht und anderen chronischen Gelenkleiden kann zu schweren therapeutischen Irrtümern führen und die Patienten Jahre und Jahrzehnte veranlassen, vergeblich von Arzt zu Arzt, von Bad zu Bad zu wandern, um Heilung su suchen, Fälle, bei denen es schließlich dem Kundigen sofort gelingt, die richtige Diagnose zu stellen und damit die Patienten einer richtigen Therapie zuzuführen.

Die Aufgabe der Orthopäden ist es nun, sich die Behandlung der statischen Erkrankungen mit ihrem großen Heer von Patienten zu sichern, nicht bloß, weil sich bei dem Zuwachs von jungen Orthopäden hier ein lukratives Arbeitsfeld eröffnet, sondern weil kein anderer Zweig der Medizin imstande ist, diesen armen Patienten zu helfen.

Digitized by Google

XIV.

Zur Aetiologie und Therapie der Arthritis deformans.

Von

Sanitätsrat Dr. **A. Schanz** in Dresden.

Meine Herren! Wenn ich bitte, mich mit einigen Worten an der heutigen Diskussion beteiligen zu dürfen, so möchte ich anschließen an meinen Vortrag, den ich bei unserem 9. Kongreß gehalten habe, und welchen ich bezeichnet hatte „Ueber physiologische Krankheitsbilder in der Orthopädie".

Dieser Vortrag hatte das Ziel, Ihnen zu zeigen, daß wir zum Verständnis für mancherlei Krankheitserscheinungen nicht Genügendes aus dem Studium der pathologischen Anatomie gewinnen, daß wir aber über viele Sachen zur Klarheit kommen, wenn wir neben die pathologische Anatomie die pathologische Physiologie stellen. Ich hatte damals zunächst versucht, das physiologische Krankheitsbild der statischen Insuffizienz herauszuarbeiten. Ich war ausgegangen von der Insufficientia pedis. Das ist ja heute ein Krankheitsbegriff, der nicht mehr mir allein gehört, sondern der sich ganz allgemein eingeführt hat. Ich hatte dann weiter gezeigt, wie wir an der Wirbelsäule ein analoges Krankheitsbild in der Insufficientia vertebrae haben. Ich hatte weiter dieses Insuffizienzbild an der Hüfte und am Knie skizziert. Anschließend an die Skizzierung der Insufficientia genu hatte ich dann versucht, am Knie noch ein zweites physiologisches Krankheitsbild herauszuarbeiten: Das Bild der Verbrauchskrankheit. Ich hatte da folgendes gesagt:

„Die Insuffizienz, meine Herren, entsteht, wenn durch irgend eine Störung das Gleichgewicht zwischen Leistungsfähigkeit und

Digitized by Google

Arbeitsinanspruchnahme aufgehoben wird. Es gehört also zu ihrer Erzeugung eine abnorme Einwirkung. Die Verbrauchskrankheit dagegen entsteht, ohne daß eine abnorme Tätigkeit eine Rolle spielt. Jedes Messer wird unter normalem Gebrauch stumpf, jede Hose sitzt sich bei normalem Gebrauch durch und jede Maschine wird bei normalem Gebrauch klapprig und schließlich gebrauchsunfähig. Genau so müssen die Organe des menschlichen Körpers durch normalen Gebrauch abgenutzt werden und müssen in einen Zustand des Verbrauchs, der Gebrauchsunfähigkeit kommen. Die Erscheinungen, welche dabei auftreten, müssen an den verschiedenen Stellen des Körpers verschieden sein. Sie werden sich dadurch charakterisieren, daß sie schließlich mehr weniger bei allen Individuen auftreten, wenn dieselben nur das nötige Alter erreichen, und wenn dieselben nur im Laufe ihres Lebens das betreffende Organ in einer seiner Leistungsfähigkeit entsprechenden Höhe benutzt haben."

Ich sagte dann weiter: „Haben wir nun am Knie Krankheitsbilder, die als solche Verbrauchskrankheiten gedeutet werden können? Nun, meine Herren, am Knie haben wir eine Kette pathologisch-anatomischer Veränderungen, welche mit der Gonitis crepitans beginnen, und welche über die Gonitis villosa hinübergehen bis zu der ausgesprochenen Arthritis deformans, und wir sind nicht imstande, in diese Reihe hinein einen scharfen Strich zu machen, durch den wir die Gonitis crepitans von der Gonitis villosa, und diese von der Arthritis deformans genu trennen können. Diese Krankheitskette sind die Verbrauchskrankheiten des Kniegelenkes."

Damit, meine Herren, habe ich meine Anschauungen über die Entstehung der Arthritis deformans dargelegt, und ich möchte heute nur hinzufügen, daß das, was ich damals für das Knie ausgesprochen habe, meiner Ueberzeugung nach für alle Arthritis deformans gelten muß. Ich schaue also die Arthritis deformans als die spezifische Verbrauchskrankheit der Gelenke an. Wo eine Arthritis deformans auftritt, da ist sie nichts anderes als das Zeichen, daß das Gelenk abgebraucht ist, abgebraucht wie das ausgelaufene Lager in einer Maschine.

Gestatten Sie mir, meine Herren, kurz durchzuprüfen, wie sich das uns heute bekannte Material der Arthritis deformans unter diesem Gesichtspunkt erklärt.

Digitized by Google

Lassen Sie mich mit etwas Negativem beginnen. Alle unsere Forschungen, so ausgiebig und so ausführlich, wie sie sich mit der Arthritis deformans beschäftigt haben, sind nicht imstande gewesen, irgendeine Schädigung klar und deutlich aufzuweisen, welche als spezifische Ursache der Arthritis deformans anzusehen ist. Nun, meine Herren, wenn die Arthritis deformans nichts anderes ist, als eben das Resultat normalen Verbrauches eines Gelenkes, dann gibt es eben keine spezifische Ursache in dem gewöhnlichen Sinne der spezifischen Ursachen von Erkrankungen. Daß wir eine solche Ursache nicht gefunden haben, kann uns nicht mehr Wunder nehmen.

Wunder nehmen kann es uns auch nicht, wenn wir die Arthritis deformans auftreten sehen unter Umständen, welche einen vorzeitigen Verbrauch eines Gelenkes erklären, also unter Umständen, welche abnorm hohe Ansprüche an irgendein Gelenk stellen. Es ist verständlich, daß wir bei Menschen, die sehr viel stehen, sehr viel auf den Beinen sein müssen, im Knie, in der Hüfte, im Fußgelenk Zeichen von Arthritis deformans entstehen sehen. Ebensowenig aber wird es uns auch wundern, wenn wir Gelenke der Arthritis deformans verfallen sehen, bei denen die Leistungsfähigkeit durch irgendeine Störung herabgesetzt worden ist. Nehmen Sie, meine Herren, den Fall, daß ein Gelenk durch eine chronische rheumatische Entzündung schwer geschädigt worden ist, und daß dieses Gelenk nun in Gebrauch genommen wurde. Ist es ein Wunder, wenn es vorzeitig verbraucht wird, wenn es die normalen Zeichen des Verbrauchs vor der Zeit gewinnt, wenn sich zu den Veränderungen, welche der chronische Gelenkrheumatismus gemacht hat, die Veränderungen hinzufügen, welche für die Arthritis deformans charakteristisch sind?

Dasselbe gilt, wenn die Schädigung etwa durch ein Nervenleiden bedingt wird. Die Arthritis tabica zeigt alle Erscheinungen einer echten Arthritis deformans. Sie unterscheidet sich von derselben nur dadurch, daß eben diese Arthritis bei einem Tabiker auftritt, daß sie zu einer Zeit zustande kommt, in der wir sonst eine Arthritis deformans nicht zu sehen gewöhnt sind, und daß sie Grade erreicht, welche die Arthritis deformans sonst nicht zu erlangen pflegt. Hier die Erklärung:

Die Tabes macht trophoneurotische Störungen. Sie schädigt die Festigkeit des Gelenkes. Der eigentümlich stampfende Gang

Digitized by Google

des Tabikers stellt dazu noch abnorm hohe Inanspruchnahme. Beide Faktoren zusammen bedingen den vorzeitigen Verbrauch der Gelenkkraft und bringen die Verbrauchskrankheit des Gelenkes zustande, sie bringen die Arthritis deformans in das Krankheitsbild der Tabes hinein.

Auch mit dem, was Preiser über die Arthritis deformans gelehrt hat, verträgt sich meine Anschauung recht gut. Was uns Preiser vorgestellt hat, das sind wohl seltener die Ursachen der Arthritis deformans, als vielmehr die ersten Erscheinungen, die man von der Krankheit auf dem Röntgenbild zu sehen bekommt. In einem Teil der Fälle geht aber zweifellos eine Inkongruenz der Gelenkflächen der Erkrankung voraus. Das sind z. B. die Fälle, wo durch ein Trauma eine Verstellung des Gelenkes geschaffen worden ist, und wo dann in kürzerer oder längerer Zeit eine echte Arthritis deformans sich einstellt.

Nun, meine Herren, diese Fälle erklären sich unter meiner Annahme über die Aetiologie der Arthritis deformans sehr gut. Nehmen Sie eine Maschine und stecken Sie in dieser ein Rad schief auf die Welle. Dieses Rad wird sich vor der Zeit ausgeleiert haben, die Welle wird vor der Zeit Abschleifungsspuren zeigen, der ganze Mechanismus wird vor der Zeit verbraucht sein. Dasselbe ist natürlich auch an einem Gelenk in unserem Körper der Fall.

Nehmen Sie ein Genu valgum mit seinen falschen Belastungsrichtungen und lassen Sie den Kranken auf diesem lange genug laufen, so bekommen Sie auch eine echte Arthritis deformans, und zwar zu einer Zeit, wo dieses Gelenk bei normaler Stellung, bei normaler Belastungsrichtung noch lange tätig sein würde. Das ist bei meiner Anschauung über die Aetiologie der Arthritis deformans ebenso erklärlich, wie wenn irgendeine andere Deformität in einem Gelenk zu einer deformierenden Entzündung führt.

Nun, meine Herren, ein paar Worte über den pathologisch-anatomischen Befund. Es ist charakteristisch für die echte Arthritis deformans dreierlei. Wir sehen erstens die bekannten Abschliffe: Schliffe, welche den ganzen Knorpel durchdringen und tief in die Knochenmassen hineingehen können. Daneben sehen wir echte entzündliche Erscheinungen und Anbau von allerlei zum Aufbau von Gelenken benutzten Materialien.

Von diesen Erscheinungen lassen sich jene Abschliffe sehr leicht als Verbrauchserscheinungen erklären. Sieht man sich

Digitized by Google

solche Abschliffe an, und hält man sich daneben das ausgelaufene Lager aus irgendeiner Maschine, so sind die beiden Bilder einander so gleich, daß es gar keinen Zweifel über die gleiche Entstehung der Veränderungen hier und da geben kann.

Ohne Schwierigkeit erklären sich auch die entzündlichen Erscheinungen. Wo der Körper Schaden erleidet, da treten solche auf. Jede Gelenkverletzung, jede innere Gelenkverwundung führt zu entzündlichen Reaktionen. Selbstverständlich müssen solche auch entstehen, wenn der Gebrauch — der Verbrauch — die Gelenkfläche abreibt und abschleift.

Etwas schwieriger wird die Erklärung der Wucherungserscheinungen. Und doch ist auch ihr Auftreten so leicht verständlich. Sie sind nichts anderes als die Selbstheilungsbestrebungen, mit denen der lebende Organismus dem zugrundegehenden Gelenk zu helfen sucht. Der Organismus will sich wehren gegen den vorzeitigen Verlust eines Organes, und wie er sich bei anderen Erkrankungen in entsprechender Weise durch Bildung von Gegengiften u. dgl. wehrt, so wehrt er sich hier dadurch, daß er Gelenkkonstituentien neu schafft, daß er Knochenmassen apponiert, die Gelenkflächen verbreitert, die Gelenkkapsel und die Gelenkbänder verdickt und ähnliches.

Daß diese hypertrophischen Produkte nicht immer ganz ihrem Zweck entsprechen, ist ja nicht zu bestreiten. Vollkommenes leistet eben der Körper in allen diesen Fällen nicht. Aber daß die Tendenz verfolgt wird, den Schaden zurückzuhalten, den Schaden auszugleichen, das kann doch eigentlich, wenn man diese ganzen Erscheinungen in genügender Distanz ansieht, nicht verkannt werden. Man muß nur nicht immer gleich mit dem Mikroskop anrücken. Viele Dinge lassen sich besser mit bloßem Auge oder gar mit dem Fernrohr sehen.

Nun, meine Herren, die Lehren für die Therapie, welche sich aus meinen Anschauungen über die Aetiologie der Arthritis deformans ergeben.

Ein verbrauchter Maschinenteil, der ist erledigt. Man kann ihn nicht anders verwenden, als daß man ihn aus der Maschine herausnimmt und ihn durch einen neuen ersetzt. Im lebenden Körper ist diese Art der Therapie meistens unmöglich, und zweitens sind wir im lebenden Organismus doch besser gestellt. Der lebende Organismus ist imstande, den Verbrauchserscheinungen Reaktions-

Digitized by Google

kräfte gegenüberzusetzen, welche das Ziel haben, das ausgeleierte Gelenk wieder gebrauchsfähig zu machen und es vor weiterer Abnutzung zu schützen. Es wird bei der Behandlung der Arthritis deformans darauf ankommen, den konsumierenden Gebrauch zu sistieren und die Selbstheilungstendenzen des lebenden Organismus anzuregen, ihnen die Bahn frei zu machen und sie, soweit wir können, in ihrer Bahn zu lenken und zu leiten.

Die echte Arthritis deformans ist ganz ausgesprochen eine Erkrankung der Gelenke der unteren Extremität. Das Moment, welches diese Gelenke konsumiert, ist die Belastung. Die Entlastung ist deshalb die erste therapeutische Forderung.

So, meine Herren, kommt man zur theoretischen Begründung der praktisch ja längst bekannten günstigen Wirkung der Entlastungsapparate.

Aus dem, was ich oben gesagt habe über die Bedeutung falscher Gelenkstellung für die Aetiologie der Arthritis deformans, ergibt sich natürlich auch die Indikation der Korrektur dieser Deformitäten, wenn sie zur Entwicklung der Arthritis deformans führen.

Die außerordentliche Seltenheit der echten Arthritis deformans an den Gelenken der oberen Extremitäten hat mir bis heute noch nicht so viel Material geliefert, daß ich mir ein sicheres Urteil über die Wirkung der Fixation dieser Gelenke erlauben könnte. Ich nehme aber an, daß eine Beschränkung der Bewegungen dieser Gelenke einen günstigen Einfluß erzielt. Wenigstens scheinen mir die Fälle, welche ich bisher in Behandlung gehabt habe, dafür zu sprechen.

Als zweites therapeutisches Mittel für die Arthritis deformans wird, wenn diese Arthritis eine Verbrauchskrankheit ist, die Anregung der Stoffwechselvorgänge in dem Gebiet des Gelenkes in Betracht kommen. Nun, meine Herren, daß die Praxis uns die Bestätigung für die günstige Wirkung solcher Maßnahmen bietet, brauche ich Ihnen hier nicht zu sagen. Wir wissen ja, daß man durch Prießnitzumschläge, Massage, Elektrisation und ähnliches sehr günstige Erfolge bei den Anfangsstadien, besonders der Arthritis deformans genu, bei der sogenannten Gonitis crepitans und Gonitis villosa erzielt. Eines freilich müssen wir bei allen diesen Fällen beachten. Man muß das Gelenk selbst nicht reizen. Das

Digitized by Google

ist ja gerade, wenn es sich um eine Verbrauchskrankheit des Gelenkes handelt, sehr einleuchtend. Das Gelenk, das unter Arthritis deformans erkrankt ist, ist ein übermüdetes, ausgebrauchtes Organ. Auf dieses dürfen wir natürlich nicht Reize setzen, welche zunächst auch wieder eine Leistung dieses Organes verlangen. So ist es erklärlich, daß wir z. B. mit der Gymnastik bei der Arthritis deformans keine guten Resultate erzielen. Ebenso, daß man mit einer direkten Massage- oder Heißluftbehandlung des Gelenkes immer, oder ich will wenigstens sagen, fast immer deutliche Verschlimmerungen des ganzen Zustandes bekommt. Das Gelenk ist eben so müde und matt, daß es den Reiz, den wir bei diesen Maßnahmen auf das Gelenk setzen, nicht mehr verträgt, daß es nicht die nötige Reaktionsreserve in sich besitzt, um in günstiger Weise den Reiz zu verarbeiten.

Ich will auf weitere Details nicht eingehen. Es kommt mir nicht darauf an, eine abgeschlossene Bearbeitung des Kapitels Arthritis deformans zu geben. Ich will nur in die Diskussion, welche so lange ohne ersichtlichen Erfolg geführt wird, diesen Gedanken gegeben haben. Er wird den meisten von uns zunächst recht fremdartig vorkommen. Das war es aber auch, als ich seinerzeit das Krankheitsbild der Insufficientia pedis schuf. Es hat einen Weg gemacht. Ich hoffe, daß die Arthritis deformans als Verbrauchskrankheit der Gelenke ihn auch finden wird.

Digitized by Google

XV.

Zur Differentialdiagnose der chronischen Gelenkerkrankungen.

Von

Privatdozent Dr. **G. A. Wollenberg.**

Meine Herren! Die Entdeckung der Röntgenstrahlen hat die Hoffnung hervorgerufen, daß es mit ihrer Hilfe gelingen werde, Licht in das bisherige Dunkel der chronischen Gelenkerkrankungen zu bringen. Und in der Tat, diese Hoffnung ist zum Teile in Erfüllung gegangen; es ist bei einer ganzen Zahl von Gelenkerkrankungen — ich erwähne nur die Untersuchungen von Ludloff, Barjon, Köhler, Grashey, Jacobsohn, Hoffa, Wollenberg und vielen Anderen — gelungen, genauere röntgologische Anhaltspunkte für die Diagnose zu gewinnen. Es bleibt aber auf diesem Gebiete noch sehr viel zu tun übrig, und die weitverbreitete Meinung, man könne schon heute allein durch die Röntgenuntersuchung stets eine zuverlässige Differentialdiagnose stellen, ist ein verhängnisvoller Irrtum. Je mehr verschiedene Röntgenplatten von chronischen Gelenkerkrankungen man durchsieht, desto häufiger begegnet man bei völlig differenter Aetiologie wieder ähnlichen Röntgenbefunden, fließenden Uebergängen von einem Krankheitsbilde zum anderen. Von diesem Gesichtspunkte ausgehend, möchte ich Ihnen heute eine Reihe von Bildern aus verschiedenen Kapiteln der chronischen Arthritis demonstrieren, die ich aus einer großen Zahl von Röntgogrammen herausgesucht habe. Dieselben stammen teils aus unserem eigenen Materiale, teils sind sie mir von zahlreichen Kollegen zur Untersuchung in dankenswerter Weise überlassen worden. Dieselben werden noch Gegenstand einer eingehenden Arbeit sein.

Digitized by Google

Man hat mehrfach versucht, das Symptom der Knochenatrophie zum Einteilungsprinzip der chronischen Gelenkkrankheiten zu machen (Schuchardt, Jacobsohn u. a.).

In der Tat zeichnen sich manche Gelenkkrankheiten dadurch aus, daß sie relativ früh eine starke allgemeine Knochenatrophie hervorrufen, wie z. B. die chronische progressive Polyarthritis, andere dadurch, daß bei ihnen selbst in späten Stadien diese Knochenatrophie vermißt wird, wie z. B. die meisten Formen der Arthritis deformans. Aber schon bei der Erwähnung des letzten Beispieles stoßen wir auf Schwierigkeiten, insofern die neuropathischen Arthritiden, deren histologische Einzelheiten, ebenso wie deren Röntgenbefunde sich bekanntlich völlig mit denen der Arthritis deformans decken können, die wir daher zweckmäßig als Untergruppe der letzteren auffassen, gewöhnlich zu den atrophierenden Gelenkaffektionen gezählt werden; aber mit Unrecht, denn sowohl bei der Arthropathia tabidorum wie bei der Arthropathia syringomyelitica kann man geradezu einen hypertrophischen von einem atrophischen Typus unterscheiden.

Auch die Arthritis urica wird von einzelnen, meiner Ansicht nach nicht sehr zweckmäßig, unter die atrophierenden Gelenkerkrankungen gerechnet; denn während bei ihr die lokalisierte, herdförmige Atrophie das Charakteristische darstellt, kann eine allgemeine Knochenatrophie höheren Grades völlig ausbleiben.

Besonders groß sind die Widersprüche bei der gonorrhoischen Arthritis: Während die einen in der Atrophie geradezu das Charakteristische sehen, halten die anderen bei der Arthritis gonorrhoica der großen Gelenke gerade das Fehlen stärkerer Knochenatrophie für einen differentialdiagnostischen Anhaltspunkt. Ich glaube, daß manche Widersprüche sich lösen, wenn man bedenkt, daß ganz verschiedene Stadien der betreffenden Krankheiten untersucht waren, daß Gebrauch oder Nichtgebrauch der erkrankten Glieder eventuell eine große Rolle spielen kann, ein Umstand, den besonders Ludloff erwähnt. Vor allen Dingen aber dürfte die örtliche Ausbreitung der krankhaften Prozesse für das Vorhandensein oder Fehlen stärkerer Knochenatrophie entscheidend sein.

Nun zu meinen Demonstrationen: Ich möchte zunächst einige histologische Bilder zeigen. Dieselben stellen Schnitte durch die Synovialis dar, und zwar zunächst von einem beginnenden Falle von nicht auf entzündlicher Basis beruhender Arthritis deformans. Sie sehen

Digitized by Google

nur einfache Vermehrung der Zotten bei einer sonst dem Normalen entsprechenden Beschaffenheit. Dieser Zustand kann auch bei vorgeschrittenen Fällen der gleiche bleiben, er kann dann aber auch degenerative Prozesse erkennen lassen. Ein gleiches Bild bietet die Synovialis bei nicht vorgeschrittener Gicht dar: Einfache Zottenvermehrung mit geringer Gefäß- und Bindegewebsneubildung. Ganz andere Verhältnisse dagegen zeigen die progressiven Polyarthritiden, von denen ich Ihnen einen beginnenden und einen vorgeschrittenen Fall der primär chronischen Form und einen vorgeschrittenen Fall der nach akutem Beginne chronisch gewordenen und progredierenden Form im histologischen Präparate demonstriere. Beide Formen zeigen im anatomischen Charakter keine qualitativen Unterschiede, beide sind charakterisiert durch eigenartige, in neu gebildeten Zotten und auch sonst im subintimalen Gewebe gelegene mächtige Lymphozytenanhäufungen, denen besonders im Frühstadium mehr oder weniger starke Beimengungen polynukleärer Leukozyten nicht fehlen. Sie sehen aus diesen Demonstrationen, daß Gicht und Arthritis deformans sich anatomisch scharf von den chronischen progressiven Polyarthritiden sondern.

Dasselbe gilt für den Röntgenbefund: Eine sichere Abgrenzung der primär chronischen und der sekundär chronischen Form der progressiven Polyarthritis ist röntgologisch ebensowenig wie anatomisch möglich, wie Ihnen die folgenden beiden Handaufnahmen beweisen. Bei beiden finden Sie hochgradige allgemeine Knochenatrophie, Reduktion der Gelenkspalten, besonders im Bereiche der Carpalknochen, die scheinbar in eine diffuse Knochenmasse umgewandelt werden, ferner Deviationen und Kontrakturen der Metacarpalien und Phalangen, Verschiebungen und Verschmelzungen der das Handgelenk konstituierenden Knochen. Besonders häufig findet man, wie auch in einem unserer Bilder, eine Gestaltsveränderung, bestehend in Verbiegung und Abplattung des Proc. styloideus ulnae, auf die zuerst Köhler die Aufmerksamkeit gelenkt hat. Die chronischen, progressiven Polyarthritiden zeitigen, wenn sie das Kindesalter befallen, sehr häufig eine epiphysäre Atrophie der Gelenke, d. h. die Epiphysen zeigen die stärksten, die Diaphysen geringere Grade der allgemeinen Knochenatrophie. Diese epiphysäre Atrophie, von der ich Ihnen ein Beispiel demonstriere, ist nun keineswegs ein Charakteristikum der chronischen progressiven Polyarthritis, wir finden die epiphysäre Knochenatrophie vielmehr

Digitized by Google

auch bei anderen entzündlichen Gelenkprozessen, wie ein Bild von Gonitis tuberculosa des Kindesalters Ihnen beweist. Auch bei der Arthritis gonorrhoica werden wir ähnliche Bilder wiederfinden.

Von der echten uratischen Gicht zeige ich Ihnen zunächst sehr vorgeschrittene Stadien, bei denen sogar die Röntgendiagnose überhaupt keinem Zweifel begegnen kann. Scharf umschriebene Tophi, die bekanntlich keinen Schatten im Röntgenbilde geben, substituieren die Substanz der Knochen, und zwar nicht nur der Epiphysen, sondern teilweise auch der Diaphysen, hier die Ränder bevorzugend. Daneben finden sich Kontrakturen und Deviationen, sowie ankylotische Verschmelzungen der Gelenke. Die Tophi zeigen zuweilen durch Zurückbleiben einzelner Knochenspangen einen wabenartigen Bau, ähnlich den Bildern, die wir von den Enchondromen her kennen, wie ja überhaupt vorgeschrittene Gichtfälle im Röntgenbilde mit Knochentumoren manches gemeinsam haben. Die allgemeine Knochenatrophie nimmt bei der Gicht selten die enormen Dimensionen und die hohen Grade an, wie bei der progressiven Polyarthritis, ja sie kann öfters sogar auffallend gering bleiben. Die häufigen Verdichtungen der Knochen- und Weichteilschatten im Bereiche der erkrankten Gelenke rühren von der enormen Verdickung der periartikulären Gewebe her. Die erst bei der progressiven Polyarthritis beschriebene eisenbahnpufferähnliche Abplattung und die Verbiegung des Process. styloideus ulnae findet sich bei der Gicht ebenfalls. Auch bei ihr kommen ferner, wie bei ersterer Krankheit, gelegentlich geringe sekundäre Gelenkdeformationen vor, wie sie uns als für die Arthritis deformans charakteristisch bekannt sind. Beide Prozesse erklären sich durch die begleitende, wenn auch oft geringe, allgemeine Knochenatrophie. An den Zehen und Metatarsen sind die Veränderungen der Gicht analog denen der Hand, jedoch ist zu erwähnen, daß am ersten Metatarsophalangealgelenke die Gicht ähnliche Bilder erzeugen kann, wie die Arthritis deformans dieses Gelenkes, die ja besonders von Preiser beschrieben worden ist. Es kommen hier bei der Gicht sogar erhebliche spornartige Wucherungen vor, wie Ihnen ein Fall unserer Beobachtung zeigen mag. In einem Falle klinisch sichergestellter echter Gicht, dessen Röntgenbild ich Herrn Prof. Krause in Bonn verdanke, findet sich neben einer geringen lokalisierten Knochenatrophie des medialen Teiles des Capitulum Metatarsi I sogar nichts weiter als

Digitized by Google

diese laterale spornförmige Ausziehung. Die frühen Stadien der Gicht zeitigen an den kleinen Gelenken, wenn überhaupt ein posisiver Röntgenbefund vorliegt, oft nur geringe Ausnagungen der seitlichen Epiphysenpartien. Die von Köhler als Frühanzeichen der Gicht beschriebenen zackigen Protuberanzen an Metacarpal-, Carpal-, Metatarsal- und Tarsalknochen habe ich an meinem Materiale in der Mehrzahl der Fälle, selbst in den vorgeschrittensten Stadien, nicht gefunden. Nur ein Fall wies sie, allerdings mit der größten Deutlichkeit, am Metatarsus I und Cuneiforme I auf. An den großen Gelenken habe ich ebensowenig, wie andere Autoren, ein für Gicht charakteristisches Röntgensymptom auffinden können, auch wenn das Gelenk sicher gichtisch erkrankt war. Das Röntgenbild eines gichtischen Ellbogens möge dies demonstrieren.

Was die Arthritis gonorrhoica betrifft, so zeigen Ihnen drei Projektionsbilder die Erkrankung von Handgelenken und Fingern. Bei ausgedehnter Erkrankung finden sie sehr hochgradige akute Knochenatrophie, die vor allen Dingen an den Epiphysen zu enormen Aufhellungen des Knochenschattens führt, an unseren Bildern aber nicht so hohe Grade zeigt, wie die chronische Atrophie bei der progressiven Polyarthritis.

Im Bereiche der Fußwurzelknochen vermag die gonorrhoische Gelenkerkrankung durch ziemlich begrenzte Destruktion der Spongiosa gelegentlich ähnliche Befunde darzubieten, wie gewisse Stadien der luetischen Erkrankung. Ja, es können sich bei fehlender Anamnese zweifellos differentialdiagnostische Schwierigkeiten ergeben. Auch am Kniegelenke können Gonorrhöe und Lues unter Umständen ähnliche Bilder liefern; allein bei der Gonorrhöe sehen die Gelenkflächen meist wie ausgenagt aus (Ludloff), während die Lues mehr zu Arthritis deformans-ähnlichen Bildern führt. Daß letztere aber auch bei der Gonorrhöe vorkommen, beweisen Ihnen Röntgenbilder von gonorrhoischer Knie-, Hüft- und Ellbogengelenkentzündung. Bei letzterer ist besonders eine extraartikuläre (periostale) Knochenneubildung ausgesprochen. Was die wichtige Frage der Knochenatrophie bei gonorrhoischer Erkrankung der großen Gelenke betrifft, so kann ich, wie meine Bilder Ihnen beweisen, nur sagen, daß sie in vorgeschrittenen Fällen stets sichtbar war, allerdings manchmal mehr lokalen, herdförmigen, manchmal aber auch allgemeinen Charakter darbot. Letzteres zeigt Ihnen besonders deutlich ein Fall von gonorrhoischer Hüftenentzündung, bei dem das Bein fleißig

Digitized by Google

zum Gehen benutzt wurde, allerdings aber nur sehr geringe aktive und passive Beweglichkeit im Hüftgelenk zuließ.

Meine Herren! Meine Demonstrationen und Ausführungen haben Ihnen gezeigt, das die von mir herausgegriffenen chronischen Arthritiden ihr Wesen sehr häufig einwandsfrei im Röntgenbilde offenbaren, daß aber genügend Schwierigkeiten, besonders in den initialen Stadien, sich der Röntgendiagnose entgegenstellen können, um uns darzutun, daß wir in keinem Falle die übrigen klinischen Untersuchungsmethoden und die exakte Anamnese vernachlässigen dürfen, um im konkreten Falle zu einem zuverlässigen Urteil zu kommen.

Digitized by Google

XVI.

Zur Therapie der Arthritis deformans.

Von

Privatdozent Dr. **G. A. Wollenberg,** Berlin.

Meine Herren! Bei der Coxitis deformans verwende ich seit langer Zeit die Uebungstherapie, besonders die Uebung der Innenrotation. Mein Prinzip ist das gleiche, welches Lange hat, nämlich die „Bewegung ohne Belastung". Seit den Publikationen Preisers versäume ich niemals, den Stellungsabweichungen im Bereiche des Fußes durch Einlagen entgegenzuarbeiten. Ein begleitendes Genu valgum ist bei Erwachsenen bekanntlich ohne eingreifendere Maßnahmen weit schwerer zu beeinflussen. Bezüglich der von Hoffa empfohlenen Behandlung mit Schienenhülsenapparaten erwähne ich, daß ich in Frühfällen mit guter Beweglichkeit ganz von dieser Methode zurückgekommen bin; in vorgeschrittenen Fällen aber leistet sie zweifellos Vorzügliches, sofern man gut entlastet und dabei das Gelenk fleißig bewegen läßt, daneben auch die Atrophie der Muskeln durch Massage bekämpft. Die Lorenzsche Inversion wage ich nach den Erfahrungen von Karch nicht anzuwenden, sobald die Gelenkbewegungen stark beeinträchtigt sind.

Was die operative Behandlung betrifft, so kann die Resektion des Hüftgelenkes bei Pseudoankylose in schlechter Stellung unbedingt empfohlen werden. Diese Operation ergibt nach Ablauf einer gewissenhaften Nachbehandlung zunächst ein bewegliches Gelenk mit guter Funktion. Allerdings verschlechtert sich die letztere bei fehlender Uebungstherapie meist allmählich, da sich ein Rezidiv der Arthritis deformans einstellt. Wir können jedoch die Gestalt des gewissermaßen in Bildung begriffenen neuen Gelenkes in für die Funktion günstige Bahnen lenken und in diesen erhalten, wenn wir tägliche Uebungen und die eingangs erwähnte mechanische

Digitized by Google

Behandlung durchführen, da wir nach der Resektion gleichsam wieder einen initialen Fall von Arthritis deformans vor uns haben.

Bei der Arthritis deformans des Kniegelenkes ist die operative Eröffnung ohne weiteres angezeigt, sobald freie Körper häufige Einklemmungserscheinungen herbeiführen. Dabei begnügt man sich nicht mit der einfachen Entfernung dieser Körper, sondern man führt zweckmäßig eine unvollständige Arthrektomie aus, indem man die gewucherten Synovialzotten entfernt, knöcherne Protuberanzen, besonders die Randwucherungen, abmeißelt und die erweichten und flottierenden Knorpelmassen abkratzt. Es ist eigenartig, daß solche unvollständigen Operationen meist eine ganz erhebliche Besserung des Gelenkleidens zur Folge haben, die in Herabsetzung oder gar Beseitigung der Schmerzen und in Herstellung einer ganz guten Funktion besteht. Diese Besserung hält oft sehr lange Zeit an. Aehnliche Erfahrungen haben auch andere Operateure gemacht.

Zum Schlusse will ich noch hervorheben, daß ich in jedem Falle von Arthritis deformans in regelmäßigen Intervallen Jod innerlich nehmen lasse und möglichst lange Zeit hindurch Heißluftbäder verwende.

Mit den geschilderten Maßnahmen gelingt es fast stets, die Beschwerden zu vermindern und den Fortschritt des Leidens zu verlangsamen.

Digitized by Google

XVII.

Ueber die Beziehungen der Arthritis deformans juvenilis zum eingerenkten kongenital luxierten Hüftgelenk.

Von

Dr. **Peter Bade,** Hannover.

In den letzten Jahren sind von verschiedenen Seiten, ich erwähne nur Redard, Horvath, Fröhlich, Joachimsthal, Pürckhauer und Bibergeil, Mitteilungen gemacht worden, welche die Ansicht äußerten, daß das kongenital verrenkt gewesene Hüftgelenk, das vollständig gut reponiert war und das längere Zeit auch als vollständig gut retendiert anzusehen war, im Laufe der Jahre in manchen Fällen Veränderungen eingeht, die von dem normalen Gelenke mehr oder weniger stark abweichen, so daß z. B. Bibergeil der Ansicht ist, daß diese veränderten Hüftgelenke gewissen Fällen von Arthritis deformans sehr ähnlich sehen. Mit Rücksicht auf diese Mitteilungen habe ich mein Material untersucht, um die Frage nach Möglichkeit klären zu helfen, 1. wieweit die Veränderungen im Hüftgelenk nach vollständig gut gelungenen Repositionen denen des arthritischen Hüftgelenkes ähnlich sind oder ihnen nahekommen, 2. auch, wieweit diese Veränderungen mit dem klinischen Bilde der Arthritis deformans coxae übereinstimmen. Ich schicke voraus, daß nicht in Frage kommen diejenigen Fälle von Repositionen, bei denen keine konzentrische Heilung eingetreten ist, sondern daß ich nur berücksichtigen will diejenigen Fälle, bei denen eine konzentrische Heilung erzielt ist. Es fallen also auch fort die Transpositionen des Kopfes nach vorne, weil meiner Ansicht nach sowohl in exzentrisch geheilten Fällen wie in den sogenannten transponierten Fällen kein inniger Kontakt zwischen dem Kopfknorpel und dem Pfannenknorpel zustande kommt,

Digitized by Google

weil ferner bei diesen Fällen immer eine geringe Verschiebung des Kopfes durch die Belastung erfolgen muß und deshalb sowohl der Kopf wie auch die Pfanne Veränderungen eingehen müssen, welche den arthritischen Veränderungen an sich sehr ähnlich sein können. Ich erwähne das, weil Bibergeil offenbar diese scharfe Trennung von konzentrischen Heilungen und Transpositionen nicht macht. Er erwähnt nämlich in seiner außerordentlich lehrreichen Arbeit: „Weitere Mitteilungen über Osteoarthritis deformans coxae juvenilis, zugleich ein Beitrag zu den Spätfolgen nach unblutig reponierter Hüftluxation," einen Fall, der der Arthritis deformans sehr ähnlich sah, bei dem aber eine Transposition des Kopfes nach vorne vorhanden war. Diese Fälle müssen ausscheiden. Wenn ich nun mein Material überblicke, so kommen 70 Gelenke in Betracht, nämlich 14 doppelseitige und 42 einseitige Fälle, die absolut konzentrisch zur Heilung gebracht waren, die aber im Laufe der Jahre mehr oder minder starke Veränderungen aufwiesen. Ohne daß eine exzentrische Pfannenbildung im Laufe der Zeit sich herausgebildet hatte, ohne daß eine Transposition des Kopfes nach vorne sich vollzogen hatte, hatten sich doch, bei völligem Kontakt des Kopfes mit der Pfanne, verschiedene Veränderungen abgespielt. Diese Veränderungen lassen sich in 5 Gruppen einteilen.

1. In sehr vielen Fällen sind deutliche Einschmelzungserscheinungen am Kopfe, besonders im oberen und mittleren Teile, seltener im lateralen Teile, sichtbar. Diese Veränderungen treten zum Teil schon während der Verbandsperiode auf. Man sieht die Knochensubstanz des Kopfes an einigen Stellen dunkler werden, man sieht, daß diese einzelnen Stellen entweder miteinander in Verbindung treten oder isoliert bleiben. Diese für die Röntgenstrahlen durchlässigeren Partien liegen entweder im Inneren des Kopfes und lassen die Oberfläche vollständig unberührt, oder aber sie liegen an der Peripherie des Kopfes und bilden dort kleine Einziehungen. Diese Veränderungen bleiben entweder stationär während der ganzen Verbandszeit, sie verschwinden auch in den ersten Jahren nach der Reposition noch nicht; in manchen Fällen jedoch sieht man 4—6 Jahre später, daß die Knochenstruktur des Kopfes wieder genau so geworden ist wie an der anderen Seite, daß nur die Form des Kopfes in ganz geringem Maße von der normalen Kopfform abweicht, indem entweder der Kopf an der medialen Seite etwas flacher erscheint, oder indem an der Oberfläche des Kopfes eine kleine Einsenkung sich befindet, oder daß die Einsenkung mehr lateralwärts

Digitized by Google

geblieben ist. Diese Fälle haben meiner Ansicht nach mit Arthritis gar nichts zu tun. Auch in klinischer Beziehung finden wir nicht die geringsten Angaben von seiten der Kinder oder der Eltern, daß irgendwie über Schmerzen oder auch nur über leichtere Ermüdbarkeit geklagt wird. Ich fasse die zu dieser Gruppe gehörigen Fälle auf als reine Osteoporose, wie sie vielleicht nur durch die Fixation des Gipsverbandes, analog etwa der Sudeckschen Knochenatrophie eintreten kann. In denjenigen Fällen, wo kleinere Einziehungen an der Oberfläche des Kopfes zurückbleiben, ist vielleicht auch die Langesche Annahme berechtigt, daß die entsprechenden Veränderungen am Pfannendache zu diesen Veränderungen an der Kopfoberfläche führen.

2. In einer sehr kleinen Anzahl von Fällen löst sich der Kopf während und nach der Behandlung in zwei oder drei Teile auf. Einen solchen Fall habe ich schon im Jahre 1907 in meinem Buche über die angeborene Hüftverrenkung beschrieben; später sind ähnliche Fälle von Joachimsthal, Bibergeil, Horvath u. a. gemeldet worden. In diesen Fällen sehen wir vor der Behandlung einen vollständig gut ausgebildeten knöchernen Kopfkern. Einige Monate nach der Reposition finden wir, daß an der Oberfläche des Kopfes eine Resorption eintritt. Diese Resorption schreitet durch den ganzen Kopf fort und teilt ihn in zwei Hälften. Monate später, etwa ein halbes Jahr, sehen wir, daß zwischen diesen zwei Kopfkernen oberhalb der Kopfepiphyse ein neuer Kern auftritt, so daß wir jetzt 3 Kerne haben; die Kerne selbst sind unregelmäßig und zeigen innerhalb ihrer Substanz osteoporotische Stellen. In diesem Stadium sieht der ganze Kopf plattgedrückt aus und macht den Eindruck einer Kopftuberkulose. Ein Jahr später hat sich der untere Kopfkern stärker entwickelt, er hat gewissermaßen die beiden seitlichen Kerne verdrängt, so daß von diesen nur noch kleine Reste vorhanden sind, und wieder einige Zeit später sieht man von den 3 Kernen nur noch einen größeren, zwar etwas plattgedrückten, aber doch einheitlichen Knochenkern, so daß der Kopf jetzt der Norm verhältnismäßig wieder nahe kommt. Für diese verschiedenen Kopfkerne hat man zur Erklärung ein Trauma während der Reposition herangezogen (Bibergeil). Ich glaube, daß diese Ansicht für die von mir skizzierte Gruppe nicht zutrifft, weil ich beobachtet habe, daß diese Bildungen gerade bei den leicht reponierbaren Fällen aufgetreten sind. Es ist ganz ausgeschlossen, daß durch die leichte Reposition, die durch Zug in der Richtung der Schenkelachse und einfachen Druck

Digitized by Google

gegen den Trochanter erzielt wurde, der weiche, elastische Kopfknorpel zerstört werden und späterhin deshalb zu verschiedenen Kopfkernen führen konnte. Es handelt sich meiner Ansicht nach in diesen seltenen Fällen vielleicht um osteomalacische oder rachitische Prozesse, die zu einer anormalen Auflösung der Kopfsubstanz führen. Vielleicht werden diese Prozesse begünstigt durch die lange dauernde Fixation und durch die in abnormer Stellung stattfindende Belastung. Die Hauptursache scheinen mir jedenfalls Rachitis und Osteomalacie zu sein. Dagegen glaube ich nicht, daß die Arthritis deformans coxae hierbei mitwirkt, weil wir wiederum gar keine Schmerzen und Beschwerden beim Gehen geäußert bekommen. Diese seltenen Fälle der abnormen Ossifikation oder der Ossifikationsstörung gehen vollständig wieder zurück, so daß wir nach Jahren dem Kopfe auf dem Röntgenbilde nicht mehr ansehen, daß er solche Veränderungen durchgemacht hat.

3. In einer dritten Reihe von Fällen, die auch sehr selten ist, die aber immerhin häufiger als die zweite Gruppe ist, sehen wir vor der Behandlung überhaupt keinen knöchernen Kopf; bei einseitigen Fällen, wo an der gesunden Seite schon ein wohlausgebildeter Kopf auf dem Röntgenbilde zu erkennen ist, wie bei doppelseitigen Fällen, wo das Kind sich in einem Alter befindet, in dem der knöcherne Kopfkern schon ganz deutlich hätte vorhanden sein müssen. Nach einiger Zeit, meistens schon während der Behandlung, nach 3 bis 6 Monaten, sehen wir einen kleinen, linsenförmigen Kopfkern auftreten. Dieser bleibt einige Zeit bestehen, wird auch manchmal etwas größer und verschwindet dann wieder, so daß gar kein knöcherner Kopf mehr vorhanden ist. Der knorpelige Kopf ist in diesen Fällen bei guten Aufnahmen verhältnismäßig deutlich zu sehen, und man kann im knorpeligen Kopf zarte Schatten von Kalkablagerungen erkennen, die zu verschiedenen Zeiten an verschiedenen Stellen auftreten. So beobachtete ich einmal, daß die Knochensubstanz sich in der Nähe des oberen Pfannendaches zeigte, während sie 9 Monate später an dieser Stelle verschwunden war und leichte Kalkschatten mehr an der Außenseite des knorpeligen Kopfes vorhanden waren; während die Epiphyse zu einer Zeit, als der kleine Kopfkern noch sichtbar war, normal verlief, war die Epiphyse einige Monate später ganz unregelmäßig zackig und höckerig geworden, und wieder ein Jahr später waren auch die leichten Kalkschatten an der äußeren Seite des Kopfes verschwunden, es war überhaupt kein knöcherner Kopf mehr vorhanden, der knorpelige Kopf war

Digitized by Google

verhältnismäßig flach geworden, und in ihn ragten hinein die unregelmäßigen Wucherungen der Kopfepiphyse. Die Schenkelhalsspitze hatte sich stark nach abwärts gesenkt, so daß das ganze obere Femurende einen äußerst deformierten Eindruck machte. Trotzdem ist in diesen seltenen Fällen eine funktionelle Störung überhaupt nicht vorhanden. Auch die äußere Untersuchung läßt nicht erkennen, wie schwer die Veränderungen am Kopfe sind. Auch diese Fälle haben meiner Ansicht nach gar keine Beziehung zur Arthritis deformans juvenilis, weil die klinischen Symptome der Bewegungsstörung und der Schmerzempfindung völlig fehlen. Auch diese Fälle sind nicht in Beziehung zu setzen zu Traumen während der Reposition, weil die Reposition dieser Fälle in ganz frühem Alter erfolgte, 7 Monate bis 17 Monate, und weil die Reposition immer eine sehr leichte war. Auch diese Fälle müssen aufgefaßt werden als Ossifikationsanomalien, die durch einen krankhaften Prozeß in der Epiphysenlinie ausgelöst werden. Hierfür spricht die durchaus unregelmäßige Wucherung der Epiphysenlinie, die zu Höckerbildungen, Einziehungen in mehr oder minder starkem Maße führt.

4. Eine vierte Gruppe, die vielleicht ähnlich so häufig ist wie die dritte, tritt bei Kindern in etwas vorgeschrittenem Alter auf. Die Kinder sind 5—9 Jahre alt. In diesen Fällen ist der Kopf vor der Reposition gut vorhanden. Der Kopf steht nach Ablauf der Behandlung tadellos in der Pfanne und nun erfolgt 1, 2, 3 und mehr Jahre nach der Einrenkung eine randförmige Einschmelzung des Kopfes. Der Kopf wird von der Peripherie aus resorbiert, ohne daß im Kopfinnern oder an der Epiphysenlinie osteoporotische Erscheinungen auftreten. Und zwar tritt die Resorption schon im ersten Jahre nach der Reposition auf. Im zweiten Jahre hat die Resorption schon sehr hochgradige Formen angenommen; sie führt schließlich zu einer vollständigen Zerstörung des Kopfes, so daß der Halsstumpf in der Pfanne steht. In diesen Fällen, die einer Arthritis anatomisch außerordentlich ähnlich sehen, haben wir es meiner Ansicht nach mit Anpassungsvorgängen des Kopfes an die deform gebildete Pfanne zu tun. Wir sehen nämlich, daß das obere Pfannendach starke Osteophytenbildungen zeigt, daß diese Osteophyten allmählich schwächer werden, verschwinden, im gleichen Maße wie der Kopf selbst resorbiert wird. Es ist also in diesen Fällen nicht so, daß die Verbildung der Pfanne den Kopf umändert, wie Lange es meint, sondern Kopf und Pfanne bilden sich gleichmäßig um. Der Kopf wird

Digitized by Google

abgeschliffen, platter gedrückt, resorbiert, und die Osteophyten des oberen Pfannendaches werden durch Druck atrophisch gemacht. Diese Gruppe dürfte wohl am ehesten zur Arthritis deformans juvenilis prädisponieren, weil die anatomischen Vorbedingungen, Inkongruenz von Kopf und Pfanne, vorhanden sind, die ja nach Preiser die Ursache für Arthritis sein sollen. Ich muß jedoch bemerken, daß kein einziger meiner Fälle klinische Symptome einer Arthritis deformans aufwies.

5. In einigen Fällen tritt ein zentraler Kopfschwund ein, d. h. es treten im Innern des Kopfes osteoporotische Zonen auf, die nicht wie in der ersten Gruppe wieder verschwinden, sondern die immer stärker werden und schließlich den ganzen Kopf zum Schwund bringen, so daß das Röntgenbild den Eindruck erweckt, als wenn der Schenkelschaft und der Hals lose neben der Pfanne stehen. Auch in diesen Fällen handelt es sich gerade so wie bei der vorigen Gruppe um Kinder, die schon in etwas späteren Jahren zur Behandlung kamen, oder aber um Fälle, die zwar erst 3—5 Jahre alt waren, aber schon anderweitig in Behandlung gewesen waren. Bei einem dieser Fälle habe ich mich des Eindrucks nicht erwehren können, als wenn durch die vorausgegangene Behandlung bei den Repositionsmanövern eine Infraktion des Schenkelhalses stattgefunden hat. Die Resorption erfolgt in der Regel erst 1—2 Jahre nach der Reposition. Zunächst wird der mediale Teil des ganzen Kopfes aufgelöst, 2 Jahre später sieht man von ihm nichts mehr, man sieht dann, daß auch im lateralen Teile die Einschmelzung weitere Fortschritte gemacht hat, und wiederum einige Zeit später ist auch von ihm nichts mehr übrig geblieben. Auch in diesen Fällen finden wir, daß gar keine subjektiven Beschwerden vorhanden sind. Die Kinder gehen andauernd ohne Schmerz und ohne über Ermüdung zu klagen. Das einzige, wodurch sie an das früher durchgemachte Leiden erinnert werden, ist, daß sie nach stärkerem Springen in den Turnstunden etwas über Ermüdung klagen. Ob namentlich in den Fällen, wo man vom Kopf auf dem Röntgenbild überhaupt nichts mehr sieht, doch noch ein deutlicher knorpeliger Kopf vorhanden ist, ist mit Rücksicht auf die gute Funktion wohl sicher anzunehmen. Manchmal kommt es bei diesen Fällen, wenn der Kopf nahezu völlig resorbiert gewesen ist, wieder zu einer guten Entwicklung des ganzen Kopfes.

Digitized by Google

XVIII.

Aus der chirurgischen Universitätsklinik Zürich (Direktor: Prof. Dr. F. Sauerbruch).

Die zentrale oder intrapelvine Pfannenwanderung der Hüfte auf coxitisch-arthropathischer Grundlage.

Von

Privatdozent Dr. **K. Henschen,** Oberarzt der Klinik.

Mit 15 Abbildungen.

Unter dem Andruck des wie eine Art Modellierscheit wirkenden Schenkelkopfes bildet sich an den Pfannen kranker Hüftgelenke eine rinnen- oder muldenförmige Erweiterung aus, welche, als Pfannenwanderung oder intraazetabuläre Luxation bekannt, bei allen mit Deformierung oder Zerstörung des Gelenkes ablaufenden Hüftgelenkleiden vorkommt. Sie geht bestimmte gesetzmäßige Richtungen. Diese werden ihr vorgezeichnet durch die von dem Kranken eingehaltene Gliedstellung, durch die strukturellen Widerstandsverhältnisse und den Erkrankungsgrad der Kontaktstelle der Pfanne, welche bei der jeweiligen Stellung des erkrankten Beines den größten Andruck auszuhalten hat, durch die Form, Stoßkraft und strukturelle Festigkeit des nicht oder weniger miterkrankten Gelenkkopfes, durch die Größe des den Schenkelkopf einpressenden Muskel- und Narbenzuges, endlich durch den Winkelgrad des Halsschaftwinkels. Die Hüftpfanne „wandert" dabei, unter Austiefung der Randhänge ihres dem Preßandruck des strukturell festeren Gelenkkopfes nachgebenden Segmentes, exzentrisch an der Außenseite des Beckens an eine neue der Originalpfanne benachbart liegende Stelle, wohin ihr gleichzeitig der Gelenkkopf mitfolgt: extrapelvine oder exzentrische Pfannenwanderung. Da die

Digitized by Google

typische Gliedstellung der sich selbst überlassenen Coxitis die Adduktionsflexionskontraktur ist, entweichen Pfanne und Kopf gewöhnlich nach hinten oben auf die Außenfläche des Hüftbeines (iliakale Pfannenwanderung); als seltenere Abarten solcher Exzenterpfannen sind noch bekannt Pfannenwanderung nach der Incisura ischiadica, nach vorne gegen und auf das Foramen obturatorium, am häufigsten noch eine solche direkt nach oben.

Als „zentrale Pfannenwanderung" oder als zentrale intraazetabuläre Luxation habe ich vor 4 Jahren auf Grund anatomischer Beckentrockenpräparate eine eigenartige Deformierung der Hüftpfanne beschrieben, welche sich kennzeichnet durch die ein- oder doppelseitige Vorbauchung des Pfannenbodens in die Beckenhöhle in Uhrschalen-, Kuppel- oder Halbkugelform, welche in hochgradigen Fällen bis nahe zur Führungslinie des Beckens heranreicht und unter bestimmten mechanischen und pathologisch-anatomischen Bedingungen gleich der exzentrischen Pfannenwanderung auf dem Boden coxitisch-arthropathischer Prozesse sich entwickelt. Wie bei dieser rückt der Gelenkkopf in die Wanderpfanne nach und versinkt beckeneinwärts bis an seine Trochanterpartie in die gegen die Beckenhöhle vorgetriebene Pfannengrube, woraus eine eigenartige und seltene Form von Deformationsankylose hervorgeht. Sie stellt die intrapelvine Gegenform der exzentrischen Pfannenwanderung vor im gleichen Sinne, wie wir die traumatische und die pathologische zentrale Luxation des Schenkelkopfes den exzentrischen Luxationsformen gegenüberstellen.

Ihre Entstehungsgeschichte ist, da bis heute erst wenige auch klinisch durchuntersuchte Beobachtungen vorliegen, noch im Gegenstreit widersprechender Anschauungen.

W. Otto[1]) hatte im Jahre 1824 ein „einem erwachsenen Frauenzimmer angehöriges" sonst normal gestaltetes Becken beschrieben, an welchem die Köpfe beider Schenkelbeine so tief in die Pfannen eingelenkt waren, daß sie deren Böden weit in die Beckenhöhle hineingedrängt hatten. Die Pfannenkuppel der beiden unvollkommen ankylosierten Gelenke ragte rechts „gleich einer halben Orange" etwa 4 cm, links nur etwa 2 cm in die Beckenhöhle vor. Otto schrieb diese seltsame Mißformung der Pfanne einer „anomalen Gicht" (Arthritis deformans im heutigen Sinne), Gurlt[2]), der das Ottosche

[1]) W. Otto, Seltene Beobachtungen zur Anatomie, Physiologie und Pathologie gehörig. Bd. II, Berlin 1824, S. 19—20.

[2]) Berlin 1854 (5 Tafeln, 1 Tabelle).

Digitized by Google

Becken in seinem Tafelwerk „Ueber einige durch Erkrankung der Gelenkverbindungen verursachte Mißstaltungen des menschlichen Beckens" bildlich wiedergab, einer „chronischen Entzündung" zu.

Eppinger[1]), der 80 Jahre später ohne Kenntnis des Ottoschen Beckens ein weibliches und drei männliche skelettierte Mazerationsbecken mit gleicher oder ähnlicher Pfannenveränderung eingehend beschrieb, suchte ihr Wesen in einer Wachstumsstörung der Pfanne: Das abnorm lang knorplig und weich gebliebene Knorpelfeld der Pfannensynchondrose werde durch den stärker ausgewachsenen Schenkelkopf beckeneinwärts vorgeschoben und durch nach-

Fig. 1.

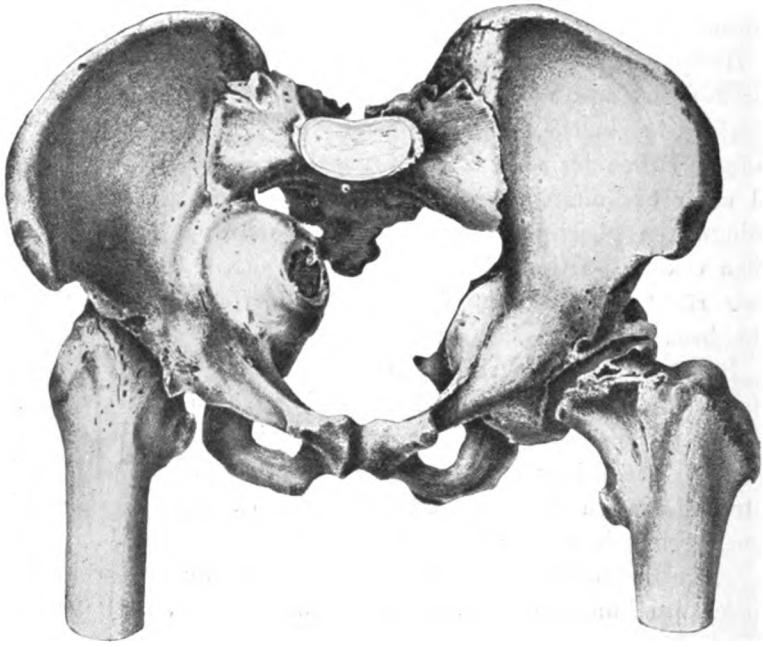

Ottosches Becken.

folgende Verknöcherungen in dieser Protrusion fixiert. Aus dieser Vorstellung heraus spricht Eppinger von einem „Coxarthrolisthesisbecken".

Kuliga[2]) machte in einer 1905 erschienenen Arbeit „Ueber Chrobaksche Becken" auf Grund einer zum erstenmal auch nach der klinischen Seite ergänzten Beobachtung bei einer 41jährigen Frau für die gleiche in seinem Fall doppelseitige Veränderung die Osteoarthritis deformans verantwortlich.

Bei einer nur rechtseitig innerhalb wenigen Wochen auf dem Boden

[1]) Eppinger, Pelvis Chrobak (Coxarthrolisthesisbecken). Beitr. z. Geburtsh. und Gynäk. Festschrift f. Chrobak. Wien 1913. Bd. II, S. 176.

[2]) Kuliga, Ueber Chrobaksche Becken. Beitr. z. path. Anat. VII. Suppl. 1905. S. 661.

Digitized by Google

einer akuten Coxitis entstehenden Pfanneneinbuckelung einer 40jährigen Frau konnte Schlagenhaufer[1]) den gonorrhoischen Ursprung des Gelenkleidens bakteriologisch sicherstellen: An Stelle des knöchernen Pfannenbodens fand sich eine aus gonorrhoischem Granulationsgewebe, dem Beckeninnenperiost und schwielig verwandelter Muskulatur bestehende Verschlußmembran, die durch den in das Gelenk versunkenen Femurkopf kuppelartig beckeneinwärts vorgebaucht war. Schlagenhaufer schließt, daß sowohl ein- wie beidseitige Pfannenbodenprotrusion durch spontane Ausheilung einer Hüftgelenksentzündung entständen, „die wahrscheinlich immer gonorrhoischer Natur sein dürfte, zumal einerseits der blenorrhagische Prozeß die nötigen Destruktionen im Gelenk erzeugen kann, anderseits aber gerade dieser Gelenkprozeß auch die notwendigen Heilungschancen biete".

Ich selbst[2]) kam in meiner früheren eingehenden Monographie über „Die intrapelvine Vorwölbung und die zentrale Wanderung der Hüftpfanne" auf Grund umfangreicher klinisch-literarischer Erhebungen und der Untersuchung zweier ähnlicher Becken zu weniger eng gebundenen Schlüssen:

1. Eine wenig erhebliche uhrschalenartige dünnblasige Prominenz des Pfannenbodens kommt vor als anatomische Variation bei sonst normalen und normal belasteten knochengesunden Becken, als Involutionserscheinung bei einer in hohe Grade gehenden senilen konzentrischen Anostose (Involutionsgelenke), ferner als Nebenbefund bei abnorm statisch beanspruchten Becken. Diese klinisch kaum interessierenden Anomalien des Pfannenbodens haben mit der Ottoschen Pfannenprotrusion nur ein äußerliches Moment gemein. Ich hatte sie als nicht coxitische intrapelvine Pfannenvorwölbung bezeichnet und, was ich gegenüber einem irrigen Zitat Kienböcks betone, genetisch wie pathologisch-anatomisch von der Ottoschen Pfannenprotrusion scharf geschieden. Diese nicht coxitische blasige Erhebung ist auf das eigentliche Pfannenfeld begrenzt, immer doppelseitig, annähernd symmetrisch und läßt Spuren eines über das Gelenk gegangenen destruktiven oder deformierenden Prozesses stets vermissen.

2. Die kuppelförmige Pfannenprotrusion im Sinne des Ottoschen Beckentypus, von mir als zentrale Pfannenwanderung erklärt und aufgefaßt, entsteht als erworbene plastische Umformung einer ursprünglich normal gebildeten Pfanne aus coxarthritischen oder neuropathischen destruktiven Prozessen.

Kurz danach (1911) hat Schertlin[3]) einen durch ausgezeichnete Radiogramme belegten Fall von „doppelseitiger zentraler Pfannenwanderung" mitgeteilt. Seine 40jährige, seit 16 Jahren an Anfällen von „Gliederweh" namentlich der Hüften erkrankte Patientin bot außer der doppelseitigen Ottoschen Deformationsankylose der Hüften eine Deformierung fast aller Gelenke, auf letztere streng beschränkt, Auftreibung der Finger-, Rand-

[1]) Schlagenhaufer. Virchows Archiv. Bd. 194, 1908, S. 182.

[2]) Henschen, Die intrapelvine Vorwölbung und die zentrale Wanderung der Hüftpfanne. Beitr. z. klin. Chir. Bd. 65, S. 641.

[3]) Schertlin, Ueber einen Fall von intrapelviner Vorwölbung und zentraler Wanderung der Hüftpfanne. Beitr. z. klin. Chir. Bd. 71, S. 406.

Digitized by Google

wucherungen der Kniegelenke. Schertlin nimmt eine zentrale Pfannenausschleifung infolge juveniler Osteoarthritis deformans an: „Die doppelseitige zentrale Pfannenwanderung verdankt ihre Entstehung wohl immer einer deformierenden Coxitis im weiteren Sinne, also entweder einer neuropathischen (tabischen) Hüfterkrankung oder einer wohl immer juvenilen Arthritis deformans; die einseitige zentrale Pfannenwanderung kann sowohl eine destruierende als auch eine deformierende Arthritis zur Ursache haben."

Im Schlußband ihres Werkes über die „pathologischen Beckenformen" haben Breus und Kolisco[1]) unter Mitverwertung dreier eigener Beckenpräparate dem „coxitischen Becken mit Pfannenprotrusion" eine eingehende Darstellung gewidmet: „Durch den coxitischen Prozeß wird der Pfannenboden derart verändert, daß Kopf und Hals des Femur denselben in das Becken halbkugelig vordrängen und dabei mehr oder weniger vollkommen in die Pfanne versinken. Die Pfanne ragt dann gleich einem voluminösen Tumor in den Beckenraum und vermag denselben in hohem Maße zu reduzieren; der Oberschenkelkopf und -hals ist vollkommen erhalten oder auch nur wenig verkürzt und tief in die Pfanne versunken von ihr umschlossen." Diese beiden Autoren anerkennen als einzige bisher bewiesene Aetiologie dieser Pfannendeformität nur die zerstörende gonorrhoische Coxitis und lehnen meine erweiterte Auffassung namentlich bezüglich des tuberkulösen und des tabischen Ursprunges ab.

Kienböck[2]) (1912) verdanken wir zwei weitere Beobachtungen, die eine wahrscheinlich tabischer, die zweite sicher gonorrhoischer Natur: „Diese eigentümliche Deformität kommt nicht ausschließlich bei einer Krankheit, sondern bei verschiedenen Prozessen im Hüftgelenk, namentlich bei gonorrhoischer Arthritis und bei Tabes vor; sie wird wohl am besten auf Läsion trophischer Nerven im peripheren Anteile oder im Rückenmark zurückgeführt. Bei gonorrhoischer Arthritis ist der Beginn in Form einer akut entzündlichen Gelenkserkrankung mit Fieber, heftigen Schmerzen und Bettruhe von mehreren Wochen oder Monaten vorhanden, bei Tabes entsteht das Leiden schleichend. Durch die Kombination von schweren trophischen Störungen der Gewebe, tiefer Analgesie und rücksichtslosem Gebrauch des Beines kommen bei Tabes besonders hochgradige Deformitäten zustande. Erst wenn nach langer Dauer des Prozesses, oft erst nach Ablauf eines Latenzstadiums, durch die zunehmende Deformität oder durch Spontanfrakturen stärkere Funktionsstörungen entstehen, oder wenn sich sekundär eine Entzündung des Gelenkes, z. B. Empyem, einstellt, sieht sich der Tabiker veranlaßt, ärztliche Hilfe aufzusuchen. Gonorrhoische Arthritis führt ebenfalls nur selten zur Pfannenprotrusion; andere Gelenkentzündungen gehen noch viel seltener mit Pfannenvorwölbung einher, die Deformität ist somit als eine Rarität zu bezeichnen."

---

[1]) Breus und Kolisco, Die patholog. Beckenformen. Bd. III, 2. Teil. Leipzig-Wien 1912, S. 539.

[2]) Kienböck, Ueber die mit Protrusion des Pfannenbodens einhergehenden Erkrankungen des Hüftgelenkes usw. Fortschritte a. d. Geb. d. Röntgenstr. XVIII, S. 280.

Digitized by Google

Chiari[1]) konnte der letztjährigen Versammlung der Deutschen pathologischen Gesellschaft ein „Becken mit intrapelviner Pfannenprotrusion bei einer Tabica" vorlegen, wo die tabische Arthropathie der beiderseitig vorhandenen Pfanneneinwölbung klinisch wie durch die Autopsie beglaubigt ist.

Breus[2]) hat Chiaris Mitteilung zum Vorwurf einer vor wenigen Wochen erschienenen kritischen Studie „zur Aetiologie und Genese der Ottoschen Protrusion des Pfannenbodens" genommen, worin er seinen früheren Standpunkt nochmals begründet, jede andere Aetiologie als die gelenkgonorrhoische als unbewiesen negiert, das Chiarische Becken aus einer primär gonorrhoischen und erst sekundär hinzugekommenen tabischen Arthropathie erklärt und eine in Kaufmanns „Lehrbuch der speziellen pathologischen Anatomie" als tabische Pfannenprotrusion bezeichnete Beobachtung als vernachlässigte Pfannenfraktur umdeutet.

Die strittige Frage nach der enger oder weiter zu fassenden Entstehungsmöglichkeit dieser merkwürdigen anscheinend doch nicht allzu seltenen Deformität kann nur auf klinischem Boden ausgetragen werden. Eine neue eigene Beobachtung bot mir darum den Anlaß, sie vor Ihrem Kreise nochmals aufzugreifen.

Krankengeschichte. Frau F. W., 41 Jahre alt, seit 11 Jahren verheiratet, immer etwas „bleichsüchtig", wandte sich vor Jahresfrist wegen „Ischias" an die chirurgische Poliklinik. Sie ist weder hereditär belastet noch je ernstlich leidend gewesen. 1. Geburt am 23. III. 1901: Beckenbefund laut Gebärgeschichte (Frauenklinik Zürich) normal, Totgeburt im 8. Monat eines stark mazerierten, nicht ausgetragenen hydrozephalischen Kindes aus II. Schädellage. 2. Geburt 19. VI. 1902 nach normal verlaufener, in den letzten 8 Wochen durch Rückenschmerzen (Schwangerschaftslumbago) etwas beschwerlich gewordener Schwangerschaft: Laut Geburtsgeschichte (Frauenklinik Zürich) durchaus normaler Beckenbefund, I. Schädellage, Hinterscheitelbeineinstellung, Nabelschnurvorfall, Wehenschwäche, darum Metreuryse, innere Wendung und Extraktion eines reifen, leicht asphyktischen Kindes. Fieberloses und beschwerdefreies Wochenbett.

Etwa 4 Wochen nach dieser zweiten und letzten Geburt traten erst im rechten Fuß und Unterschenkel öfters sich wiederholende „Krämpfe" auf, welchen sich wenige Wochen später reißende Schmerzen im rechten Knie und weiterhin lanzinierende von der rechten Hüfte aus abwärts strahlende Schmerzempfindungen beigesellten. Doch vermochte sie, ohne zu hinken, wiewohl mit einigen Schmerzen, die sich durch längeres Gehen und Stehen steigerten, ihren Hausgeschäften nachzugehen. Die „Knieschmerzen" blieben all die Jahre hindurch ungefähr gleich stark, während sich die Schmerzen in Hüfthöhe und eine allmählich eintretende „eigentümliche Steifigkeit" des Hüftgelenkes erst während der letzten 2 Jahre bemerkbar machten. Diese schmerzhafte

[1]) Chiari, Pelikolog. Mitteilungen. Verhandl. d. Deutschen pathol. Ges. XV, 1912, S. 329.

[2]) Wiener klin. Wochenschrift 1913, Nr. 5.

Digitized by Google

Gelenksteifigkeit, welche die Kranke indessen nie ins Bett zwang, nie von Fieber, auffälliger lokaler Schwellung oder etappenweisen akuten Schüben begleitet war, ließ sie vor 2 Jahren die hiesige Universitätspoliklinik für physikalische Heilmethoden aufsuchen, wo sie unter Annahme einer „Ischias" einer Badekur unterworfen wurde, die indes die subjektiven Beschwerden nur weiter steigerte. Der gewöhnlich mit Schmerzen im Kreuz vergesellschaftete rechtsseitige Hüftschmerz, vormittags am quälendsten, läßt allmählich nach längerem

Fig. 2. Fig. 3.

Eigene Beobachtung.

„Angehen" nach. Die Schwerbeweglichkeit des rechten Hüftgelenkes behindert die Kranke stark bei ihrer Toilette, namentlich beim An- und Ausziehen der Strümpfe, wobei sie entweder fremder Hilfe bedarf oder den Strumpf von rückwärts her über den nach hinten gestreckten Fuß ziehen muß; gleicher Weise benötigt sie fremder Beihilfe zum Anziehen des rechten Schuhes. Nach längerem Stehen und Gehen treten in letzter Zeit auch in der linken Hüfte ähnliche, wenn auch leichtere Beschwerden auf, welche die Patientin auf die stärkere Belastungsbeanspruchung des linken Beines zurückführt.

Die blasse, hochgewachsene, aber vorzeitig gealtert aussehende 41jährige

Digitized by Google

Frau bietet außer einer kleinen parenchymatös kolloiden Struma mit einem größeren Mittelknoten, einem deutlich ausgesprochenen Angulus sternalis Ludovici und einem starken Vorspringen des 2. und 3. Rippenknorpelpaares nichts Auffälliges. Weder an den Lungen noch am Außenkörper finden sich klinische Zeichen einer frischen oder ausgeheilten Tuberkulose, ebensowenig sind, wie mir Herr Prof. v. Monakow bestätigte, Symptome eines organischen Nervenleidens festzustellen. Keine klinischen Zeichen einer früheren luetischen Infektion.

Fig. 4.

Profilansicht von der kranken Seite.

Fig. 5.



Profilansicht von der gesunden Seite.

Eigene Beobachtung.

Ueber dem rechten Leistenband ist in der Tiefe des kleinen Beckens eine nicht druckempfindliche, knochenharte, dem Becken angehörige Vorwölbung durchtastbar. Der Gang der Patientin ist eigenartig wackelnd, nicht eigentlich hinkend, die rechte Lende und Hüfte knicken dabei ein, indem beim Vorschwingen des linken Beines die Oberkörperlast ruckweise nach rechts geworfen, das rechte Bein dabei im Knie leicht gebeugt wird. Kein Trendelenburg. Das Niederknien geschieht mühsam unter Anstützen beider Hände, wobei erst vorsichtig und langsam das rechte Knie gebeugt und auf den Boden gesenkt, erst danach auch das anderseitige Knie nachgebeugt wird. An der aufrecht

Digitized by Google

stehenden Patientin fällt ein starker Unterschied in der Umrißzeichnung der Hüften auf: Links normale Hüftwölbung, rechts starke Abflachung der Trochanterwölbung, an deren Stelle sich unterhalb der Spina il. ant. sup. eine tiefe Grube findet. Der Trochanter steht dem Becken stark angenähert, scheint nach hinten verlegt, das rechte Bein dementsprechend forciert außengedreht; Becken stark nach vorn geneigt, rechtseitig 2 cm gesenkt, Körperlast fast ausschließlich auf das linke Bein verlegt, Wirbelsäule der asymmetrischen Gewichtverteilung entsprechend leicht skoliotisch abgebogen. Verkürzung des rechten Beines zu Lasten des Oberschenkels um 1,5 cm. Atrophie der Muskulatur der rechten Gesäßgegend und des ganzen rechten Beines (Umfangsdifferenz am Unterschenkel 1 cm, am Oberschenkel, 15 cm über der Kniescheibe, 2—2½ cm). Auf flacher Unterlage liegt die Kranke stark kreuzhohl infolge einer rechtseitigen Flexionskontraktur der Hüfte im Betrage von ca. 120—130°; gleichzeitige Abduktionsstellung und Außenrotation. Linkes Hüftgelenk: Flexion bis 80°, Ab- und Adduktion kaum behindert, Drehbewegungen deutlich eingeschränkt, alle Bewegungen jedoch schmerzfrei, beim Uebergang von Flexion zu Extension starkes Knacken, die Trochanterspitze überhöht in geringem Maße die Roser-Nélatonsche Linie. Rechtes Hüftgelenk: Ab- und Adduktion, ebenso Drehbewegungen gänzlich aufgehoben, Flexion bis 65°, darüber hinaus stark schmerzhaft, Trochanterspitze ca. 2½ cm über der Roser-Nélatonschen Linie, Stoß gegen den Trochanter und gegen die Ferse gelenkwärts nicht empfindlich. Schmerzausstrahlungen im sensiblen Endgebiet des N. femoralis und N. obturatorius.

Sämtliche übrigen Gelenke des Körpers zeigen keine funktionellen oder klinisch nachweisbaren Veränderungen.

Gynäkologische Untersuchung (Dozent Dr. Meyer-Wirz): „Aus der Urethra läßt sich etwas dünnes schleimig-eitriges Sekret ausdrücken. Mündung der Bartholinischen Drüsen etwas gerötet, in der Vagina reichlich eitriges Sekret. Portio vaginalis ein wulstiger Zapfen, von dem durch das hintere Scheidengewölbe ein sehniger Strang abgeht (Geburtstrauma), Muttermund seitlich quer gespalten, ohne Erosionen. Uterus schwach anteflektiert, etwas vergrößert, hart, wenig flexibel (chronische Metritis). Adnexe, Peri- und Parametrien frei. Die Untersuchung des Sekretes der Harnröhre und der Cervix auf Gonokokken hatte kein positives Resultat, trotzdem läßt das Urethralsekret und die Rötung der Bartholinischen Drüsenmündungen mit größter Wahrscheinlichkeit auf gonorrhoische Infektion schließen.

Beckenmaße:	Spinae	30 cm
	Cristae	33 cm
	Tronchanterendistanz	33 cm
	Conjugat. ext.	21 cm

Conjugat. diag. groß, Promontorium kaum zu erreichen.

Es handelt sich demnach um ein größeres Becken ohne rachitische Veränderungen."

Die rechte Pfannengegend springt als halbkugeliger knochenharter Tumor vor, dessen Ränder sich nach unten und vorne verhältnismäßig scharf umgrenzen lassen. Die Vorwölbung ist im ganzen etwas druckempfindlich, aller-

Digitized by Google

orts glatt und knöchern, ohne lochförmigen Defekt, die überlagernde Muskulatur druckatrophisch verdünnt. Auch in der linken Pfannengegend ist, wenn auch nur undeutlich, eine flach schalenartige Vorwölbung durchzufühlen. Die Mastdarmuntersuchung ergibt ein gleiches, vielleicht etwas deutlicher abzugrenzendes Tastbild.

Eine im hygienischen Institut vorgenommene Komplement-Bindungsreaktion auf Gonorrhöe war negativ.

Röntgenbefund: Die Ganzaufnahme des Beckens (Fig. 6) zeigt ein weites, normal gebautes, etwas schattenarmes Becken mit offenen Ileosacralfugen. Die rechte Hüftpfanne ragt halbkugelig in die Beckenhöhle medial und nach oben vor und überdeckt dabei nach vorne und unten das angrenzende Viertel

Fig. 6.

des Foramen obturatum. Die Dicke dieser Knochenkuppel beträgt ca. 2 mm, nimmt nach oben und hinten bis auf einen halben Zentimeter zu, beckenseitig und gegen das eirunde Loch sitzen ihr kleine warzige Knochenerhebungen auf. In diese tiefe quallenartig geformte Kuppel ist der rechte Schenkelkopf nebst dem weitaus größten Teil des Halses nachgesunken, so daß der große Trochanter den durch einen kleinfingerbreiten Randwulst überhöhten obern Pfannenrand berührt und durch einen Glattschliff des Knochens gegen ihn zu artikulieren scheint. Der Kopf ist im ganzen in seinen normalen Umrissen erkennbar, erscheint jedoch plumper und unförmlicher, seine Umrisse laufen den verhältnismäßig glatten Innenkonturen der Pfannenkuppel ziemlich parallel, von seinem obern Außenrand gehen weit lateral bis nahe zum Pfanneneingang reichende überhangende Randwucherungen ab. Aehnliche Knochenwucherungen

Digitized by Google

Fig. 7.

Blendenaufnahme der rechten Hüfte.

zeigen sich am obern Rande des Femurhalses da, wo diese Knochenzone sich gegen den Pfannenrand anstemmt und an ihn artikuliert. Das rechte Femur

Fig. 8.



Blendenaufnahme der linken Hüfte.

ist schattenärmer als sein Partner, im Kopfabschnitt sind undeutlich osteoporotische Höhlenbildungen erkennbar. Die Höhe der Kuppel beträgt im Röntgenbild 2,4 cm, die Gesamthöhe der Pfanne 6 cm. Der Schenkelhals ist

Digitized by Google

etwas verkürzt, breit gedrungen, die Pfanne rings herum durch Randanbau überhöht, die Knorpelbezüge der Pfanne wie des Kopfes scheinen verschwunden. Die linke Pfanne, die einen auffällig dünnschaligen Boden besitzt, beginnt gleichfalls flachschalig zu prominieren, wobei auch hier bereits eine schmale Randwucherung am obern Pfannenrand, eine beginnende Verkleinerung des eirunden Loches, Randosteophyten des noch nicht eingesenkt stehenden Schenkelkopfes erkennbar sind.

Röntgenaufnahmen der übrigen Hauptgelenke ergeben nur Randwucherungen an Femur und Tibia des rechten Kniegelenks.

Anatomie der Deformität.

Unsere Kenntnisse über das pathologisch-anatomische Bild dieser Deformität sind auf eine nicht große, aber genau durchuntersuchte Zahl anatomischer Präparate gegründet, welche als zufällige Sektionsbefunde oder aus einer Ausmusterung pathologischer Sammlungen sich ergaben. Die wenigen Röntgenuntersuchungen, die heute erst vorliegen, haben dieses Bild auch am Lebenden bestätigt.

Anatomisch erscheint sie als flachschalige bis halbkugelige Vorwölbung des Pfannenbodens in die Höhle des Beckens, wobei der in sie versenkte Schenkelkopf oft mitsamt dem Halsabschnitt tief in die Knochenhöhle eingeschlossen und durch halskrausenartige Ueberhöhung des Pfanneneinganges zwangsschlüssig verhakt wird. Nur im flachschaligen Anfangsstadium deckt sich der Pfannenbuckel mit dem eigentlichen Pfannenboden, in höheren Graden rückt die Kuppelwölbung nach oben in und über das Niveau der Beckenrandlinie. Die Pfanne wandert dabei zwar anfangs gerade einwärts in die Höhle des kleinen Beckens, jedoch nicht in der zentralen Verlängerung der ideellen Gelenktiefachse, vielmehr wendet sie sich schon von Beginn gegen das Foramen obturatorium, dessen knöcherne Umrandung im hinteren oberen Teilsegment konvex vorgewölbt, dessen Lichtung dadurch knöchern eingeengt und verkleinert wird. Die zentrale Pfannenvertiefung kann sich dabei mit einer exzentrischen Pfannenwanderung gerade in der Richtung auf das eirunde Loch verknüpfen: So waren in einem Präparat des Musée Dupuytren an der 7 cm tiefen, 1½ cm beckeneinwärts ragenden, den Schenkelkopf bergenden Pfannenhöhle die Wegetappen der Pfannenwanderung gut festzustellen; es bestanden drei zu einander konzentrische Höhlen: eine erste durch die alte Gelenkhöhle gebildete, mehr nach innen eine zweite in der alten gelegene, endlich eine dritte, welche

Digitized by Google

mit den beiden vorhergehenden einen rechten Winkel bildete; der Schenkelkopf besaß zwei dazu kongruente Rollen, deren eine mit der Vereinigung der alten mit der neugebildeten Gelenkhöhle, deren andere mit der neuen Höhle allein artikulierte. Ein fast genau gleiches Präparat, von Chiari und Breus m. E. mit Unrecht als veraltete Luxatio obturatoria gedeutet, hat Bischoff[1]) aus der Lexerschen

Fig. 9.

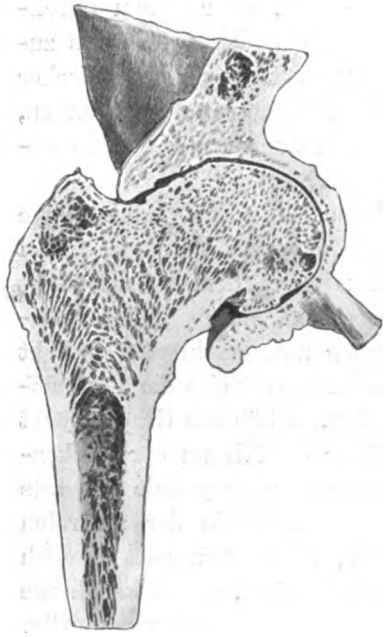

Linkes Hüftgelenk des Eppingerschen Beckens D.

Fig. 10.

Sägeschnitt der Pfannenprotrusion des Breus-Koliskoschen Beckens Nr. 400.

Klinik beschrieben. Eine ähnliche dreiteilige jedoch dem Darm- und Schambein zugewandte Wanderpfanne von Kleeblattform bildet Lannelongue als Nachfolge einer tuberkulösen Coxitis ab; auch hier besaß der Schenkelkopf eine dazu passende dreigeteilte Artikulationsfläche.

[1]) K. Bischoff, Ein Beitrag zur Kenntnis der Otto-Chrobakschen Beckendeformität. Diss. Königsberg 1911.

Digitized by Google

Der Pfannenbuckel stellt entweder nur eine Kugelkalotte oder in höheren Graden fast die eine Hälfte einer Hohlkugel dar, tritt meist scharf begrenzt aus der Beckenwand heraus, reicht nach hinten bis nahe zum Hüftausschnitt und zur Ileosakralfuge, aufwärts in und über die Randlinie, abwärts über den Körper des Sitzbeines. Seine Tiefe beträgt bis zu 4 cm, sein Basisdurchmesser bis 7,4 cm (Breus und Kolisco). Die Kuppelwand war in der überwiegenden Zahl der Fälle solid knöchern, nur wenige Millimeter dick, zuweilen papierdünn, durchscheinend und mit dem Finger einzuknittern oder im Gegenteil besonders dick, elfenbeinartig hart oder morsch und spongiös, wobei die inner- und außenseitige Corticalis des Randgebietes direkt in gleiche Schichten des Pfannenbuckels weiterging. Bei akut entstandener Vorwölbung setzt sich dem ausgelochten Boden der Gelenkhöhle eine nur membranöse, aus schwieligem Periost-, Granulations- und Narbengewebe bestehende bis 5 mm dicke Weichteilkuppel auf, welche an den Defekträndern fest verankert ist; in ihrem periostalen Anteil treten schon früh als Ansätze einer beginnenden Wiederverknöcherung der eingetriebenen Periostkuppel mosaikartige Kalk- und Knochenplättchen auf (Schlagenhaufer). Bestehen bei knöcherner Kuppelbildung in letzterer cariöse rundliche oder unregelmäßige Lücken, so sind auch diese mit einer ähnlichen narbigen Verschlußmembran ausgefüllt. Beckeneinwärts deckt den Pfannengibbus schwartiges, in den schwielig entarteten M. obturat. int. sich fortsetzendes Narbengewebe, in welches eingebettet der abgeplattete und verdünnte N. obturatorius sich quer über die Pfannenvorbauchung hinüberspannt. Feste Narbenzüge heften zuweilen auch den Bauchfellüberzug der seitlichen Beckenwand fest auf seine Unterlage. Mitten durch dieses Narbenlager und gleichfalls quer über die Knochenkuppel kreuzt der zusammengedrückte oder verzerrte Harnleiter, der in Kuligas Fall über dieser narbig umschlossenen Teilstrecke spindelig erweitert war. Die Beckenseite der Knochenblase ist am Präparat wie im Röntgenbild meist glatt, zuweilen in ihrer oberen Hälfte abgeplattet oder nahe ihrer Basis treppenartig abgestuft. Im Randgebiet gegen das eirunde Loch bestehen meist warzige oder stalaktitenähnliche Knochenauswüchse.

Der Eingangsrand der Pfanne wird lippenartig, anfangs vorwiegend im oberen Halbring, später ringsum unter teilweiser oder gänzlicher Mitverknöcherung des Pfanneneinschnittes durch Knochen-

Digitized by Google

anbau erhöht und gleichzeitig verengt. Diese Randwucherungen legen um den Schenkelhals einen engen ununterbrochenen knöchernen Ring, so daß der Schenkelkopf auch im Trockenpräparat nicht mehr herausgehoben werden kann. Die überwiegende Knochenwucherung dicht hinter dem eirunden Loch verlegt „die Pfannenmündung" hoch über das Foramen ovale, wodurch erstere eine veränderte, mehr nach außen gewendete Richtung gewinnt, welche Adduktionsbehinderung des Femurs zur Folge hat (Breus und Kolisco).

Der Knorpelbelag der Pfanne, anfangs noch vorhanden, jedoch verdünnt, durchscheinend, von mattem, atlasartigem Glanze, vom Innenrand her angenagt und zerklüftet, fehlt späterhin vollständig; die Innenwand der anatomisch dann nicht mehr differenzierten Pfannenhöhle wird dann rauh porös oder erhält eine elfenbeinartige Politur.

Schenkelkopf und -hals liegen im Endstadium der Deformität so tief in die Knochenhöhle eingegraben, daß der Innenrand des großen Trochanters den oberen Pfannenrand nahe berührt, der kleine bis nahezu zum unteren Rande des Pfanneneinganges heraufrückt, beide sich an den Kontaktstellen kleine Artikulationsschliffe auspolieren. Der Gelenkkopf, in seiner Längsachse meist zu einem bloß kappenartigen Aufsatz des Halses verkürzt, deformiert sich, sofern ein Teil der Bewegungsbahn noch offen war, meist parallel der Pfanne. Hyperplastische Randwucherungen, welche, den Hals wächtenartig überhängend, zuweilen bis nahe zum Pfanneneingang durch einen Akt selbstregulatorischer Anpassung sich anbilden, vergrößern seine Gleitfläche lateral und halten damit einen Kontakt mit dem größten Teile auch der ausgetieften Pfanne aufrecht. Seine dünne, stellenweise aufgefaserte und atlasglänzende Knorpelkappe erhält sich ganz, geht bei akut und stürmisch ablaufendem Grundleiden (gonorrhoische Coxitis, Tbc.) gänzlich oder bis auf schmale Randbänder, in älteren Fällen oft nur inselweise verloren. Wo er schwindet, wird er durch verdichtete emailleartig abgeglättete Knochensubstanz ersetzt.

Nur an einem der Breusschen Präparate war es zu einer vollkommen knöchernen Ankylose zwischen Kopf und Pfanne gekommen: Auf dem Sägeschnitt zeigte sich die Gelenkhöhle ganz verschwunden, der in seiner vollen Länge dicht umschlossene Schenkelhals in seiner Struktur mit jener des Darmbeins so innig verschmolzen, „daß die Knochenbälkchen des einen in jene des

Digitized by Google

anderen übergingen und in ihrer Architektur die gegen das Ileosakralgelenk gerichtete Stützmechanik zum Ausdruck gelangte". Meist war der Gelenkspalt und damit ein begrenztes Maß von Beweglichkeit sowohl am anatomischen Präparat wie in den Röntgenbildern (Schertlin, Henschen) erhalten. Das Binnenband des Gelenkes geht meist und früh zugrunde, Kuliga fand es beiderseits, Chiari bei einer doppelseitigen tabischen Wanderpfanne auf der leichter erkrankten Seite unversehrt. Kuliga sah an der die Fossa acetabuli auskleidenden Synovialmembran und an der Kapselsynovialis Neigung zur Falten- und Zottenbildung, gleiches Chiari in einem Falle tabischer Genese. Als Gelenkinhalt fand letzterer klare leicht fadenziehende Flüssigkeit, Schlagenhaufer bei akut gonorrhoischer Protrusion dicken, roten, mit abgetrümmerten Knochenbröckeln untermischten Eiter, welcher Gonokokken in Reinkultur enthielt.

Kuliga beschreibt auf der Schnittfläche des Femurkopfes subchondral gelegene, mit weichen bindegewebigen Massen ausgefüllte grobwabige Hohlräume neben sklerotisch verdichteten Knochenzügen. Diese „grob porosierte" (Eppinger) Beschaffenheit der Knochensubstanz des Kopfes (vergl. Fig. 9) erinnert an die von Ziegler bei der Arthritis deformans gesehenen und beschriebenen subchondralen „Zystenbildungen", welche durch Gewebsverflüssigung und schleimige Auflösung der Grundsubstanz entstehen.

Mehrfach bestand ausgesprochene Coxa vara, so in dem bei Breus und Kolisco abgebildeten Pragerpräparat, bei dem Eppingerschen Becken D, andeutungsweise auch in den Radiogrammen Schertlins erkennbar. Daß an dem flektiert-adduziert-außenrotiert oder flektiert-abduziert in die Pfanne gesteckten Femur bei längerem Bestande des Leidens und erhaltener Gehfähigkeit die tektonische Innenstruktur dieses Knochens sich unter dem Einfluß der geänderten Statik umbaut, ist verständlich. So verstärkt sich namentlich der Adamsche Bogen durch sklerotische Verdickungen, während die Trochanterspongiosa dafür stärker einschmilzt. Am Präparat Kuligas „zeigen die Züge der Knochenbälkchen nicht mehr den beim normalen Oberschenkelkopf bekannten gleichsam architektonischen Aufbau, sondern laufen wirr durcheinander; die Strukturverhältnisse des Gesamtbeckens entsprechen im Röntgenbilde dem Befund an den Oberschenkelköpfen: Die Maschen der Knochenbälkchen sind ziemlich weit, der Knochenschatten ziemlich schwach, der

Digitized by Google

mittlere bis zur Durchscheinbarkeit verdünnte Teil der einen Darmbeinschaufel läßt fast keinen Schatten und gar keine Struktureinzelheiten erkennen". Auch in den Röntgenbildern meiner Kranken ist eine Strukturverarmung und schwache Schattengebung, namentlich der Trochanterbezirke sowie des Sitz- und Schambeines, auffällig.

Spielt sich die Pfannenwanderung auf tabischem Boden ab, so wird der Knorpel früh abgeschliffen, der glatte oder siebartig porös durchbrochene oder auch stellenweise defekte Pfannengibbus ist dabei so verdünnt, daß er sich mit dem Finger eindrücken und knittern läßt, die Gelenkkapsel erweitert und verdickt. Der bei der nicht neuropathischen Deformität pilz-, walzen-, zylinder- oder kegelförmige, von der Pfannenhöhle meist dicht umschlossene Gelenkkopf wird hier bei dem rücksichtslosen Gebrauch des Beines rasch wie abgefeilt, so daß der Knochen nackt zutage tritt oder von einem weißen Bindegewebepannus überdeckt wird. Bei weiterem Schwunde schlottert der sich immer weiter abschleifende Gelenkkopf nach Art der überbeweglichen tabischen Wackelgelenke haltlos in der weiten und tiefen Pfannenhöhle. Bei einem von Féré beschriebenen Präparat fand sich der tief in die Gelenkhöhle vergrabene Kopf am Halse abgebrochen und füllte, knöchern eingewachsen, den Pfannengrund als tuffsteinartige Masse. Ein von Hale White geschildertes, an beiden Pfannenböden eingewölbtes tabisches Becken war ungewöhnlich dünn und leicht (218 g). Der Pfannenausschnitt war sowohl am Chiarischen wie am Whiteschen Präparat offen und unverknöchert, ersteres trug außerdem in dem schwielig verdickten Innenperiost des rechten Darmbeintellers einen weichen Osteophyten, ferner einen von der gleichen Stelle unter dem oberen Darmbeindorn 3 cm nach außen vorspringenden Knochenfortsatz.

Die Deformität ist fast immer örtlich rein begrenzt auf die Pfannenzone. Eine Ausnahme bildet das von mir als Tübinger Becken II beschriebene Trockenbecken: Hier war der allseitig knöcherne Pfannengibbus dem hinteren Beckenquadranten zugewandert, Pfanneneingang und -boden stark nach vorn geschwenkt, die hintere und untere Knochenrahme des eirunden Loches nach innen oben und hinten mitgewandert, wie eingedrückt, wodurch der linke, etwas nach außen umgelegte Sitzknorren etwas höher, weiter nach hinten und gleichzeitig der Medianlinie zugenähert zu stehen kam. Breus und Kolisco deuteten diese Beckendeformität als aus Verheilung einer Pfannenfraktur hervorgegangen. Indes ist

Digitized by Google

diese Umdeutung meines Befundes eine kaum begründete und der engeren Begrenzung unserer Deformität auf das Ottosche Paradigma seitens dieser beiden Autoren entsprungen. Sowohl bei dem zentralen Depressionsbruch wie bei den exzentrischen Pfannenbodenbrüchen, wie ich sie früher beschrieb, findet man als Kennzeichen des traumatischen Ursprungs des Pfannengibbus weit in die Nachbarschaft strahlende Callusleisten, welche bei dem von mir geschilderten Becken vollständig fehlten. Dagegen wissen wir durch Sudeck[1]), daß eine akut entzündliche Knochenatrophie und -erweichung

Fig. 11.

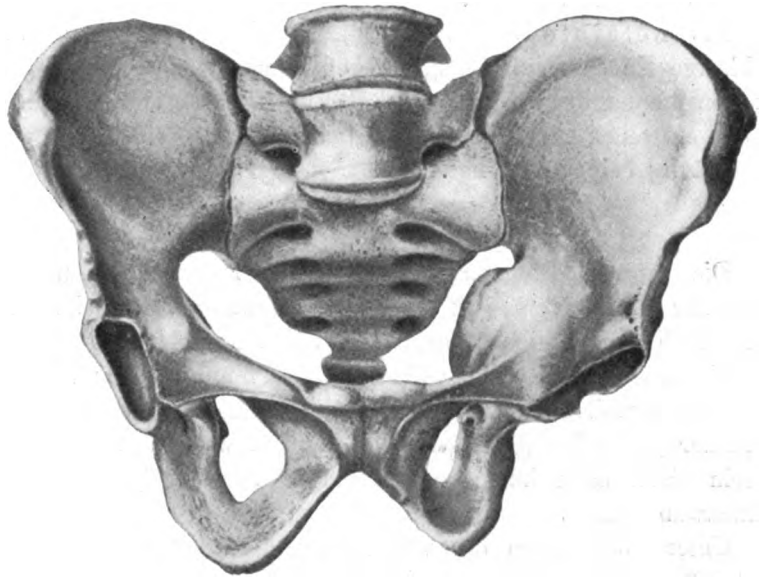

Tübinger Becken II. (Henschen).

nicht nur in dem direkt ergriffenen Knochen, sondern auch in benachbarten, von dem erkrankten Knochen funktionell abhängigen Knochenteilen auftreten kann. Bekannt ist als solche statische Nebendeformierung bei der tuberkulösen Coxitis die Varusverbiegung des entzündlich erweichten Schenkelhalses, die statische Ausbiegung des Oberschenkels bei primärer Caries des Kniegelenkes. Diese entzündliche, den Knochen weich und statisch nachgiebig machende Atrophie ist weit hochgradiger als die stärkste Inaktivitäts- und

[1]) Sudeck, Ueber die akute entzündliche Knochenatrophie. Arch. f. klin. Chir. Bd. 62, S. 147.

Digitized by Google

Altersatrophie; Sudeck sah sie besonders hochgradig gerade in der Nähe gelenkgonorrhoischer Prozesse. Die Achsenrichtung der Pfannenprotrusion wird durch die Stellung des Femurs, genauer durch die Lage der Belastungsachse geleitet. Der Preßdruck eines stark einwärts gedrehten und abduziert gestellten Femurs kann sehr wohl den ganzen entzündlich erweichten Pfannenrahmen dem hinteren Beckenquadranten zugetrieben haben.

Das Becken selbst wird, von diesem Ausnahmefall abgesehen, nur durch eine Querverengerung der Beckenhöhle, besonders der Beckenmitte mitbetroffen, deren Quermesser am Ottoschen Becken bis auf 6 cm reduziert war.

Als heterotope zentrale Pfannenwanderung wäre die blasige Knocheneintreibung zu bezeichnen, welche am Ort der Luxationspfanne der angeborenen Hüftluxation an der Darmbeinschaufel entstehen kann, für welche gleichfalls Otto eine interessante Beobachtung beigebracht hat.

Aetiologie und Pathogenese.

Die zentrale Pfannenwanderung in der geschilderten Form kommt nur am Hüftgelenk des Erwachsenen vor. Beim Kinde kann durch entzündliche Aufkittung der Knorpeldreifuge an der Beckeninnenseite eine Gibbusbildung der Pfanne in der Art und Weise sich ausbilden, daß die drei die Pfanne bildenden Knochen für immer gegeneinander verschoben bleiben, wobei namentlich das Sitzbein stark nach innen gedrängt sein kann (epiphyseolytische Pfannenwanderung).

Unter 13 Trägern der voll ausgebildeten Deformität treffen wir 4 Männer und 9 Frauen. Ihr Sitz war 6mal das rechte, 2mal das linke, 5mal beide Hüftgelenke. Die Mehrzahl der Deformierten stand im 4. und 5. Lebensdezennium, je 2 im 6. und 8., bei welchen die Anfänge der Deformität jedoch sicherlich lange Jahre zurückreichten.

Ueber die Genese der kuppelförmigen knöchernen Protrusion des Pfannenbodens, deren Art und Verlauf gelangte Breus zu folgender Vorstellung:

„1. Nahezu ausschließliche Lokalisierung einer destruktiven Coxitis im Acetabulum und zwar auf dessen knöchernen Boden, der bald zerstört wird, so daß das Gelenk gegen die Beckenhöhle nur noch durch die Weichteile (entzündetes Periost) abgeschlossen bleibt.

Digitized by Google

2. Fast völliges Verschontwerden von Caput und Collum, zum mindesten in der Längsachse.

3. Tiefes Eindringen (Versinken) des Femurkopfes in der bodenlosen Pfanne, daher Vorwölbung des schwieligen Periostes gegen die Beckenhöhle.

4. Nach einem raschen Ablaufe der Coxitis erfolgt vom protrudierten Periost her glatte Verheilung des Defekts im Acetabulum unter Neubildung eines knöchernen Pfannenbodens, der nunmehr wegen des tief in das Gelenk eingesunkenen Femurkopfes dauernd als kuppelförmige Protrusion der inneren Beckenwand figuriert.

Man kann demnach drei aufeinanderfolgende Stadien unterscheiden: das initiale der Exesion des runden Knochendefekts im Pfannenboden, das Zwischenstadium der membranösen Kuppelwölbung und das terminale der Verknöcherung dieser Kuppel, mit welchem die Heilung der Coxitis abschließt und die definitive Knochenprotrusion gegen die Beckenhöhle bleibend hergestellt ist.

Nach gänzlich fertiger Ausbildung der knöchernen Protrusion des Pfannenbodens pflegen mit der Zeit im Gelenke auch noch verschiedene andere Veränderungen in wechselndem Maße vor sich zu gehen, wie z. B. Hyperostosierung, Sklerosierung oder Abschleifung einzelner Anteile. Auch partielle oder totale Synostosierung kann erfolgen.

Sie können zu manschettenartigen Knochenansätzen rings um den Schenkelhals, zur knöchernen Erhöhung des Pfannenrandes besonders gegen das Foramen ovale hin führen, können eine Verengerung der Pfannenmündung, Verkleinerung und Verschluß der Incisura acetabuli, Verdickung des Pfannenbodens und elfenbeinartige Glättung (Polierung) der Gelenkfläche oder Verkleinerung und Verkürzung des Schenkelkopfes bewirken. Durch derartige spätere sekundäre Vorgänge wird das typische Bild der Ottoschen Pfanne erst vollendet ausgeprägt und auch nunanziert."

Breus beruft sich für diesen so genau formulierten Entwicklungsgang der Deformität auf die Schlagenhaufersche Beobachtung und auf das mehrfache Vorkommen membranös verschlossener Lücken auf der Kuppe des knöchernen Pfannenbuckels. Er hat indes nur da auch die klinische Wahrscheinlichkeit für sich, wo der coxitische Prozeß seiner besonderen Natur gemäß den Pfannengrund rasch lochförmig ausfrißt und der relativ verschont gebliebene Schenkelkopf die entzündlich verdickte Periosttapete beckeneinwärts

Digitized by Google

vordrängt. Die bakterielle Gelenkinfektion, die Defektbildung wie das Einwandern des Schenkelkopfes spielen sich dabei klinisch unter so schweren akuten Erscheinungen, unter heftigen Schmerzen und in zeitlich so raschem Gange ab — bei Schlagenhaufers Patientin in der kurzen Spanne mehrerer Wochen —, daß der Kranke während der Protrusionsphase, wenn er nicht der Schwere der Infektion erliegt, für längere Wochen und Monate ans Bett gefesselt wird und vom Krankenlager mit einem verkürzten hüftversteiften Bein aufersteht. Bei meiner Patientin stellte sich das Leiden, allmählich zunehmend und ohne je zum Aufgeben der täglichen Beschäftigung oder zu Bettruhe zu nötigen, in dem langen Zeitraum von etwa 10 Jahren, bei der Tabica Chiaris innerhalb von $^3/_4$ Jahren, bei Schertlins und Kuligas Patientin in gleichfalls langjähriger Frist ein. Das sind gewichtige klinische Gründe, welche gegen eine Verallgemeinerung der Schlagenhaufer-Breusschen Annahme sprechen; auch die dickbodigen Pfannenbuckel, welche Eppinger, Breus und Kolisco abbilden, sind kaum durch ein akut entstandenes membranöses Zwischenstadium hindurch gegangen, sondern das Ergebnis einer ganz allmählichen gletschermühleähnlichen Tiefschleifung der Pfannenhöhle bei gleichzeitig und parallel gehendem schalenförmigem Knochenanbau vom inneren Beckenperiost.

Es sind darum zwei im Tempo wie in ihrem anatomischen Ablauf verschiedene Formen zentraler Pfannenwanderung auseinanderzuhalten:

1. Eine akut destruktive Form, im Sinne von Breus und Schlagenhaufer, welche mit weiter Lochbildung des Pfannenbodens, Vorwölbung der Periostmembran durch den eindringenden Schenkelkopf und erst nachträglicher Verknöcherung der Periostschwiele einhergeht: Akute Pfannenprotrusion.

2. Eine langfristige aus Knochenabbau in der Pfannenhöhle, Knochenanbau an der Beckeninnenseite hervorgehende chronische Form: zentrale Pfannenwanderung im engeren Sinne.

Die anatomischen Eigenschaften des am Pfannenfeld in besonderer Weise festgehefteten Beckeninnenperiostes lassen beidemal die gleiche oder ähnliche knöcherne Kuppelbildung entstehen und erklären zur Genüge das scharfe Begrenztbleiben der Buckelbildung. Ich habe sie in meiner früheren Arbeit genau dargestellt:

Digitized by Google

Das Periost des retroacetabulären Knochenfeldes liegt im Umfang der Pfanne nur locker dem Knochen auf, so daß es von entzündlichen Ausschwitzungen leicht uhrdeckelartig abgehoben wird. In den Randzonen dieses Feldes wird es verstärkt durch von der Eminentia iliopectinea entspringende sehnig-fibröse, fächerartig ausstrahlende Bündel, dann durch weitere starke Faserzüge an der Innenseite des Sitzbeins bis zur Spina ischii; ganz besonders fest haftet das Periost an der Beckenrandlinie, wo es durch einen sehr kräftigen Zug sehniger, nach vorne in das Coopersche Band sich fortsetzender Faserzüge bandartig verstärkt ist.

Jedes entzündlich destruierende oder auf vorbereitetem Boden deformierende Hüftgelenkleiden kann wohl — diesen aprioristischen Schluß erlaubt uns die Klinik dieser Gelenkaffektionen — wie eine exzentrische, so auch eine zentrale Pfannenwanderung entstehen lassen, sofern vorwiegend nur der Pfannenboden erkrankt, das Femur nicht oder nur wenig mitbeteiligt, in seiner Längsachse nicht verkürzt ist, sein Kopf längere Zeit zentriert zur Pfanne eingestellt steht und durch die Natur des Grundleidens ausreichende lokale wie allgemeine Heilbedingungen gewährleistet sind. Der Unterschied in der ätiologischen Auffassung zwischen Breus und Kolisco und mir ist vielleicht nur ein scheinbarer. Kam es mir doch vor allem darauf an, den klinischen und anatomischen Begriff der intrapelvinen Pfannenwanderung in die Klinik der Hüftleiden einzuführen, von der die Ottosche Deformität nur die Endphase und die augenfälligste Unterform darstellt.

Pathologisch-anatomisch wie klinisch sicher gestellt ist das Vorkommen einer zentralen Pfannenwanderung heute für die gonorrhoische und tuberkulöse Hüftentzündung, für die tabische Arthropathie der Hüfte und den hier so seltenen Echinococcus, wahrscheinlich für die sekundäre postinfektiöse (und posttraumatische?) Osteoarthritis deformans des Hüftgelenks.

Bakteriologisch außer Zweifel steht die gonorrhoische Aetiologie auch nur in Schlagenhaufers Fall.

Bei der Hüfttuberkulose kommt eine cariöse Vertiefung und Buckelbildung des Pfannengrundes durch einen der lochförmigen Zerstörung vorbeugenden Knochenersatz von der inneren Periosttapete vielfach vor (Gangolphe, Lannelongue, Dhourdin, Volkmann). Auch größere zuweilen kreisrunde Lochbildungen mit Periostprotrusion sind hier beobachtet, was Breus und Kolisco zu Unrecht anzweifeln: „Bezüglich der von uns dezidiert negierten Frage nach der gelegentlichen Beteiligung tuberkulöser Coxitiden an dem Vor-

Digitized by Google

kommen Ottoscher Pfannen müssen wir jedoch als besonders beachtenswert noch ausdrücklich auf eine seltene Art von mehrfach berichteten Befunden hinweisen, welche der Tuberkulose zugeschrieben werden, und die gegen unsere Ansicht sprechen könnten, wenn sie sich in der Tat als Tuberkuloseeffekte bestätigen sollten: Regelmäßig kreisrunde Auslochungen des ganzen Pfannenbodens. Solche Befunde stimmen auffallend überein mit dem von Schlagenhaufer bei gonorrhoischer Coxitis einwandfrei erhobenen. Sie gelten aber für Produkte tuberkulöser Entzündungen der Coxa. Daß sie jemals nicht bloß glattweg grob anatomisch als Gelenktuberkulose diagnostiziert worden, sondern auch histologisch und bakteriologisch als solche verifiziert worden wären, ist uns nicht bekannt. Solange aber dies nicht geschehen, müssen sie bezweifelt werden und fehlt ihnen die Beweiskraft. Sie könnten ebenso gut gonorrhoischer und vielleicht auch noch anderer Aetiologie sein." Gegenüber diesen Zweifeln bilde ich beistehendes, der Sammlung des Züricher pathologischen Instituts entstammendes Präparat von groß-ovaler Durchlochung des Pfannenbodens ab, bei der Tuberkulose pathologisch-anatomisch sichergestellt ist, ferner aus Lannelongues Werk über die Hüfttuberkulose eine kreisrunde Defektbildung: Das Präparat gehörte einem 13jährigen schwer phthisischen Mädchen; die Autopsie hatte ergeben: periartikuläre kalte Abszesse, ausgedehnten Fungus der Kapsel, Caries des schnabelähnlich umgeformten

Fig. 12.

Großer ovaler Lochdefekt des Pfannenbodens bei Coxitis tuberculosa.
(Präparat des pathol. Instituts d. Universität Zürich.)

Digitized by Google

Kopfes, breite, den ganzen Pfannenboden einnehmende, von verdünnten fungös durchsetzten Knochenrändern umgebene Pfannenperforation, Eintreibung des noch einzelne Sequesterblättchen enthaltenden Weichteilgrundes gegen die Beckenhöhle. Wenn wir von diesen Befunden absehen, welche immerhin die Möglichkeit einer „protrudierenden tuberkulösen Coxitis" auch über das von Breus ja geforderte membranöse Zwischenstadium offen lassen, so können wir doch die tuberkulöse Aetiologie schon aus anderen Gründen nicht völlig wegradieren. Die Träger der Eppingerschen Becken A, B

Fig. 13.

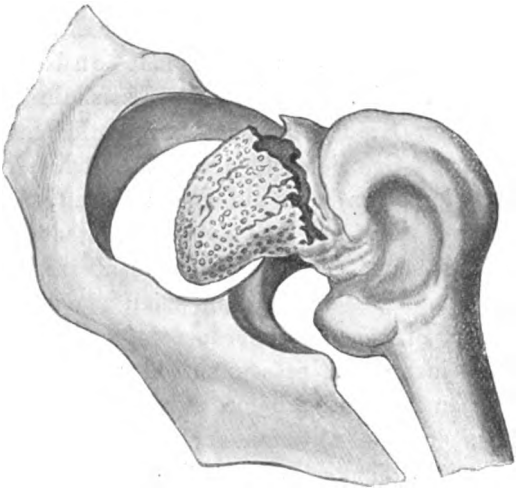

Kreisrunder cariöser Pfannenbodendefekt. (Nach Lannelongue.)

und D, Männer von 34, 35 und 45 Jahren, zeigten sämtlich eine ungewöhnliche Häufung tuberkulöser, zum Teil sehr ausgedehnter und mehrfacher Affektionen, Tuberkulose der Lungen, des Brustfells, des Hodens und der Wirbelsäule, Miliartuberkulose, chronische Knotentuberkulose der bronchialen, retroperitonealen und Leberhilusdrüsen. Auch die 45jährige Trägerin des Breusschen Beckens Nr. 399 war einer Lungentuberkulose erlegen. Das schließt bloßen Zufall aus. Wir wissen, daß es sehr milde ablaufende, maskierte, durch Herdabkapselung einer Spontanheilung auch ohne jegliche Behandlung zugängliche Hüfttuberkulosen gibt, Olliers „Tuberculeuses éteintes", Mauclaires „Variété indolente",

Digitized by Google

Poncets „Arthrite sèche tuberculeuse monoarticulaire rhumatoïde". Es ist ferner erwiesen, daß dabei — oft erst lange Jahre nach dem Abheilen des infektiösen Primäraffektes — eine sekundäre, von Preiser aus abgeänderter Statik und Gelenkflächeninkongruenz abgeleitete Osteoarthritis deformans nachkommt, weil „infolge einer Schwäche der physiologischen Funktion des betreffenden Gelenkes die Knochenmasse der Last und dem Zuge nachgibt, die Knorpel sich abnützen und nachgeben" (Köhler). Die Randwucherungen am Pfanneneingang, die wächtenartig überhängenden Randwülste in der Verlängerung des Gelenkkopfes, die subchondralen Höhlen- und Zystenbildungen, der langfristige, über lange Jahre sich dehnende Verlauf der chronischen Pfannenwanderung sprechen für die Mitbeteiligung einer solchen deformierenden postinfektiösen Osteoarthritis. Gewiß kommen zentrale Wanderpfannen hohen und mittleren Grades bei dem gewöhnlichen Malum coxae senile kaum vor, aus Gründen, die ich früher schon eingehend zusammengestellt, wohl aber kann auf einem Boden, der durch Verletzung, erloschene oder nur inaktive und latente Entzündungsprozesse oder durch eine neurotrophische zentrale Störung bereits vorbereitet ist, eine akzessorische deformierende Arthritis am weiteren Ausbau der Pfannendeformierung im Spiele sein. Ob wir dabei von einer juvenilen, präsenilen oder prämaturen Arthritis deformans sprechen wollen, scheint mir nebensächlich angesichts der Feststellung, daß die Anfänge auch der deformierenden Spätarthritis schon weit in jüngere Jahre hinabreichen können.

Gleich der Tuberkulose kann die typhöse Gelenkentzündung (Wollenberg), der primär chronische progressive Gelenkrheumatismus, den in Schertlins Fall Anamnese wie gleichzeitige Veränderungen an Fingern und Kniegelenken wahrscheinlich machen, kann namentlich die gonorrhoische Gelenkentzündung gleichsam der Katalysator einer späteren Arthritis deformans sein. Garrod, Charcot, Lorrain und namentlich Amaral haben eine auf einem Tripperrheumatoid entstehende progressive deformierende Gelenkentzündung sich entwickeln sehen, und auch König spricht von einem Uebergehen einer Gelenkgonorrhöe in Arthritis deformans. Die Krankheitsbilder der Fälle Kuliga, Kienböck II und meiner Patientin enthalten als gemeinsamen klinischen Zug, daß jüngere, zum Teil nach-

Digitized by Google

weisbar gonorrhoisch infizierte Frauen während der Schwangerschaft (Kienböck) oder erst im Anschluß an die Entbindung unter Gelenkbeschwerden stürmischer oder leichterer Art in einem oder mehreren Gelenken zur gleichen Zeit erkrankten, die durchaus in die klinischen Züge des sog. „Schwangerschaftsrheumatoids" und der „puerperalen Arthritis" passen, welche nach König wohl immer der Nachklang einer akuten oder chronischen, manifesten oder latenten gonorrhoischen Infektion ist. Ich glaube, daß diese schon in meiner früheren Arbeit von mir vertretene Anschauung den Entwicklungsgang mancher chronischer Fälle unserer Deformität zwanglos erklärt und die scheinbaren Unterschiede der ätiologischen Auffassung zwischen Breus und mir überbrückt. Sie dürfte auch gelten für einen kürzlich von Wolfsohn und Brandenstein beschriebenen Fall von Osteoarthritis coxae juvenilis duplex eines 34jährigen Mannes, wo im Röntgenbild der rechten Hüfte deutlich eine beginnende zentrale Pfannenaustiefung erkennbar ist.

Die zentrale Wanderpfanne kommt, wie ich erstmals feststellte, auch der tabischen Arthropathie der Hüfte zu. Auch diese Aetiologie wird von Breus und Kolisco abgelehnt, weil sie ja nur eine Entstehung der Deformität aus Pfannenbodendefekt und membranösem Zwischenstadium anerkennen, oder aus einer Verknüpfung primär gonorrhoischer und sekundär tabetischer Deformation erklärt. Chiari konnte nun in der letztjährigen Versammlung der deutschen pathologischen Gesellschaft das Becken einer 52jährigen Tabica demonstrieren mit doppelseitiger intrapelviner Pfannenprotrusion, dessen Beweiskraft für die von mir vertretene erweiterte Aetiologie auch Schlagenhaufer in der Diskussion anerkannte. Breus hat, obschon auch er am Chiarischen Becken beiderseits unzweifelige Ottosche Protrusionspfannen und ebenso zweifellose Zeichen der tabischen Arthropathie bestätigt, den ausschließlich tabischen Ursprung gleichfalls bestritten: „Wegen des erst nachträglichen Zutretens anderer Tabessymptome, der starken Erweiterung der Pfannenmündung, der erheblichen seitlichen Ausweitung auch der mittleren tiefen Pfannenteile, wegen des Vorhandenseins divertikelartiger Pfannenbuchten, der Verkürzung und Deformierung des rechten Schenkelkopfes, wegen der Scharfkantigkeit und ungleichmäßigen Erhöhung des Pfannenrandes."

Das Chiarische Becken, dessen Abbildungen ich beifüge, entstammt einer 52jährigen Patientin, welche im März 1909 mit Steifigkeit im rechten

Digitized by Google

Bein und Krachen beim Aufsetzen desselben erkrankte, vom September 1909, ohne bettlägerig zu werden, kaum mehr aufrecht und nur noch mühsam humpelnd, aber ohne Schmerzen gehen konnte. November 1909 fand sich über der rechten Leiste eine harte, dem nach innen vorspringenden Acetabulum entsprechende Masse, ein mit weithin hörbarem Geräusch verknüpftes starkes Schlottern des rechten Hüftgelenkes, im Röntgenbild eine weit beckeneinwärts vertiefte und sehr ausgebreitete Pfanne. Vom Dezember 1909 bis März 1910 entwickelte sich dann das volle klinische Bild einer rasch fortschreitenden schweren Tabes.

Präparat: In dem weiten geräumigen Becken sprang der rechte Pfannenbuckel um 1 cm, der linke um 0,8 cm bei einem lichten innern Pfannen-

Fig. 14.

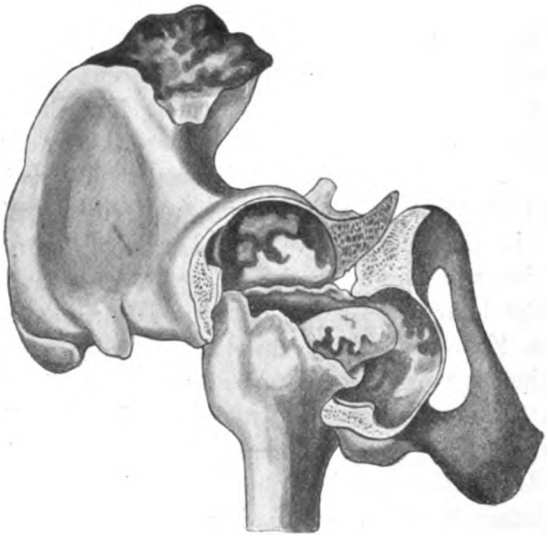

Zentrale Pfannenwanderung bei tabischer Arthropathie, rechtes hochgradig erkranktes Hüftgelenk. (Nach Chiari.)

abstand von immer noch 11 cm in die Höhle des kleinen Beckens vor, der linkseitige durchwegs hart, der rechtseitige, papierdünn und mit dem Finger eindrückbar, hielt sich beiderseits unter der Randlinie. Der knorpellose, bis auf einen stumpfen Kegel abgeschliffene rechte Schenkelkopf füllte das weite und tiefe Acetabulum bei weitem nicht aus, von dessen Knorpelbelag nur eine kleine in Auffaserung begriffene Insel übrig geblieben war. Der Kuppelteil der Pfanne war spongiosafrei, ihre Inzisur nicht knöchern verschlossen, ihr Binnenband zugrunde gegangen. Das linke Hüftgelenk zeigte bei geringerer Kuppelbildung und unversehrtem Binnenband den Gelenkkopf kaum verändert.

Bei dem klinisch so klaren Bilde, der Schmerzlosigkeit des Gelenkprozesses, welchem eine rasch fortschreitende Tabes auf dem Fuße folgte, ist der Zusammenhang zwischen der Deformität der

Digitized by Google

beiden Hüftgelenke und der Tabes dorsalis ein zweifelloser. Jede andere Erklärung ist eine künstliche, auf den Einzelfall des Ottoschen Beckens dogmatisch zugeschnittene Konstruktion. Ich betone, daß das wesentliche und für den Kliniker bedeutsamste Merkmal der uns interessierenden Deformität die Vorwölbung des Pfannengrundes gegen die Beckenhöhle, das Nachsinken und Verhaktwerden des Schenkelkopfes ist, daß selbstverständlich jede ätiologisch selbständige Coxitisform diese Pfannenwanderung im Sinne ihrer anatomischen Wesenheit ändert und nuanciert. Das Ottosche Paradigma stellt dabei nur die entzündlich coxitische Unterart dieser Hüftdeformität dar.

Fig. 15.

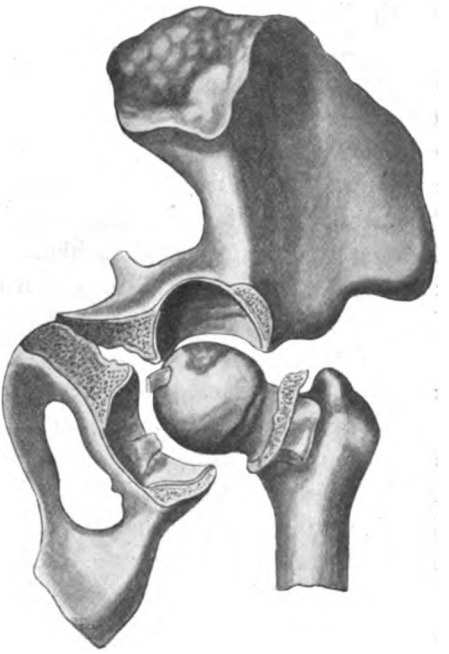

Beginnende zentrale Pfannenwanderung bei tabischer Arthropathie, linkes Hüftgelenk. (Nach Chiari.)

Die beiderseitige Arthropathie, welche nach Charcot, Oppenheim, Schaffer u. a. gerne im präataktischen Stadium der Krankheit erscheint, welche Mott in 10 Proz. seiner Fälle als einleitende Erscheinung fand, war so gut ein tabisches Frühsymptom, wie die von der Patientin geklagten lancinierenden Schmerzen. Schwarz fand unter 40 tabischen Arthropathien der Hüfte 14mal Doppelseitigkeit und stellt weiter fest, daß dieses Gelenk gleich oft im präataktischen wie im ataktischen Stadium erkrankt, daß — wie bei Chiaris Fall — die Affektion langsam, schleichend und rheumatismusähnlich beginnen und nur durch erschwerte Gehfähigkeit merkbar werden kann. Ballett-Barbé und Trömmer sahen die Arthropathie gleichfalls als einziges die Tabes einleitendes und allen anderen Erscheinungen lange vorauseilendes Frühsymptom. Die Deformierung des Femurkopfes tritt, wie dies das linke Hüftpräparat Chiaris einwandfrei beweist, erst hinzu, wenn die Pfanne bereits eingetrieben und tief geschliffen ist.

Digitized by Google

Klinische Erscheinungen.

Das klinische Bild der Deformität ist heute schärfer umzeichnet, so wechselnd es in Vorgeschichte und teilweise auch dem Endausgang naturgemäß angesichts ihrer verschiedenen ätiologischen Unterlagen sein muß.

Bei der akuten (anscheinend meist gonorrhoischen) Protrusion des nur mehr rein membranösen Pfannengrundes entsteht auch bei den bettlägerigen Kranken, also ohne statische Belastung, wohl durch die krampfhafte, den Schenkelkopf fest in die Pfanne pressende Kontraktion der Muskeln, später durch den Zug der schwieligen Narbenmassen, sehr rasch in der Frist von wenigen Wochen eine über der Leiste tastbare sehr druckempfindliche harte Resistenz, der sich eine Abflachung der Trochanterwölbung, fehlerhafte Hüftstellung, Kontraktur und Verkürzung des Beines zugesellt. Die Schmerzhaftigkeit dieser Beckenresistenz, die gleichzeitige entzündliche Fernreizung des benachbarten Bauchfells kann klinisch entzündete Drüsenpakete (Schlagenhaufer) oder einen anscheinend intraabdominell entsprungenen Entzündungsprozeß vortäuschen.

Auf tabischer Unterlage erscheint mit oder ohne präataktische Prodrome (lancinierende ischiasartige Schmerzen) unter Steifwerden der Beine, mühsamem aber schmerzlosem Gang, Erschwerung des Aufrechtstehens und -gehens, aber zunächst ohne Aufhebung der Gehmöglichkeit gleichfalls über der Leiste eine knochenharte dem Beckenknochen fest aufsitzende Masse. Die aktiv kraftlos und beschränkt ausgeführten Bewegungen sind passiv nicht eingeengt. Bei Chiaris, von Cahn genau beobachteter Kranken schlotterte das obere Femurende mächtig und haltlos in der weiten tiefen Pfannenhöhle, wobei rasche ruckweise Bewegungen ein auf Distanz hörbares klapperndes Geräusch auslösten. Der im Laufe von wenigen Monaten entstandenen Vortreibung des Pfannenbodens folgte durch nachträgliche und dann rasch fortschreitende Abschliffdeformierung des Kopfes eine in kürzester Zeit bis auf 6 cm steigende Verkürzung, wobei jedoch der verdünnte und zugespitzte Schenkelhalsstumpf die Gelenkhöhle nicht verließ. Erst 8 Monate nach den ersten Gelenkerscheinungen folgten in rascher Reihe schwerste typische Tabessymptome, heftige Magen-, Darm-, Larynxkrisen, Pupillenstarre, Verschwinden der Reflexe, Halbgürtelhyperästhesie und Ataxie. Fast 1 Jahr nach dem ersten Hüftsymptom erschien im rechten Kniegelenk eine mächtige tabische Hydarthrose.

Digitized by Google

Typischer im Ablauf der Symptome wie im klinischen Schlußbild ist die langfristige Form der allmählichen intrapelvinen Pfannenwanderung. Langsam, im Zeitraum fast eines Jahrzehnts entwickelt sich aus einem Schwangerschaftsrheumatoid, einer puerperalen Arthritis, einer primären chronischen Polyarthritis eine zunehmende Hüftversteifung der einen oder beider Seiten. Im Anfang stehen Klagen über meist ohne bestimmte Veranlassung auftretende Schmerzen in allen Gelenken der „gestörten statischen Einheit", welche, von meiner Patientin als Krämpfe in Fuß und Knie empfunden, erst später auf die Hüfte selbst verlegt wurden. Bei fortschreitender Pfannendeformierung lokalisieren sich die Schmerzen genauer und dauernd, nach meiner Beobachtung ausschließlich im Gebiet des Schenkelnerven, Ebsteins „Ischias antica" oder „Neuralgia cruralis" entsprechend, und des Verstopfungsnerven. Ersterer zweigt unmittelbar nach seinem Durchtritt unter der Leiste aus seinem medialen Hautast Aeste an die Kapsel ab, letzterer geht mit Fasern seines hinteren Astes an die vordere und mediale Kapselwand sowie den Pfannengrund. Neben einer terminalen Neuralgie durch die Erkrankung der Kapsel und des Gelenkgrundes löst der Druck seitens des Pfannenbuckels, der den N. obturatorius beckeneinwärts und nach oben abdrängt, und der Druck schwieliger Narbenmassen noch eine Art Leitungsneuralgie dieses Nerven aus. Diese Schmerzausstrahlungen wurden in meinem Falle von anderer Seite als gewöhnliche Ischias gedeutet.

Neben den Schmerzen lenken die allmählich zunehmenden funktionellen Störungen die Aufmerksamkeit der Patienten der kranken Hüfte zu. Das Gehen wird erschwert, bei stärkerer Verkürzung auch hinkend, steif nach der Ruhe, besser, wenn das Gelenk wieder eingeschliffen ist und aufs neue verschlimmert durch längeres Gehen und Stehen. Schertlins doppelseitig Deformierte konnte nur noch in kleinen Schritten, die Fußsohlen dem Boden nachschleifend und den Körper leicht nach vorne gebeugt, gehen. Meine vorwiegend rechtsseitig Deformierte zeigte einen wackeligen, in Lende und Hüfte einknickenden Gang. Besonders schwere Gehstörungen schildert uns Kuliga bei seiner doppelseitig deformierten Kranken: Unterbrochen durch erhebliche längere Remissionen wurde das Gehen namentlich während den Schwangerschaften zusehends schwerer, der Gang watschelnd, die Röcke wurden zu lang („sie

Digitized by Google

wuchs in sich hinein"); schließlich konnte sie nur noch einwärts, mit einwärts gedrehten Beinen, stark nach vorne geneigt und mit leicht gebeugten Knieen gehen. In den letzten 3 Jahren war das Gehen kaum noch möglich, sie lag in halb sitzender Stellung im Bett, konnte nicht mehr flach auf dem Rücken liegen, sondern nur noch sitzende und Seitenlage mit angezogenem Knie längere Zeit ertragen. Bei Ottos so hochgradigem Deformationsfall waren die Gelenke so beschränkt, daß, wenn die Frau stand, der Leib mit dem Oberschenkel einen rechten Winkel bildete und wohl fast nur noch quadrupedenähnliche Fortbewegung möglich war: „Da der große Rollhügel an dem rauhen Pfannenrand sich reibt, der Schenkelhals selbst etwas kantig ist und der kleine Rollhügel beim Rückwärtsbeugen des Schenkels an den Sitzhöcker aufstößt, konnte das Schenkelbein nur ein wenig vor- und einwärts, nicht aber aus- und rückwärts gedreht werden."

Doppelseitig Erkrankten wird das Kreuzen der Beine unmöglich, das Bücken auch bei nur einseitiger Deformität außerordentlich erschwert und nur mit Abbiegung der Lendenwirbelsäule ausführbar, so daß Gegenstände nur bei gleichzeitiger starker Beugung der Kniee vom Boden aufgenommen werden können, beim Sitzen eine bestimmte Zwangslage angenommen werden muß. Schertlins und meine Kranke fühlten sich namentlich beim Ankleiden stark behindert, konnten den Strumpf nur von rückwärts über den nach hinten ausgestreckten Fuß, die Schuhe überhaupt nicht ohne Beihilfe anziehen. Etwa ähnlich dem „kontrakten Plattfuß" treten auch hier anfallsweise akutere und schmerzhafte Steigerungen der Beschwerden von oft längerer Dauer auf, namentlich während der Schwangerschaften (Schertlin, Kuliga).

Das objektive Bild wechselt in den Einzelzügen. Die Kranke Schertlins war von auffällig kleiner Statur, nur 143 cm lang, Kuligas Patientin von mittlerer Körperlänge, meine von ausgesprochen lang aufgeschossenem Körperbau. Die Verkürzung betrug in Schlagenhaufers akutem Protrusionsfall 5, in einem ähnlichen Kienböcks 3, in den übrigen 2—6 cm. Die reelle, bei Abmessung dem Oberschenkel zufallende Verkürzung ist bedingt:

1. Durch die Höherstellung des Pfanneneingangs und der Pfannenhöhle, durch das der Randlinie zuzielende Aufwärtswandern des Gesamtgelenkes.

Digitized by Google

2. Durch eine die Deformierung der Pfanne häufig begleitende primäre oder sekundäre (statische oder osteoarthritische) Coxa vara.

3. Durch die Deformierung und allmähliche Längenreduktion des Schenkelkopfes. Die funktionelle Verkürzung summiert sich aus der reellen und der scheinbaren, welche durch Beckenhebung, d. h. durch die bei unserer Deformität so häufige Adduktionsstellung bedingt ist.

Aeußerlich fällt auf der Deformationsseite die Atrophie der Außenmuskeln des Beckens und des ganzen Beines, eine je nach dem Winkelbetrag der Flexionskontraktur wechselnde, je nach gleichzeitiger Ad- oder Abduktionsstellung mit Beckenhebung oder -senkung verknüpfte Beckenneigung, im Konturbild vor allem die diese Deformität charakterisierende Abflachung der Trochanterwölbung auf. Letztere geht dem Grade der Pfannentiefe bzw. der Einsenkung des Schenkelkopfes parallel. Das Hochrücken des Trochanters bis gegen die Spina il. ant. inf. und seine Annäherung an die Mittellinie ist ausmeßbar durch Bestimmung der Streckenmaße Trochanterspitze—Spina il. ant. sup., Trochanterspitze—Nabel, Trochanteraußenrand—Symphyse (Markierung der Meßpunkte auf einer untergelegten Papierebene) oder Trochanterspitze—Schnittpunkt einer Vertikalen, welche die Verbindungslinie der Darmbeinspinae mit einer durch die Trochanterspitze gelegten Horizontalen verbindet. Gleichzeitig rückt der Trochanter minor bis nahe zum Sitzbeinkörper hinauf. Bei doppelseitiger Deformität verringert sich die Distanzia intertrochanterica bis auf oder unter das Maß der Distanzia spinarum.

Die wechselnde Achsenrichtung der Wanderpfanne, die Variationen ihrer Tiefe und der Stellung ihrer Eingangsebene zur Sagittal- und Horizontalebene, eine allfällige primäre oder symptomatische Coxa vara, die wechselnde Art der Verhakung des Schenkelkopfes bedingen, wie ich schon früher festgestellt, mannigfache Variationen eines gewissen Grundtypus von Stellungs- und Bewegungsanomalien des Beines. Als erstere finde ich angegeben Flexion-Adduktion (Eppinger A, B, D, Kienböck), Flexion-Adduktion mit Außenrotation (Breus), Flexion-Abduktion und Außenrotation (Henschen), Einwärtsrotation (mit Flexion?, Schlagenhaufer). Die Rotationsstellung des Beines hängt von der Variation der Pfannenstellung bzw. der Lage der Pfanneneingangsebene ab. Schertlin stellt normale Rotationsstellung fest, an dem Eppingerschen Becken B und bei meiner Kranken liegt

Digitized by Google

der Trochanter an dem außen rotierten Bein weit nach hinten zurückgedreht[1]), weshalb bei dem Eppingerschen Präparat die vordere Collumfläche ungedeckt geblieben, während die ganze Hinterfläche des Schenkelhalses in die Pfanne eingelenkt war. Bei der Trägerin des Tübingerbeckens II, wo die Pfanne dem hinteren Beckenquadranten zugewandert war, muß infolge der starken Frontaleinschwenkung der Pfanne das wahrscheinlich hart bis zu seinen Rollhügeln in die Pfanne eingegrabene Femur mit nach vorne geschwenkt, stark innen rotiert und wohl auch abduziert gestanden haben.

Wo nicht schon ohnedies eine knöcherne Ankylosierung eingetreten ist wie in einem der Breusschen Becken oder ein tabisches Grundleiden durch sekundären Schwund des Schenkelkopfes dem Gelenk wieder die Bewegungsfreiheit zurückgibt, muß die Verhakung des Kopfes die Bewegungsfreiheit ganz oder wenigstens segmentär einschränken. Das rechte Hüftgelenk der Schertlinschen Patientin war trotz radiographisch offenem Gelenkspalt total ankylotisch (Deformationsankylose), das linke hatte noch ein geringes Maß von Abduktionsmöglichkeit. Während die Beugung auf lange hinaus selbst bei vorgeschrittener Deformität auf eine Teilstrecke frei bleibt (Flexionsmöglichkeit bis zum rechten Winkel, Breus; bis 65°, Henschen), werden die Abduktion und Rotation früh und stark beschränkt und bald völlig aufgehoben. Die Endbahnen der aktiven und passiven Bewegungsmöglichkeit decken sich dabei nahezu.

Der Gibbus einer intrapelvinen Wanderpfanne ist von außen über dem Leistenband, schärfer und genauer vom Mastdarm oder der Scheide her der Abtastung zugänglich. Vor einer Täuschung gegenüber entzündlich schwartiger Induration des Beckenbindegewebes, gegenüber einer traumatischen Pfannenprotrusion, halbkugelig sich vorwölbenden Retroazetabularabszessen, einer pathologischen zentralen Luxation, entzündlichen Pseudoosteomen, Exostosenbildungen und Beckentumoren werden der Nachweis der Trochanterabflachung und vor allem das Röntgenbild sichern.

Die Bedeutung dieser interessanten Deformität für den Geburts-

[1]) Nach Preiser bestehen schon in der Breite der Norm erhebliche Schwankungen der Pfannenstellung von frontaler bis zu mehr sagittaler Richtung: zu ersteren gehört ein retrovertierter Schenkelhals mit Coxa-vara-Neigung, zu der lateral-dorsalen Pfannenstellung ein antetorquiertes oberes Femurende mit Steilstellung des Schenkelhalses.

Digitized by Google

helfer habe ich in meiner früheren Arbeit eingehend beleuchtet. Die doppelseitige den Quermesser der Beckenhöhle bis auf 6 cm reduzierende Vorbauchung der Pfannen verlegt bei reifem lebendem Kind den Geburtskanal als unpassierbare Barrikade.

Therapie.

Der orthopädischen und chirurgischen Therapie winkt hier eine noch ungelöste, anscheinend auch wenig dankbare Aufgabe. Meiner Patientin haben Heißluftbehandlung und Massage eine außerordentliche Milderung ihrer subjektiven Beschwerden gebracht. Bei schweren Femoralis- und Obturatoriusneuralgien käme eine dauernde Blockierung dieser Nerven mit Hilfe von Alkoholinjektionen oder eine epidurale Sakralinjektion mit Novocain nach Chatelin und Sicard in Frage. Das Endschicksal der fertigen Deformität ist der dauernde funktionelle Ruin des Gelenkes. Das traurige Krüppelelend der doppelseitig Deformierten habe ich oben geschildert. Operativ könnte aus einer teilweisen Sprengung der knöchernen Ringfessel durch Resektion der Pfanneneingangsränder oder aus einer schrägen oder treppenförmigen Osteotomie der Halsbasis eine funktionelle Besserung zu erhoffen sein. Nicht unzweckmäßig erschiene mir ferner der Plan einer operativen Schaffung eines künstlichen Neugelenkes, in der Weise, daß die Halsbasis des Femur mit scharfen Hohlmeißeln stumpf-konisch aus der intertrochanteren Knochenzone herausgemeißelt, durch Zwischenschaltung eines Fascien- oder Muskellappens eine Pseudarthrose geschaffen würde, welche durch Extensions- und Uebungsbehandlung sich als Ersatzgelenk der vertieften und versteiften Hüfte herausbilden ließe. Bei dem traurigen Endgeschick dieser Krüppel enthält ein operatives Vorgehen keine Verlust-, sicher aber etwelche Gewinnchancen.

Anmerkung. Die Figuren 6—8 sind versehentlich nach der falschen Plattenseite hin reproduziert und ist daher das linksseitige Hüftgelenk als das rechte, erkrankte Hüftgelenk zu betrachten.

Digitized by Google

XIX.

Ueber die unblutig operative Behandlung der Pseudarthrosis colli femoris.

Von

Prof. Dr. **Adolf Lorenz,** Wien.

Im Wiener Universitätsambulatorium für orthopädische Chirurgie haben wir reichliche Gelegenheit, uns in der Behandlung schlecht geheilter Schenkelhalsfrakturen zu üben.

Es ist daher nicht verwunderlich, wenn auch die Frage der Behandlung der Pseudarthrose des Schenkelhalses oft an uns herantritt — öfter als es unseren Arbeitskräften und vor allem unseren unzulänglichen Arbeitsmitteln angemessen erscheinen mag.

Wir standen also vor der Notwendigkeit, zu dieser Frage entschiedene Stellung zu nehmen.

Die vorliegenden Behandlungsvorschläge sind sozusagen ausschließlich operativer Natur.

Von den relativ harmlosen, dafür aber auch ziemlich unwirksamen Nagelungen und Verschraubungen der losen Bruchenden abgesehen, beherrscht die radikale, an den Diaphysen übliche operative Therapie auch in der Behandlung der Schenkelhalspseudarthrose das Feld.

Allerdings sind die Indikationen zu solchem radikalen Vorgehen fast ebenso selten, wie die Chirurgen, die solche Indikationen auf breitere Basis zu stellen suchen.

Sicher ist, daß die Operation der Schenkelhalspseudarthrose sich selbst bei sonst sehr operationslustigen Chirurgen keiner sonderlichen Beliebtheit erfreut. Lassen wir diese operativen Maßnahmen eine kurze Revue passieren.

Digitized by Google

Die von Langenbeck zuerst vorgeschlagene Vernagelung oder Verschraubung der Bruchenden wurde vielfach nachgeahmt und mannigfach modifiziert (Trendelenburg, Royal Whitman, Augustus Wilson, Friemann Gillette, Delbet u. a.); die Methode gipfelt zur Stunde in dem Vorschlage Tomaszewskis, nicht nur durch Trochanter und Schenkelkopf Elfenbeinnägel zu treiben, sondern auch oberhalb des Trochanters durch in das Os ilei eingetriebene Nägel einen Palisadenwall zu errichten.

Große Verbreitung scheint die Methode nicht gefunden zu haben, trotzdem sie harmlos ist und für einige Zeit eine vermehrte Fixation der Bruchstücke sichern mag. Wäre die Methode hier wirksam, so hätte man dieselbe zweifellos auch zur Behandlung der Diaphysenpseudarthrosen in breiterem Maße herangezogen, als es der Fall ist.

Die radikalen und auch bei Diaphysenpseudarthrosen erfolgreichen operativen Methoden der Auffrischung und Koaptation mit oder ohne Naht (F. König u. a.) erregen vielfach gerechtfertigte Bedenken, denn die Eröffnung des Hüftgelenkes erhöht die Gefährlichkeit des Eingriffes um ein Bedeutendes.

Bei älteren Patienten, um welche es sich ja vielfach handelt, ist ein solches radikales Verfahren von vornherein ausgeschlossen.

Bei jüngeren Patienten wirft sich die Frage auf, ob ein ungefährliches Verfahren nicht gleich gute und schließlich noch bessere Resultate zeitigen könnte.

Man darf nämlich niemals vergessen, daß ein Hüftgelenk, an dessen Gelenkkörpern eingreifende operative Maßnahmen vorgenommen wurden, dessen Kapsel narbig verändert ist, auch nach anfänglich günstigem Verlaufe in späterer Folge zu Kontrakturstellungen neigt, welche das angestrebte Resultat schwer kompromittieren können.

Als Beispiel einer modernen radikalen osteoplastischen Operationsmethode der Schenkelhalspseudarthrose sei der Vorschlag Codivillas angeführt: Vom Darmbeinkamm ein Knochenstück abzuspalten, dessen Ernährung durch einen langen, dem Tensor fasciae latae entnommenen Lappen gesichert ist, und dasselbe auf den Femurhals zu pfropfen, während die vorher aufgefrischten Fragmente zur Sicherung ihrer Vereinigung gleichzeitig vernagelt werden; außerdem die Frakturlinie durch zwei der Darmbeingrube entnommene Perioststreifen ringförmig zu decken.

Digitized by Google

Es ist mir nicht bekannt, ob diese Methode Nachfolge gefunden hat. Im Falle des Gelingens müßte dieselbe wohl imstande sein, die Pseudarthrose zur Heilung zu bringen, immer vorausgesetzt, daß die spätere Gelenkskontraktur das vorläufige Resultat nicht wieder in Frage stellt.

Soviel es scheint, hat man bisher einfacheren und weniger gefährlichen, wenn auch nicht weniger eingreifenden Verfahren den Vorzug gegeben.

Die von Borchard empfohlene und, wie es scheint, nur vorübergehend geübte Resectio subtrochanterica femoris, also die Exstirpation des ganzen koxalen Femurendes, dürfte wohl allseitig abgelehnt werden. Es ist in der Tat nicht einzusehen, welchen Vorteil es bieten sollte, die Pseudarthrosis colli femoris durch ein ileotrochanteres Schlottergelenk zu ersetzen; träte aber ein solches nicht ein, so wäre die nachträgliche Entstehung einer Hüftkontraktur nur um so gewisser, was übrigens in diesem Falle sogar als der günstigere Ausgang betrachtet werden müßte.

Bei Beurteilung solcher Methoden muß man sich von vornherein vollkommen klar darüber sein, daß jede Resektion einen Zustand anbahnt, welcher ein Analogon der Hüftverrenkung ist. Diesem durch eine Resektionstherapie geschaffenen Luxationszustand gegenüber, der immer zu Adduktions-Flexions-Kontrakturen führt, ist ein Hüftgelenk, dessen Festigkeit und Tragfähigkeit durch eine Schenkelhalspseudarthrose vermindert ist, immer noch vorzuziehen.

Was hier gesagt wurde, bezieht sich nicht nur auf die Resektion des koxalen Femurendes, sondern auch auf die, wenn ich recht unterrichtet bin, zuerst von Hoffa ausgeführte und jüngst von Borchard u. a. wieder neuerdings empfohlene Exstirpation des proximalen Bruchstückes, also des losen Schenkelkopfes.

Eine solche Exstirpation würde den Bestand des Hüftgelenkes nicht in Frage stellen, wenn es sich um eine Epiphyseolysis capitis handelte, wenn also das proximale Bruchstück sehr klein wäre und durch dessen dauernden Wegfall die Länge des Schenkelhalses resp. die mediale Ausladung des koxalen Femurendes keine wesentliche Beeinträchtigung erführe.

Im Falle der Epiphyseolysis capitis ist jedoch der intraartikuläre Eingriff aus anderen Gründen verpönt, wenigstens in den Augen der Orthopäden, welche auf vollkommen ungefährlichem Wege weit bessere Resultate zu erreichen vermögen, als dies bei einer

Digitized by Google

verstümmelnden und noch dazu nicht ungefährlichen Operation möglich sein kann.

Mich faßt ein gelinder Schauer und ich möchte mein Haupt verhüllen, wenn ich das Resektionsverfahren bei der Epiphyseolysis capitis noch immer ausgeübt — ja verteidigt sehe.

Aber wir haben hier nicht über die Epiphyseolysis capitis zu sprechen, obwohl dieselbe im Grunde nichts anderes als eine möglichst medial gelegene Schenkelhalspseudarthrose ist.

Für unsere Besprechung kommen nur jene Fälle von Pseudarthrose in Betracht, welche vor allem einem medialen resp. subkapitalen Schenkelhalsbruche ihren Ursprung verdanken.

Die Exstirpation des abgebrochenen Schenkelkopfes läßt in solchem Falle von dem Schenkelhalse einen Stumpf von so geringer medialer Ausladung übrig, daß man schlechterdings nicht darauf rechnen kann, denselben in der Pfanne zurückhalten zu können.

Viel wahrscheinlicher ist es, daß die Pseudarthrose, welche dem Hüftgelenk eine wenn auch verminderte, so doch noch ziemlich ansehnliche Stützkraft übrig läßt, durch das Resektionsverfahren in den Luxationszustand überführt wird, wodurch der Patient unter gewissen Umständen aus dem Regen in die Traufe gekommen ist.

Die operative Behandlung der Schenkelhalspseudarthrose ist bei älteren Patienten von vornherein ausgeschlossen, bei jungen Patienten ist dieselbe zum mindesten überflüssig.

Die auf operativem Wege überhaupt erreichbaren und erreichten Resultate können mit jenen der unblutigen, mechanischen Behandlung nicht entfernt konkurrieren.

Die bisherigen Erfolge der operativen Therapie der Schenkelhalspseudarthrose selbst des jugendlichen Alters kommen nach Borchard, ihrem eifrigen Verfechter, über den Wert einzelner Versuche nicht hinaus.

Wir halten unentwegt an dem Standpunkte fest, daß es nicht erlaubt ist, das Leben eines Menschen wegen eines relativ harmlosen Gebrechens zu gefährden.

Deshalb halten wir nur die mechanische unblutige Behandlung auch bei jugendlichen Patienten für die einzig zulässige und brauchen uns wegen ihrer Ungefährlichkeit keine Beschränkungen gegenüber älteren und selbst alten Patienten aufzuerlegen.

Es entsteht die Frage, in welcher Weise wir jungen und

Digitized by Google

alten Patienten mit unserer mechanischen unblutigen Behandlung nützlich sein können.

Zweifellos kann es nicht immer gelingen, der Forderung einer radikalen Therapie, die Bruchfragmente zur soliden knöchernen Vereinigung zu bringen, zu genügen, namentlich wenn es sich um ältere Patienten mit lange Zeit bestehender Pseudarthrose handelt.

Die Frage, weshalb gerade der Schenkelhalsbruch so oft pseudarthrotisch ausheilt, ist zur Stunde noch keineswegs vollkommen geklärt: Wir wissen nur, daß die Pseudarthrose um so eher entsteht, je medialer gegen den Kopfpol die Frakturlinie situiert ist.

Periphere, intertrochantere Schenkelhalsbrüche heilen fast regelmäßig knöchern aus.

Wohl in erster Linie deshalb, weil die gehörige Apposition der Fragmente in diesem letzteren Falle auf keine Schwierigkeiten stößt.

Bei medialen Brüchen wachsen diese Schwierigkeiten ins Ungemessene und ich stehe nicht an, in der mangelhaften Apposition solcher medialer Frakturen ein mindestens ebenso schwerwiegendes Gefahrmoment der pseudarthrotischen Heilung zu erblicken, als in der mangelhaften Ernährung des proximalen Bruchendes.

Dieser letztere, zweifellos bestehende ungünstige Umstand wäre erst dann ausschließlich schuldtragend, wenn die Pseudarthrose auch bei exakter oder vielmehr trotz exakter Apposition der Fragmente jedesmal einträte.

Mit der exakten Apposition eines medialen Schenkelhalsbruches hat es seine eigene Bewandtnis.

Die übliche Extensionsbehandlung, wenn dieselbe nicht nach der strengen, von Bardenheuer vorgeschriebenen Methode durchgeführt wird, läßt sicher mehr als genug zu wünschen übrig.

Dazu kommt aber noch ein anderer wichtiger Umstand.

Man beurteilt nämlich vielfach den Schenkelhalsbruch bezüglich seiner Heilungsdauer nach gewöhnlichen Diaphysenbrüchen und überantwortet den Callus schon nach 6—8 Wochen der Belastung mit dem Körpergewicht.

Man vergißt dabei völlig, daß die Diaphyse bei der Belastung auf ihre absolute, der Schenkelhals aber auf seine relative Festigkeit in Anspruch genommen wird.

Der einfache Querbruch einer Diaphyse benötigt zur möglichst baldigen Wiederaufnahme der Tragefunktion durchaus keine feste

Digitized by Google

kallöse Verschmelzung der Bruchenden, sondern nur eine verläßliche mechanische Fixierung derselben.

Wir zögern keinen Augenblick, unsere Patienten mit künstlichen queren Diaphysentrennungen (Osteotomien), den Gehakt ohne Entlastung schon am Ende der ersten Woche nach der Operation, ja selbst noch früher aufnehmen zu lassen und haben davon noch niemals einen schlechten Einfluß auf die Heilung des Knochenbruches wahrnehmen können. Ja wir meinen, daß der Funktionsreiz eher als ein die knöcherne Heilung förderndes Moment aufzufassen ist. Selbstverständlich verbietet sich ein solches Vorgehen bei akzidentellen schiefen oder künstlichen schiefen Kontinuitätstrennungen der Knochen.

Wir glauben, diese Tatsachen ganz besonders hervorheben zu müssen gegenüber der Lehre Bardenheuers, daß der Druck der Bruchenden der Knochen gegeneinander nicht nur ein Ausbleiben der Callusbildung, sondern sogar Atrophie der Bruchenden zur Folge habe.

Wir haben nicht nur einfache quere Diaphysenbrüche, sondern eine Reihe von Schenkelhalsbrüchen, trotz frühzeitigster, aber die erreichte Koaptation nicht gefährdender funktioneller Belastung (in extremer Abduktionsstellung des Femurs), knöchern ausheilen sehen.

In extremer Abduktionshaltung bei gleichzeitiger voller Streckung und möglichster Innenrotation des Beines wird der Schenkelhals nicht mehr auf seine relative Festigkeit in Anspruch genommen, so daß die Belastung nicht mehr störend auf die Koaptation wirken kann.

Wird der Schenkelhals ohne solche Vorsichtsmaßregeln vorzeitig belastet, so wird derselbe im noch nachgiebigen Callus im Sinne der Coxa vara verbogen. Die Trennungsflächen weichen auseinander und man braucht sich dann nicht zu verwundern, wenn ein ursprünglich anscheinend fest verheilter Schenkelhalsbruch sich nach vielen Monaten als pseudarthrotische Coxa vara entpuppt.

Die relative Festigkeit des geheilten Schenkelhalsbruches, also seine Beanspruchung auf Biegung sollte vor dem Jahrestag des Unfalles nicht voll auf die Probe gestellt werden.

Sind diese Vermutungen richtig, beruht die Pseudarthrosenbildung beim Schenkelhalsbruche tatsächlich in einem großen Teil

Digitized by Google

der Fälle auf mangelhafter Koaptierung der Fragmente, so erscheinen die Versuche, die Schenkelhalspseudarthrose, wenn sie nicht allzu alten Datums ist, unter Vermeidung solcher Fehler neuerdings der Behandlung zu unterziehen, durchaus nicht so hoffnungslos, als es im allgemeinen geglaubt wird.

Wäre aber durch Bildung ausgedehnter Bindegewebsschwarten an den Bruchstellen eine solche Hoffnung auch utopisch geworden, so ist damit immer noch nicht gesagt, daß wir außerstande sind, wenigstens die Funktionstüchtigkeit des krankseitigen Beines zu verbessern und die auf Gewebszerrung beruhenden Belastungsschmerzen des Kranken zu beheben, auch ohne denselben zum lebenslänglichen Sklaven einer Entlastungsmaschine machen zu müssen.

Die mangelhafte Funktion des krankseitigen Beines ist nicht nur durch die unzureichende Tragkraft des Schenkelhalses und durch die Atrophie vornehmlich der pelvitrochanteren Muskeln bedingt, sondern hat einen nicht minder wichtigen Grund in der bei jeder Schenkelhalspseudarthrose vorhandenen Kontrakturstellung des krankseitigen Beines.

Diese pathologische Stellung des krankseitigen Beines entspricht der typischen Kontraktur des funktionsdefekten Hüftgelenkes und ist vor allem durch Adduktion und Außenrollung bei verschiedengradiger Beugungstendenz charakterisiert. Damit in Verbindung steht ein gewisser Grad von scheinbarer (Adduktions-) und reeller (Dislokations-) Verkürzung.

Die verschiedenen Komponenten dieser typischen Kontrakturstellungen sind vom funktionellen Standpunkte aus sehr verschiedenwertig.

Die Außenrollung ist in funktioneller Beziehung ziemlich irrelevant, ebenso die reelle Verkürzung.

Hingegen ist die Flexion, vor allem aber die Adduktion einer der Hauptgründe der absoluten funktionellen Unzulänglichkeit des pseudarthrotischen Schenkelhalses.

Dies wird sofort klar, wenn man erwägt, daß Adduktion und Flexion des Hüftgelenkes mit Hochziehung und seitlicher Neigungsvermehrung der betreffenden Beckenhälfte einhergeht. Dadurch wird die Seitenfläche des Darmbeins nicht nur vornüber geneigt, sondern auch nach der Seite steil gestellt.

Digitized by Google

Es ist klar, daß unter solchen statischen Verhältnissen die Last des Beckens vornehmlich durch Dehnung der Weichteile und nicht durch direkte Vermittlung der Knochen von dem Beine getragen wird.

Sehen wir doch unter solchen Umständen auch bei der veralteten, durch die Kontraktur des funktionsdefekten Hüftgelenkes komplizierten Hüftverrenkung Funktionsschmerzen eintreten, welche im wesentlichen Zerrungsschmerzen sind.

Ganz dieselben Zerrungsschmerzen bis zur Aufhebung der Funktionsmöglichkeit sehen wir auch bei der Schenkelhalspseudarthrose auftreten. In der Tat ist die Pseudarthrose ein luxationsähnlicher Zustand. Es braucht nicht zu überraschen, wenn die Kapsel und die pseudarthrotischen Verbindungen der Bruchstücke des Schenkelhalses auch bei normaler Stellung der krankseitigen Extremität die funktionelle Beanspruchung mit Zerrungsschmerzen beantworten.

Um so mehr wird dies der Fall sein müssen, wenn sich an dem funktionsdefekten Hüftgelenk aus zwingenden statischen Gründen heraus die Adduktionsflexionskontraktur ausgebildet hat.

Wenn wir oben gesagt haben, daß die Außenrollung vom funktionellen Standpunkte aus irrelevant ist, so müssen wir, um Mißverständnissen vorzubeugen, gleich hier vorwegnehmen, daß in der Koaptationsfrage der Bruchstücke die Außenrollung resp. ihre Ueberkorrektur neben der Beseitigung der reellen Verkürzung an erster Stelle steht.

Die typische Kontraktur des funktionsdefekten Hüftgelenkes, welche wir bei der Schenkelhalspseudarthrose niemals vermissen, bietet der unblutigen mechanischen Therapie eine mächtige Handhabe zur Verbesserung des Loses der Kranken und lohnt unsere Mühe in reichstem Maße selbst in dem Falle veralteter Pseudarthrosen, bei denen eine knöcherne Vereinigung nicht erreicht werden konnte.

Von dieser Seite ist die Frage der Behandlung der Schenkelhalspseudarthrose noch nicht eingehend genug betrachtet worden.

Ganz merkwürdig mutet die Auffassung des Kontrakturenmomentes von chirurgischer Seite unser orthopädisch geschultes Denken an.

Borchard (Deutsche Zeitschr. f. Chir. Bd. 100) schildert z. B. gelegentlich die schlechte Stellung des Beines als eine so hoch-

Digitized by Google

gradige, daß auch eine blutige Operation einem solchen Falle gegenüber als aussichtslos zu betrachten sei.

Orthopäden würden in einem solchen Falle sagen: Je schlechter die Funktion und je schlechter die Stellung, ein relativ desto besseres Resultat erwarten wir von unserer unblutigen Behandlung.

Daß die Kontrakturstellung des Beines als funktionshinderndes Moment von chirurgischer Seite mit falschem Maßstabe gemessen zu werden pflegt, geht auch aus einer anderen gelegentlichen Aeußerung Borchards hervor.

Der Autor verwirft bei winkelig geheilter Schenkelhalsfraktur die Korrektur der Stellung durch extraartikuläre, also subtrochantere Osteotomie, weil hierdurch die Winkelstellung der Schenkelhalsfragmente nicht korrigiert, sondern nur kompensiert wurde, und empfiehlt zur Erreichung dieses Zieles die ungleich eingreifendere intraartikuläre Keilosteotomie am Schenkelhalse.

Wenn wir Orthopäden auch im allgemeinen dem theoretischen Grundsatz huldigen, die Verkrümmungen im Deformitätswinkel und nicht entfernt davon anzugreifen, dieselben also zu korrigieren und nicht bloß zu kompensieren, so werfen Utilitätsgründe diesen theoretischen Grundsatz in der Praxis oft genug über den Haufen. Wir korrigieren z. B. in einiger Entfernung von dem Scheitel des Deformitätswinkels, weil wir, wie im obigen Falle, dadurch eine erfahrungsgemäß durchaus nicht ungefährliche Operation durch einen vollkommen harmlosen, weil extraartikulären Eingriff ersetzen können.

Unser orthopädisches Räsonnement sagt uns aber außerdem, daß die Deformität des winkelig, aber fest geheilten Schenkelhalsbruches überhaupt nicht „an und für sich“ die Ursache der Funktionsbehinderung ist, sondern daß die hierdurch bedingte Stellungsveränderung des Femur hierfür zu gleichem Maße verantwortlich gemacht werden muß.

Es genügt also, wenn wir diese irgendwie und zwar auf dem ungefährlichsten und einfachsten Wege beseitigen.

Wenn wir das Problem der Behandlung der Pseudarthrose des Schenkelhalses also vom streng orthopädischen Standpunkte betrachten, so stellt uns dasselbe erstens die nur in einem Teil der Fälle erfüllbare Aufgabe der knöchernen Vereinigung der pseudarthrotisch verbundenen Bruchstücke, zweitens aber: die in jedem Falle ausnahmslos lösbare Aufgabe, die typische Kontrakturstellung des funktionsdefekten Hüftgelenkes zu überkorrigieren, also

Digitized by Google

in ihr Gegenteil zu überführen oder, wie wir sagen, die Gelenkstellung zu invertieren.

Auf welche Weise können wir der ersten Aufgabe in günstigen Fällen nach Möglichkeit — der zweiten Aufgabe unter allen Umständen gerecht werden?

Wollen wir die zur knöchernen Verschmelzung der Fragmente unumgänglich notwendigen Vorbedingungen schaffen, so ist es geboten, die pseudarthrotische Vereinigung rücksichtslos zu zerreißen, also ganz in derselben Weise vorzugehen, wie bei einer noch nicht allzu veralteten winkeligen, aber festen Verheilung der Bruchenden.

Es ist natürlich schwer, diesbezüglich zwischen den Fällen eine scharfe Grenze zu ziehen. Tatsache ist, daß es uns oft gelungen ist, Winkelheilungen des Schenkelhalses, welche bei der Untersuchung den Eindruck knöcherner Vereinigung der Fragmente machten, selbst nach 3, 5 und 6 Monaten mit nicht allzu großer Mühe zur Lösung zu bringen. Wir sind der Anschauung, daß solche anscheinend fest verheilte Brüche, welche Monate nach dem Unfalle noch der Reinfraktion zugänglich bleiben, den Pseudarthrosen beizuzählen sind, denn das Endresultat dürfte nach Jahr und Tag doch schließlich die Pseudarthrose sein.

Das Röntgenbild ist in diagnostischer Beziehung nur mit großer Vorsicht zu deuten.

Viel größeres Gewicht legen wir auf die klinische Untersuchung und auf die Funktion.

Fixiert man mit einer Hand die betreffende Beckenhälfte, resp. das Darmbein, während die andere Hand die Femurkondylen fest umspannt und kurze kräftige Stöße in der Richtung nach oben ausführt, so gewinnt man aus dem Charakter des empfundenen absolut starren oder des etwas elastischen Widerstandes einen Anhaltspunkt zur Beurteilung der Frage, ob fibröse oder knöcherne Vereinigung der Fragmente vorliegt. Fühlt man bei solcher Untersuchung eine leichte Krepitation und wird beim Hinaufstoßen des Femur ein leichtes seitliches Vortreten des Trochanters sichtbar, so ist die Diagnose auf Pseudarthrose sichergestellt. Die außerordentlich leichte Rollbarkeit des Femur (wie auf Kugellagern) um die eigene Längsachse ist als Symptom zur Genüge bekannt.

Die Beobachtung der Funktion des Hüftgelenkes an dem entkleideten Patienten ergibt bei Pseudarthrose ein ganz leichtes federndes Einsinken der betreffenden Beckenhälfte, wie es für die

Digitized by Google

Luxation und luxationsverwandte Zustände charakteristisch ist. In zweifelhaften Fällen wird man in der Regel nicht irren, eher eine Pseudarthrose als eine knochenfeste Vereinigung der Fragmente anzunehmen.

Zur Zerreißung der Pseudarthrose bedarf es natürlich einer oberflächlichen Narkose.

Man beginnt damit, das Femur in maximaler Adduktion kräftig nach oben außen zu stoßen und erreicht damit gewöhnlich ohne große Mühe die Lösung der Bruchenden. Hierauf folgt die Ausarbeitung maximaler Abduktion auf dem Wege des modellierenden Redressements, zweckmäßig unter gleichzeitiger subkutaner Myorrhexis adductorum. Beseitigung der gewöhnlich nur geringfügigen Flexion und Freimachung der Rotation namentlich im Sinne der Innenrollung beschließt das Manöver der Lösung.

Es folgt die Exasperation der Fragmente, welche recht rücksichtslos geschehen muß. Man merkt dabei, wie das anfänglich glatte Reiben der Fragmente gegeneinander immer rauher und kreischender wird.

Bei diesem Manöver stützt der Operateur das Knie des Patienten fest gegen seine eigene Achselgrube und vollführt mit dem Femurende nach allen Seiten schürfende Auf- und Abbewegungen, während ein Assistent einen möglichst starken Druck gegen den Trochanter ausübt und aufrecht erhält. Man setzt die Manipulation bis zur Ermüdung fort und ruht nicht eher, bis die Knochenoberflächen vollständig hart und krachend gegeneinander reiben.

Die weitere Behandlung ist genau dieselbe, wie wir es in unserem Artikel: Ueber die ambulatorische Extensionsbehandlung des Schenkelhalsbruches in extremer Abduktion und leichter Einwärtsrollung (Zeitschr. für orthopäd. Chir. Bd. XXV) eingehend beschrieben haben.

Die Mobilisierung der Pseudarthrose schließt natürlich die gründliche Beseitigung der vorhandenen Verkürzung durch scharfe Dehnung aller von den verkürzten Weichteilen gebotenen Hindernisse in sich. Die rhythmischen, ausschließlich auf manuellem Wege vorgenommenen Extensionsmanöver werden so lange fortgesetzt, bis die Trochanterspitze selbst einem leichten Zuge bis in die Nélatonlinie folgt.

Der fixierende Verband wird unter fortdauernder Extension in extremer Abduktion und möglichster Einwärtsrollung des Beines

Digitized by Google

in einem beliebigen Streckapparate angelegt und reicht von den Darmbeinkämmen bis zu den Knöcheln. Eine Sandale mit beweglichem Knöchelgelenk vervollständigt denselben nach unten. Selbstverständlich wird der Patient nicht früher aus der Extension genommen, bis der Verband vollkommen erstarrt ist. Eine Marke an der Haut entsprechend dem oberen und unteren Rande des Verbandes würde eine Verschiebung der Teile in demselben sofort erkennen lassen. Wir haben es bisher nicht notwendig gehabt, aus solchem Grunde den Verband zu erneuern.

Gerade bei der Pseudarthrosenbehandlung legen wir keinen allzugroßen Wert auf vollständige Entlastung der Extremität. Bei der durch den Verband in Permanenz erhaltenen starken Abduktion wird die Trochanterspitze derart fest gegen das herabgesenkte Darmbein angepreßt, daß auch eine teilweise Entlastung genügt.

Unter solchen Umständen genießt der Patient den Vorteil, nicht nur nicht durch viele Wochen hindurch an das Extensionsbett gefesselt zu sein, sondern braucht nicht einmal Zimmerarrest zu halten; er lernt es vielmehr bald mit Hilfe zweier Stöcke, sich frei zu bewegen, wenn das gesundseitige Bein durch eine Sohlenunterlage entsprechend verlängert wurde.

Der Gehverband bleibt mindestens 3—4 Monate unangetastet liegen und wird dann durch eine abnehmbare Hülse mit regulierbarer Entlastungsvorrichtung ersetzt, so daß die Massage und gymnastische Behandlung nunmehr beginnen kann. Gleichzeitig wird natürlich die extreme Abduktionsstellung bis zu einem Grade vermindert, welchen der Patient durch Hebung der gesundseitigen Beckenhälfte bequem zu verarbeiten vermag. Unter solchen statisch wesentlich veränderten Bedingungen tritt die volle Entlastung wieder in ihr Recht und es ist ein Gebot der Vorsicht, dieselbe — um ein bequemes Maß zu haben — bis zum Jahrestag der Exasperation beizubehalten resp. ganz allmählich zu verringern.

Bleibt in ungünstigen Fällen von veralteter und auf dem Röntgenbild stark diaphan sich präsentierender Pseudarthrose der angestrebte Erfolg knöcherner Vereinigung der Bruchstücke aus, so ist dem Patienten trotzdem und auf alle Fälle ein wesentlicher Vorteil aus der Inversion der typischen Kontraktur erwachsen, denn durch volle Strecklage und habituelle Abduktion des defekten Gelenkes wird die Verkürzung beseitigt und die Funktionsbedingungen desselben werden verbessert. Infolge der Flachlegung

Digitized by Google

resp. Herabsenkung der Darmbeinschaufel nach der Seite wird den Gewebszerrungen Einhalt getan und eine direkte Uebertragung der Last von Knochen auf Knochen ermöglicht.

Obwohl wir in der poliklinischen und privaten Praxis schon über 30 Fälle von Schenkelhalspseudarthrosen verschiedenen Alters in der beschriebenen Art und Weise behandelt haben, sind wir doch noch nicht imstande, ein nach jeder Richtung abschließendes Urteil vorzulegen, da die Beobachtungszeiten noch zu kurz sind.

Immerhin sind. wir in der Lage, einige vollkommen abgeschlossene Fälle vorzuführen, welche wohl geeignet sind, den Wert der Methode zu illustrieren.

Zu ganz besonderer Bedeutung hat sich in dieser Beziehung ein Fall entwickelt, dessen Anfangsgeschichte in unserer oben zitierten Abhandlung enthalten ist. Dieselbe lautet in Schlagworten: 35jähriger Mann, dem Richterstande angehörig, stürzt auf dem Eise, kann nicht mehr auf, wird durch Wochen an Kontusion des Hüftgelenkes mit Umschlägen behandelt, die allmählich stärker auftretende pathologische Stellung führt endlich zur richtigen Diagnose.

Patient steht auf dem gesunden Fuße und auf Krücken, die Zehen des kranken Fußes erreichen eben den Boden. Durch die Freundlichkeit Prof. Hocheneggs, in dessen chirurgische Klinik der Patient zur Aufnahme gelangt war, wird die Behandlung in unsere Hände gelegt. Fast 3 Monate nach dem Unfall gelingt die Reinfraktion ohne besondere Mühe. In Anbetracht der Mangelhaftigkeit der Apposition (hochgradige Verkürzung und sonstige typische Kontraktur) sowie der unschwierigen Reinfraktion läßt sich der Fall ebensogut der Pseudarthrose als der deformen, winkeligen Ausheilung zuweisen. Gehverband in Abduktion, Streckung, Einwärtsrollung durch fast 4 Monate. Patient ist bald in der Lage, sein Bureau wieder aufzusuchen, da er sich mit Leichtigkeit zu bewegen erlernt. Dann einfacher Entlastungsapparat. Die Verkürzung ist bis auf 15 mm ausgeglichen, das Röntgenbild zeigt sehr gute Reposition, der Schenkelhals ist vollkommen opak, etwas verdickt und verkürzt, die Funktion noch gestört, aber zur Zeit der Publikation schon von bester Prognose. Der Fall ist heute bald 4 Jahre alt, kann also reichlich als abgeschlossen gelten. Der Patient hat mich mittlerweile besucht und ich konnte die absolute Restitutio ad integrum konstatieren; speziell die Beweglichkeit des Hüftgelenkes zeigt nicht die mindeste Einschränkung; ebenso ist der Patient im-

Digitized by Google

stande, auf dem Frakturbein zu hüpfen. Im vorletzten Sommer erhielt ich von ihm eine Ansichtskarte: Von der Spitze des Hochschwab (2300 m) sendet Ihnen ergebenste Empfehlungen Ihr dankschuldiger Dr. X.

Alle jene Bergfahrer, welche die Aufstiege zum Hochschwab kennen, werden in der anstandslosen Ueberwindung derselben den Beweis tadellosester Heilung der veralteten, mit Pseudarthrose drohenden Schenkelhalsfraktur erblicken.

Ein nicht minder lehrreicher Fall ist der folgende: Ein 40jähriges Fräulein erleidet durch Sturz auf der Straße einen medialen Schenkelhalsbruch, welcher anfänglich verkannt und erst nach Eintritt einer auffallenden typischen Kontrakturstellung mit völlig unzulänglicher Extension behandelt wird. 3½ Monate nach dem Unfalle erscheint sie zur Behandlung mit starker Flexionsadduktion und Außenrollung des Schenkels; der Gang ist mühsam und schmerzhaft auf den äußersten Zehenspitzen des kranken Fußes. Unschwierige Reinfraktion und kräftige Exasperation der Fragmente. Patientin wird mit einem Gehverband in stärkster Abduktion (Tenotomia adductorum), leichter Ueberstreckung und Innenrotation des Beines in die Heimat entlassen und erscheint 4 Monate später mit sehr guter Gehfähigkeit zur Abnahme des Verbandes. Die Hüfte ist in der Beweglichkeit ziemlich stark eingeschränkt, das Gelenk erweist sich gegen starkes Hinaufstoßen des Femurs vollkommen starr und fest. Verkürzung nicht nachweisbar. Unter Beibehaltung einer noch ziemlich starken habituellen Abduktion wird die Hüfte unter volle funktionelle Belastung gestellt. 2½ Jahre nach der Reinfraktion resp. Exasperation ist die Funktion der Extremität eine vollkommen normale geworden. Patientin hinkt nicht im geringsten, ist vollkommen leistungsfähig, keine Verkürzung; leichte habituelle Abduktion besteht noch immer, ohne irgendwie zu stören. Das Röntgenbild zeigt einen ziemlich normalen opaken Schenkelhals. Zu tadeln ist an dem Enderfolg die starke Beweglichkeitsbeschränkung des Hüftgelenkes, welche infolge der Unmöglichkeit intensiver Nachbehandlung eingetreten, aber gewiß verbesserungsfähig ist und jedenfalls vermeidbar gewesen wäre.

Wir wollen von einer ganzen Reihe poliklinisch behandelter Fälle absehen, deren Endbefunde wegen augenblicklicher Unerreichbarkeit der Patienten nicht erhoben werden können, oder bei denen noch kein genügender Zeitraum seit dem Behandlungsbeginn verstrichen ist.

Digitized by Google

2 Fälle von gänzlich veralteter Pseudarthrose sind für die Wirksamkeit meiner unblutigen Methode von ausschlaggebender Beweiskraft, obwohl unter solchen Umständen auf eine knöcherne Vereinigung der Bruchstücke nicht zu rechnen war.

Eine Dame von 60 Jahren hat vor 6 Jahren eine Schenkelhalsfraktur erlitten, welche von einem bekannten Chirurgen in üblicher Weise behandelt und angeblich geheilt wurde. Seit ihrer Entlassung aus der Behandlung zunehmende Beschwerden, welchen mit Massage, Gymnastik und Stützapparaten nicht beizukommen war. Ich zögerte lange, ehe ich mich bei der über ihre Jahre gealterten Patientin zu meinem Behandlungsvorschlage entschloß, der sofort bereitwilligst acceptiert wurde — denn die bohrenden Schmerzen in der Hüfte seien einfach nicht länger erträglich, jeder Versuch auch des kürzesten Spazierganges mache sie für Tage bettlägerig usw.

Rücksichtslose Mobilisierung der typischen Kontrakturstellung nach präliminärer subkutaner Myotomie der subspinalen Weichteile, und Adduktoren und kräftigster Exasperation der Fragmente; typischer Verband in starker Abduktion, geringer Ueberstreckung und Einwärtsrotation des Schenkels und zwar diesmal ganz ohne jede Entlastung.

Schon nach 8 Tagen hatte die Patientin bei entsprechend erhöhter gesundseitiger Sohle das Gehen erlernt; zu ihrer größten Genugtuung war dasselbe schmerzlos geworden. Der Verband blieb 5 Monate unangetastet liegen usw. Noch nicht 1 Jahr nach der Mobilisierung und Exasperation besuchte mich die Patientin — wie sie sagte, nur mit der Absicht — to show me the wonder, I had performed on her. Tatsächlich ging die Patientin auf voller (krankseitiger) Sohle ohne jedweden Apparat, bei habitueller, durchaus nicht störender Abduktionsstellung des kranken Beines schmerzlos mit ganz geringem Hinken einher und pries den Erfolg meiner Behandlung mit überschwenglichen Worten. Das Hüftgelenk war allerdings in seiner leicht überstreckten Abduktionsstellung ziemlich steif, aber gegen Hinaufstoß des Oberschenkels absolut fest geworden. Das Röntgenbild zeigt eine vollständige Disjunktion der Pseudarthrose. Das Kopffragment ist in der Pfanne geblieben, der Trochanter und Halsstumpf stützen sich in retrospinaler seitlicher Appositionslage gegen die seitliche Darmbeinfläche. (Von einem durch Resektion des abgebrochenen Kopfes herbeigeführten Luxationsanalogon würde sich ein solcher gleichartiger, durch Inversion bewirkter Zustand

Digitized by Google

vorteilhaft dadurch unterscheiden, daß der unblutige Eingriff vollkommen harmlos ist, daß kein Krankenlager nötig ist, daß der Kopf in der Pfanne bleibt, also kein leerer Hohlraum geschaffen wird, daß keine Kontrakturstellung im Sinne der Flexion und Adduktion zu fürchten ist, da sich das Gelenk ja in fixer invertierter Streckabduktionslage befindet und dadurch eben eine Funktionsverbesserung erfahren hat.)

Ein anderer Fall betrifft eine 50jährige Lehrerin, welche zu Weihnachten 1910 eine Schenkelhalsfraktur erlitten hatte und wegen angeblicher Ischias mit Bettruhe, Ueberschlägen usw. behandelt worden war.

1½ Jahre nach der Verletzung stellte sich die Patientin vor; sie sei nicht mehr imstande, ihrem Berufe vorzustehen; der kurze Gang zur Schule bereite ihr entsetzliche Qualen, das viele Stehen in der Schule sei ihr gänzlich unmöglich geworden usw. Um Wiederholungen zu vermeiden, sei nur gesagt, daß die Behandlung bis ins Detail jener beim vorhergehenden Falle glich. Auch hier wurde von einer Entlastung des invertierten Hüftgelenkes vollkommen abgesehen, das funktionelle Resultat war das gleich günstige wie im vorhergehenden Falle. Patientin ist für ihren Beruf wieder vollständig leistungsfähig geworden und verschmähte selbst einen Sicherungsgürtel über dem Trochanter. Bei entsprechendem Ausgleich der durch die habituelle Abduktion des kranken Beines bedingten Verlängerung ist selbst das Hinken unauffällig geworden. Röntgenbild konnte nicht rechtzeitig beschafft werden. Der funktionelle Erfolg steht außerhalb jeder Frage. Derselbe wird durch eine Anfang Juni 1913 eingelangte Nachricht bestätigt. In der poliklinischen Praxis haben wir in letzter Zeit einige Fälle von eklatanten Funktionsverbesserungen gänzlich veralteter Pseudarthrosen des Schenkelhalses gesehen, verzichten jedoch auf deren Darstellung, welche nur Wiederholungen bringen könnte.

Digitized by Google

XX.

Zur Technik der Osteotomie.

Von

Prof. Dr. **Th. Kölliker,** Leipzig.

Meine Herren! Ich möchte bezüglich der Technik der Osteotomie am Oberschenkel zunächst einige kurze topographisch-anatomische Bemerkungen machen und darauf hinweisen, daß die Freilegung des Knochens zur Osteotomie sich so gut wie ohne Muskelverletzung bewerkstelligen läßt, wenn man folgendes Verfahren einschlägt: Unser Hautschnitt beginnt an der Grenze des mittleren und unteren Drittels des Oberschenkels etwas seitlich medial von der Mittellinie und verläuft leicht schräg nach innen in der Richtung zum Innenrand der Patella. Er legt die Grenze zwischen Vastus medialis und Rectus femoris frei. Nun dringt man, indem man sich an die Muskelinterstitien hält, zunächst zwischen Vastus medialis und Rectus femoris, dann zwischen Vastus medialis und Vastus intermedius in die Tiefe und erreicht so ohne wesentliche Muskelverletzung den Knochen. Auf diese Weise wird die Operation erheblich schonender und unblutiger, als wenn man von der lateralen oder medialen Seite her direkt durch die Muskulatur auf den Knochen vordringt.

Bezüglich der weiteren Operationstechnik erwähne ich, daß Künne neuerdings empfiehlt, die Osteotomie mit der elektrischen Kreissäge auszuführen. Ebenso rasch und schonend kann man am Oberschenkel die Osteotomie ausführen, wenn man ein Hebelraspatorium nach Stein ohne Ablösung des Periosts um den Knochen herumführt, das Periost auf dem Raspatorium zirkulär durchschneidet und den Knochen mit einem scharfen Meißel durch-

Digitized by Google

schlägt. Ich habe bei über 80 in den letzten Jahren am Ober- und Unterschenkel ausgeführten Osteotomien, es waren teils lineare, teils Keilosteotomien, nie einen Nachteil von dem Gebrauch des Meißels erlebt. Allerdings können spröde rachitische Knochen dann splittern, wenn man nicht hinreichend scharfe Meißel verwendet. Bezüglich der Osteotomie an der Tibia halte ich anderseits die Kreissäge für das schonendere Instrument, weil sich an der Tibia das Hebelraspatorium nicht ohne Ablösung des Periosts um den Knochen herumführen läßt.

Digitized by Google

XXI.

Neue Gesichtspunkte auf dem Gebiete der Sehnenüberpflanzung.

Von

Dr. **A. Stoffel,**

Spezialarzt für orthopädische Chirurgie in Mannheim.

Mit 7 Abbildungen.

Meine Herren! Die Mißerfolge, die ich bei Sehnenüberpflanzungen sah (ich überpflanzte bis Sommer 1912 nur nach der Nikoladonischen Methode), veranlaßten mich zu einer Reihe von Untersuchungen, die ich im Laufe des letzten Jahres in Gemeinschaft mit meiner Frau anstellte. Diese Untersuchungen förderten für uns manch Neues zutage und brachten einige Ueberraschungen; manche Vorstellung, die ich von anderer Seite übernommen und an der ich jahrelang festgehalten hatte, wurde als falsch erkannt und mußte über Bord geworfen werden. Ich wurde vor allem darauf aufmerksam, auf welch unphysiologischen und unlogischen Prinzipien die Methode der Ueberpflanzung von Sehne auf Sehne aufgebaut ist. Die Resultate der Untersuchungen waren für mich von großer praktischer Bedeutung, sie haben meine ganze Technik der Sehnenüberpflanzung umgeändert, und nicht zum Schaden meiner Patienten. Auf einen Teil dieser Untersuchungen und auf meine darauf basierende Ueberpflanzungsmethode sei nun näher eingegangen.

Bei der Auswahl des Kraftspenders hat man auf ein Moment, das mir sehr wichtig dünkt, bisher keine Rücksicht genommen.

Wenn man an dem Unterschenkel einer Leiche die einzelnen Muskeln betrachtet, so fällt einem sofort die große Verschiedenheit des morphologischen Baues der einzelnen Muskeln auf. Ort und Art des Ursprungs, Bau und Verlaufsrichtung des Muskelbauches

Digitized by Google

und der Sehne usw. sind völlig voneinander verschieden, sie sind für jeden Muskel so typisch, daß der Kundige auch dann, wenn die Muskeln aus dem Körper entfernt und nebeneinander auf einen Tisch gelegt sind, jeden einzelnen Muskel bestimmen kann.

Woher kommt nun die Verschiedenheit der morphologischen Beschaffenheit der einzelnen Muskeln? Meine Herren! Der anatomische Bau eines Muskels ist der Ausdruck seiner Funktion. In der Morphologie des Muskels spiegeln sich die Aufgaben, die der Muskel zu erfüllen hat, wider. Die Gründe, die zur Muskelsonderung führten, liegen klar. Sie sind entwicklungsmechanischer Natur. In dem Wettbewerb der einzelnen Muskelfasern um möglichst günstige Wirkungsweise werden günstiger verlaufende Fasern, die vermöge ihres Ursprunges, Verlaufes und Ansatzes eine besondere mechanische Leistung übernehmen können, bevorzugt und ungünstig gelegene Teile werden ausgeschaltet. Es findet also eine funktionelle Auslese der einzelnen Fasern statt. Die Funktion wirkt mithin modellierend auf die Form des Muskels. Diese Form stellt das Optimum an morphologischer Beschaffenheit für die betreffende Funktion dar. Da nun die Funktionen des Fußes mannigfach sind, so wird auch die morphologische Beschaffenheit der diese Funktionen erfüllenden Muskeln eine mannigfaltige sein.

Wenn wir bei einer Sehnenüberpflanzung vor die Aufgabe gestellt werden, einen Kraftspender auszuwählen, so wird unsere Wahl auf den Muskel fallen, der auf Grund seines morphologischen Baues am meisten dazu befähigt erscheint. Der bestgeeignete Muskel, oder besser gesagt derjenige, der auf Grund seines Baues als einziger der höchsten funktionellen Anforderung Genüge leisten konnte, ist ja unrettbar verloren. Er ist total gelähmt. Aber helfen kann uns der verlorengegangene Muskel immer noch. Er zeigt uns immer noch seinen anatomischen Bau und gibt uns dadurch Fingerzeige, die uns für die Auswahl desjenigen Muskels, der ihn ersetzen soll, sehr wertvoll sind. Wir müssen also bei jeder Sehnenüberpflanzung bei der großen Meisterin Natur anfragen, welche Prinzipien bei der Auswahl des Kraftspenders maßgebend sein müssen. Nur derjenige Muskel, der auf Grund seines anatomischen Baues ähnliche Leistungen wie der gelähmte übernehmen kann, soll als Kraftspender Verwendung finden.

Digitized by Google

Bisher hat niemand auf diese Momente Rücksicht genommen, um die Individualität der Muskeln hat sich niemand gekümmert. Ich stelle jetzt aber die Forderung auf, bei der Auswahl des Kraftspenders dem individuellen Wert der Muskeln, der in der Morphologie zum Ausdruck kommt, im weitesten Maße Rechnung zu tragen.

Ich möchte nun an einigen wenigen Beispielen zeigen, wie bestimmte Muskeln unter vollster Berücksichtigung ihrer Individualität als Kraftspender benutzt werden können.

1. Wenn wir uns den Bau des M. extensor hallucis longus vor Augen halten, so erkennen wir sofort, daß der Muskel sich ausgezeichnet als Ersatz für den M. tibialis anticus eignet. Schneiden wir den M. extensor hallucis peripher ab, ziehen ihn aus seinem Fascienfach heraus, leiten ihn durch das Fascienfach des M. tibialis anticus zur Insertionsstelle dieses Muskels, so haben wir eigentlich nur seine Endsehne ein wenig nach medial verlagert. An dem Muskelursprung, der Verlaufsrichtung der Muskelfasern, an der Zugrichtung des ganzen Muskels wurde nichts oder fast nichts geändert.

2. Aehnlich günstig liegen die Verhältnisse, wenn wir den M. extensor hallucis longus zum Ersatz des M. extensor digitorum longus (inklusive M. peronaeus tertius) benutzen.

3. Noch besser als durch den M. extensor hallucis können die Funktionen des M. extensor digitorum durch den M. peronaeus longus übernommen werden. Wenn wir die Endsehne des M. peronaeus longus in der Fußsohle abschneiden, zur vorderen Muskelgruppe leiten und an der Basis ossis metatarsalis V befestigen, so kopiert der M. peronaeus longus in seinem Bau den M. extensor digitorum in der auffallendsten Weise (Fig. 1). Die distalen Fasern des M. peronaeus longus ahmen in ihrem Ursprung und in ihrer Verlaufsrichtung die Fasern des M. peronaeus tertius nach, während die proximalen Anteile wie die Fasern des M. extensor digitorum im engeren Sinne ziehen. Mithin kann der M. peronaeus longus in seiner jetzigen Gestalt die Aufgaben, die den Mm. peronaeus tertius et extensor digitorum zukommen, voll und ganz übernehmen.

Als Gegenbeispiele zeige ich Ihnen nun einige Ueberpflanzungen, bei denen auf den natürlichen Bau der Muskeln, vor allem was Ursprungsverhältnisse, Verlaufsrichtung der Muskelfasern, Zugrichtung des ganzen Muskels, Verhältnis zwischen Muskelbauch

Digitized by Google

und Sehne usw. betrifft, nicht die geringste Rücksicht genommen wurde. Sie werden dann einsehen, daß ein Muskel, den man aus allen seinen mechanischen Beziehungen herausreißt, den man unter

Fig. 1.

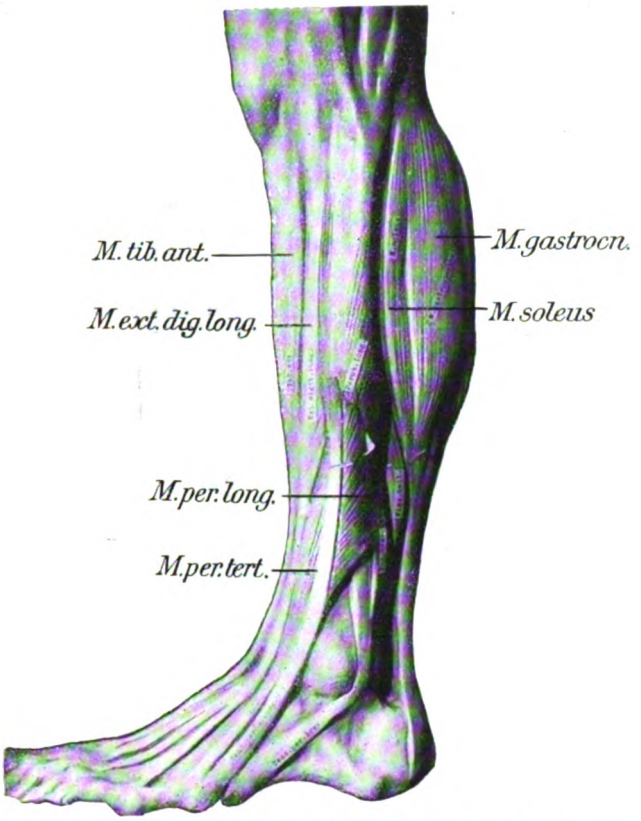

Das Modell ist nach der Leiche angefertigt und stellt eine Sehnenüberpflanzung dar, bei der bezüglich der Auswahl des Kraftspenders auf die Morphologie der Muskeln Rücksicht genommen wurde.

Der M. peron. longus wird als Kraftspender für den gelähmten M. extens. digit. long. benutzt. Man sieht, daß der M. peron. long. in seiner jetzigen Form die morphologische Beschaffenheit des gelähmten Muskels direkt kopiert. Die distalen Fasern des M. peron. longus ahmen in ihrem Ursprung und in ihrer Verlaufsrichtung die Fasern des M. peron. tertius nach, während die proximalen Anteile wie die Fasern des M. ext. digit. (im engeren Sinne) ziehen.

Der M. peron. long. eignet sich also ausgezeichnet zum Ersatz des gelähmten M. ext. digit. long.

Nichtachtung seines Ursprunges, der Verlaufsrichtung seiner Muskelfasern usw. einfach an einen anderen Platz hinstellt, in seiner neuen morphologischen Form unmöglich die Funktion übernehmen kann, die man von ihm verlangt.

Digitized by Google

Beispiele: 1. Man hat den M. flexor hallucis longus zum Ersatz des M. tibialis anticus oder M. extensor digitorum durch das Spatium interosseum nach vorn geleitet.

Gegen dieses Verfahren muß ich mehrere schwerwiegende Bedenken äußern (Fig. 2). Der Muskel entspringt sehr weit nach

Fig. 2.

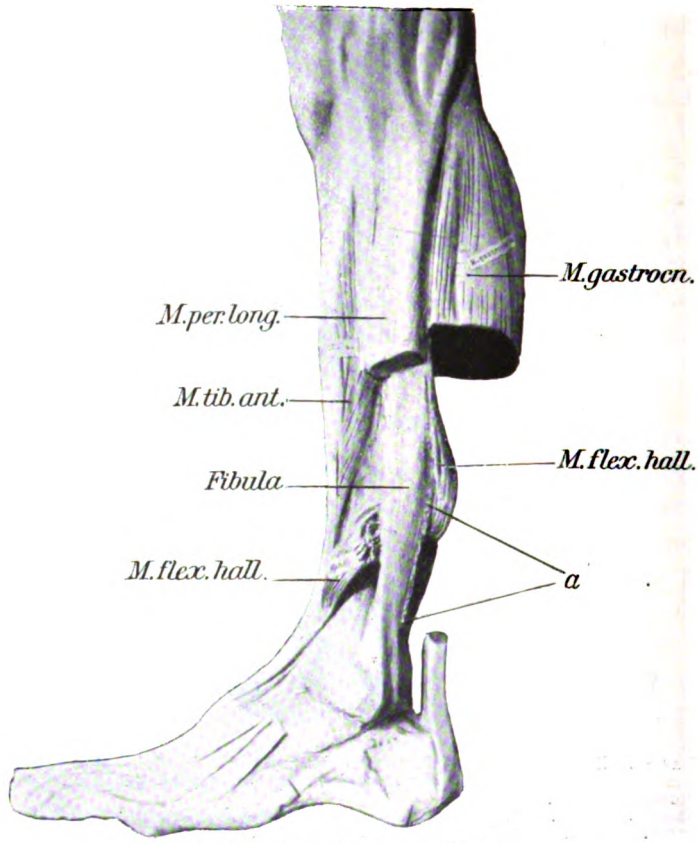

Modell nach der Leiche angefertigt.

Der M. flexor hallucis longus ist zum Ersatze des gelähmten M. tibialis anticus durch das Spatium interosseum hindurchgezogen. Diesem Verfahren haften folgende Fehler an:

1. Um eine einigermaßen günstige Verlaufsrichtung des Kraftspenders zu erhalten, ist man gezwungen, reichlich die Hälfte des Muskelursprunges von der Fibula loszulösen (a die Ablösungsstelle des Muskels von der Fibula). Dadurch geht ein großer Teil der Muskelkraft verloren.
2. Trotzdem der Muskel um die Hälfte seines Ursprunges nach proximal mobilisiert wurde, erfährt er dennoch beim Durchtritt durch die Membr. inteross. eine Abknickung.
3. An der Stelle der Reibung (Durchtritt durch die Membr. inteross.) finden sich Muskelfasern. Die Natur würde hier eine Sehne placiert haben.
4. Das Spatium inteross. ist zu eng für den dicken Muskelbauch.

Der M. flex. hall. long. eignet sich also in keiner Weise zum Verlaufe durch die Membr. inteross. zwecks Substituierung eines Muskels der vorderen Gruppe.

Digitized by Google

distal von der Fibula. Schont man nun die Muskelursprünge peinlichst, wie das unbedingt verlangt werden muß, da man nur auf diese Weise die volle Muskelkraft sich zunutze machen kann, so kann der Muskel nur unter erheblicher Knickung nach vorn gebracht werden. Eine dorsalflektierende Wirkung kann der Muskel in dieser Gestalt nicht entfalten. Lösen wir nun die ganze distale Hälfte des Muskelursprunges vom Knochen ab, so kann der Muskel immer noch nicht in gerader Linie ziehen, er erfährt vielmehr an der Passage durch die Membrana interossea eine Ablenkung (Fig. 2). Hier reiben sich seine Muskelfasern bei jeder Kontraktion des Muskels. Damit haben wir aber einen ganz unphysiologischen Zustand geschaffen. Denn der Körper placiert regelmäßig da, wo eine starke Druckwirkung zwischen Muskel und Unterlage stattfindet, Sehnen; die eigentlichen Muskelfasern müssen vor stärkeren seitlichen Einwirkungen möglichst geschützt sein. Trotzdem wir also, um eine einigermaßen günstige Verlaufsrichtung des Kraftspenders zu erhalten, die ganze distale Hälfte des Muskelursprunges geopfert haben, ist es uns nicht möglich, Verhältnisse zu schaffen, die auch nur halbwegs den Forderungen der Physiologie und Mechanik der Muskeln Rechnung tragen. Schuld an allem trägt die Morphologie des M. flexor hallucis longus, die es dem Muskel unmöglich macht, unter diesen neuen Bedingungen zu arbeiten. Der M. flexor hallucis ist auf Grund seines Baues zum Durchführen durch die Membrana interossea unbrauchbar.

Es erscheint mir überhaupt sehr fraglich, ob man berechtigt ist, einen Muskel durch das Spatium hindurchzuleiten. Ganz abgesehen von verschiedenem Anderen tauchen für mich deswegen Bedenken auf, weil nirgends in der Tierreihe ein Muskel existiert, der durch das Spatium interosseum hindurchtritt. Hochwichtige Gründe, die vor allem in dem Fehlen einer frontal gestellten Knochenursprungsfläche gipfeln, werden die Natur davon abgehalten haben, einen Muskel in dieser Weise verlaufen zu lassen. Und das sollten wir uns zur Lehre dienen lassen und sollten uns davor hüten, die vornehmsten Gesetze der Muskelbiologie und -physiologie mit Füßen tretend, die Muskeln in neue, unnatürliche Fahrstraßen zu lenken.

2. Was hier für den M. flexor hallucis gesagt ist, gilt auch im großen und ganzen für den M. extensor hallucis, den man durch das Spatium nach hinten geführt hat.

Digitized by Google

3. Ein weiteres Beispiel. Man hat den M. flexor hallucis longus über die mediale Fläche der Tibia hinweg zum M. tibialis anticus geleitet und hat ihm, wie man aus einer

Fig. 3.

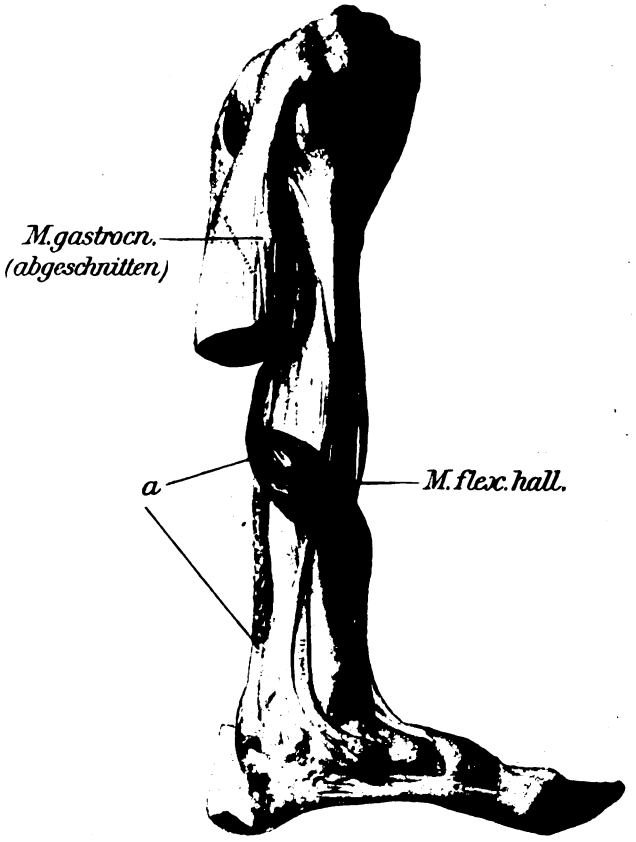

Nach der Leiche modelliert.

Der M. flexor hallucis longus ist zum Ersatz des gelähmten M. tibialis anticus über die mediale Fläche der Tibia hinweg zum M. tib. ant. geleitet. Der Muskel verläuft jetzt in einer Spirallinie, hat also eine ganz andere Zugrichtung als früher. Das Schlimmste aber ist, daß man, um eine einigermaßen parallele Verlaufsrichtung der gesunden und der gelähmten Sehne zu sichern, genötigt ist, vier Fünftel des Muskelursprunges zu opfern (a die Ablösungsstelle von der Fibula). Dadurch wird aber die Leistungsfähigkeit des Muskels ungeheuer eingeschränkt.

Der M. flex. hall. long. kann in dieser Weise keine Verwenduug zum Ersatz des M. tib. ant. finden.

in der Literatur existierenden Zeichnung ersehen kann, eine Verlaufsrichtung, die einer Spiraltour ähnelt, gegeben (Fig. 3). Zu dieser Verlaufsrichtung ist man gezwungen, damit die Sehne des Kraftspenders einigermaßen parallel zu der Sehne des gelähmten

Digitized by Google

Muskels verläuft. Eine derartige Verlaufsrichtung kann man aber dem M. flexor hallucis nur dann geben, wenn man vier Fünftel seines Ursprunges opfert. Auf Fig. 3 sieht man die Ausdehnung der Ablösung von der Fibula. Es steht also nur das proximale Fünftel

Fig. 4.

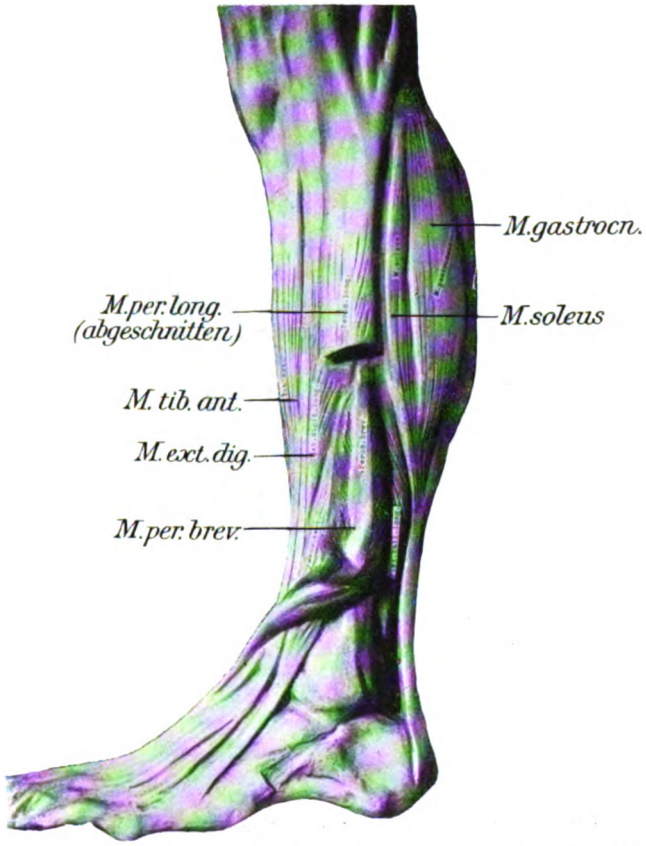

Das Modell stellt eine Transplantation des M. peron. brevis auf den M. tibialis anticus dar.

Werden die Ursprünge des M. peron. brevis peinlichst geschont, wie das zur Erhaltung der vollen Muskelkraft gefordert werden muß, dann erhält der Kraftspender eine sehr erhebliche Abknickung und eine ganz falsche Zugrichtung. Eine dorsalflektierende Wirkung kann er nicht entfalten.

Der M. peron. brev. eignet sich daher nicht zum Ersatz des M. tib. ant.

des Muskels mit dem Knochen in Zusammenhang, der Rest des Muskels ist ohne Punctum fixum und hängt sozusagen in der Luft.

4. Unter gleichem Gesichtswinkel ist die Transplantation des M. peronaeus brevis auf den M. tibialis anticus zu

Digitized by Google

betrachten. Bei völliger Schonung der Muskelursprünge kann der Muskel nur unter starker Abknickung und absolut falscher Zugrichtung seiner Endsehne verlagert werden (Fig. 4). Gibt man der Endsehne eine einigermaßen bessere Zugrichtung, dann muß mehr

Fig. 5.

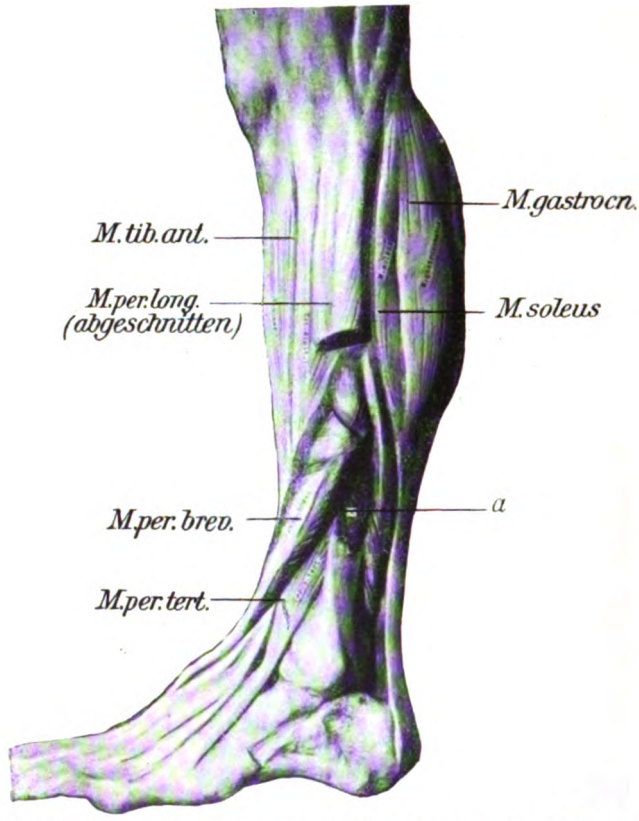

Das Modell stellt eine Transplantation des M. peron. brevis auf den M. tibialis anticus dar.
Um dem Kraftspender eine einigermaßen günstige Zugrichtung zu verleihen, wurde die Hälfte des Muskelursprunges von der Fibula losgelöst. Damit ist aber eine so erhebliche Herabsetzung der Muskelenergie gegeben, daß von einem Ersatz des M. tib. ant. durch den M. peron. brevis abgesehen werden muß. a Ablösungsstelle vom Knochen.
Man beachte die große Ausdehnung der Ablösungsstelle!

als die Hälfte des Muskelursprunges abgelöst werden (Fig. 5). Es existiert in der Literatur eine Abbildung, die illustrieren soll, wie der M. peronaeus brevis auf den M. tibialis anticus transplantiert werden muß. Beide Sehnen haben auf dem Bilde fast parallelen Verlauf. Das sieht sehr hübsch aus. Sucht man aber an der

Digitized by Google

Leiche einen derartigen Verlauf des M. peronaeus brevis herzustellen, dann muß man den Muskel bis auf seine letzten proximalen Fasern vom Knochen ablösen. Eine sehr starke Reduzierung der Leistungsfähigkeit des Muskels ist die unbedingte Folge eines derartigen Vorgehens. Der M. peronaeus brevis eignet sich eben für den Ersatz des M. tibialis anticus nicht.

Aus diesen meinen Beispielen, denen ich noch mehrere hinzufügen könnte, geht, glaube ich, in überzeugender Weise hervor, daß meine Forderung, bei der Auswahl des Kraftspenders muskelmorphologische Prinzipien walten zu lassen, mit vollem Recht aufgestellt ist.

Ich komme nun zu etwas Anderem.

Von enormer Wichtigkeit für das Resultat einer Sehnenüberpflanzung ist die Frage, welchen Grad von Spannung der Kraftspender bei der Ueberpflanzung erhalten muß. Bis zum Sommer 1912 hatte ich die Anspannung so gewählt, daß der Kraftspender unter guter mittlerer oder sogar unter sehr starker Spannung an die gelähmte Sehne befestigt wurde. In jedem Falle war die Spannung so erheblich, daß nach vollendeter Ueberpflanzung das Glied durch die erzielte Sehnenspannung in Mittelstellung oder in leichter Ueberkorrektur ohne Unterstützung stehen blieb und die Sehnen der überpflanzten Muskeln als Kulissen unter der Haut sichtbar waren. (Siehe orthopädische Operationslehre, Sehnenüberpflanzung.)

Dieses Vorgehen muß ich heute auf Grund meiner physiologischen Studien und auf Grund von praktischen Erfahrungen als falsch bezeichnen.

Wenn wir eine Antwort auf die Frage, welche Spannung bei der Sehnenüberpflanzung dem Kraftspender erteilt werden muß, haben wollen, so wenden wir uns am besten an die Natur und sehen einmal zu, unter welchem Grad von Spannung sie die Muskeln angeheftet hat. Und wir kommen dann bald zu dem Resultat, daß die Muskeln unter ganz geringer Spannung sich befinden. Der nicht gereizte, also ruhende Muskel ist ein schlaffes Gebilde, das mit ganz geringer Spannung zwischen seiner Ursprungs- und Insertionsstelle aufgehängt ist. Bringt man den Fuß eines Lebenden passiv in extreme Plantarflexion, so daß also die Insertionspunkte der Dorsalflektoren des Fußes möglichst weit voneinander entfernt werden, so sieht man trotzdem nirgends eine Sehnenkulisse vorspringen. Die Muskeln sind viel zu schlaff zwischen ihren Befesti-

Digitized by Google

gungsstellen ausgespannt, als daß sie ihre Form, speziell die der Sehne, durch die Haut hindurch nach außen zum Ausdruck bringen könnten.

Noch klarer sehen wir, wenn wir uns bei einer Operation die Muskeln freilegen und auf ihre Spannung hin prüfen. Wir konstatieren dann sofort, daß der nicht gereizte Muskel ein schlaffes Gebilde ist, das nur eine äußerst geringe Spannung aufweist. Wir können den Muskel mit der Pinzette hochheben und nach allen Seiten ziehen, ohne auf Widerstand zu stoßen. Auch dann, wenn wir die Anheftungsstellen möglichst weit voneinander entfernen, ist keine ausgesprochene Spannung im Muskel zu verzeichnen. Schneidet man die Sehne des Muskels entzwei, dann retrahiert sich der proximale Stumpf nur um ein Geringes.

Versuchen wir nun experimentell zu ergründen, wie der Muskel darauf reagiert, wenn wir ihn unter Spannung setzen.

Auf die einzelnen Experimente, die ich vor allen Dingen bei Operationen am Menschen anstellte, kann ich hier aus Zeitmangel nicht näher eingehen. An einer anderen Stelle soll darüber berichtet werden. Ich möchte Ihnen nur das Resümee dieser Experimente mitteilen, und das lautet folgendermaßen: Es gibt sehr enge Beziehungen zwischen den elastischen und den kontraktilen Kräften des Muskels. Alle Eingriffe, die den tätigen Muskel elastisch beeinflussen, wirken auf die kontraktilen Kräfte stark modifizierend ein. Reizt man einen menschlichen oder tierischen Muskel, der sich unter physiologischer Spannung befindet, mit dem elektrischen Strom, dann verkürzt sich der Muskel um einen bestimmten Wert. Bringt man nun den Muskel bei Beginn der Zuckung unter eine bestimmte Anspannung, d. h. dehnt man ihn auf einige Minuten um ein bestimmtes Maß und läßt ihn dann frei, dann bemerkt man bei der sofort einsetzenden elektrischen Reizung, daß die Verkürzung stets geringer ausfällt als bei dem ersten Experiment. Sehr schön kann man das an langfaserigen Muskeln, z. B. an dem M. sartorius anläßlich einer Quadrizepsplastik studieren. Schon eine kurzdauernde und mäßige Dehnung genügt, um die Verkürzung in geringerem Grade und träger ablaufen zu lassen. Die Experimente ergeben die Tatsache, daß ein gespannter Muskel mit der fortschreitenden Vermehrung der Spannung immer weniger befähigt ist, Verkürzungen zu leisten.

Digitized by Google

Diese Tatsachen müssen bei Sehnenüberpflanzungen unbedingt Beachtung finden. Wenn schon eine kurzdauernde Dehnung des Muskels genügt, um die kontraktile Fähigkeit herabzusetzen, wieviel mehr muß eine Beanspruchung der elastischen Elemente auf die Dauer von Wochen und Monaten schädigend einwirken. Wir dürfen den Kraftspender, wollen wir seine Verkürzungsfähigkeit nicht reduzieren oder gar auslöschen, unter keinen Umständen unter eine stärkere Spannung versetzen, sondern müssen ihn unter absolut physiologischen Bedingungen anheften. Nur dann ist er befähigt, hohe Verkürzungswerte zu schaffen, nur dann kann er den betreffenden Gliedabschnitt kraftvoll in Bewegung setzen.

Ich habe bisher das in diesem Sinne physiologisch nicht ganz korrekte Wort „Spannung des Muskels" gebraucht, ich möchte es ersetzen durch „Länge des Muskels". Der nicht gereizte und nicht über das physiologische Maß gedehnte Muskel besitzt eine bestimmte Länge; wird er gedehnt, so wächst seine Länge, wird er gereizt, so vermindert sich seine Länge.

Jeder Muskel hat eine bestimmte Länge, die den physiologischen Aufgaben, die er zu erfüllen hat, angepaßt ist. Wird seine Länge geändert, dann resultiert daraus ein erheblicher Umschwung seiner Lebensäußerungen. Benutzen wir den Muskel bei einer Sehnenüberpflanzung, dann müssen wir ihm seine physiologische Länge erhalten. Ich kann hier auf Einzelheiten nicht eingehen und will nur an der Hand eines Beispieles den Gedanken näher erklären: Bei einer Quadrizepsplastik sollen einige Muskeln zum Ersatz des gelähmten Unterschenkelstreckers herangezogen werden. Der Sartorius, Grazilis, Semitendinosus, Semimembranosus oder der Bizeps stehen zur Verfügung. Von der Voraussetzung ausgehend, daß alle Kraftspender hart an ihrer Insertion abgetrennt werden, bestimmen wir für jeden Muskel seine Länge. Wir finden dabei, daß z. B. der M. semitendinosus, der an der Tuberositas tibiae endet, eine viel größere Länge als der M. semimembranosus, der schon am Condylus tibiae seine Befestigung findet, besitzt. Der M. sartorius hat eine bedeutend größere Länge als der M. biceps usw. Uebertragen wir nun diese Längen auf die Strecken Tuber ischiadicum — Quadrizeps resp. Spina anterior — Quadrizeps resp. Os pubis — Quadrizeps, so werden wir am Quadrizeps mehrere Punkte, die in verschiedener Höhe liegen, bestimmen können. Jeder Muskel darf

Digitized by Google

nur bis zu seinem Punkte und nicht weiter nach abwärts geleitet werden, sonst wird er auf Spannung beansprucht.

Bei einer Sehnenüberpflanzung warten unserer oft zwei Aufgaben: die eine besteht darin, daß der gelähmte Muskel durch einen gesunden ersetzt werden soll, die andere hat die Beseitigung der Deformität zum Gegenstande. Bei einer Lähmung des M. tibialis anticus z. B. ist neben dem Ersatz des gelähmten Muskels der Knickplattfuß zu korrigieren. Beide Aufgaben hat man, das gilt in erster Linie für die Nicoladonische Methode, durch einen Eingriff, nämlich durch die Ueberpflanzung selbst lösen zu können geglaubt. Man hat, um bei unserem Beispiel zu bleiben, die Sehne des M. extensor hallucis auf die des M. tibialis anticus gesetzt und beide Muskeln unter einer derartigen Spannung miteinander verbunden, daß der Fuß, der eventuell schon vorher redressiert war, nicht mehr in die alte falsche Stellung sinken konnte. „Von größter Wichtigkeit sei es, daß nach vollbrachter Ueberpflanzung das Glied durch die erzielte Sehnenspannung in Mittelstellung oder leichter Ueberkorrektur ohne Unterstützung stehen bleibe.“ (Siehe orthopäd. Operationslehre.)

Dem M. extensor hallucis werden also durch die Ueberpflanzung zwei Aufgaben zudiktiert: erstens soll er die Funktion des M. tibialis anticus übernehmen, also kontraktile Eigenschaften entfalten, und zweitens soll er durch die Spannung, die man ihm zuteil werden ließ, den Fuß in korrigierter Stellung festhalten.

Meine Herren! Dieses Vorgehen muß ich nach meinem heutigen Wissen als falsch bezeichnen. Denn das eine schließt das andere aus.

Ich habe vorhin schon auseinandergesetzt, daß ein Muskel nicht angespannt werden darf. Wenn wir einen Muskel derart unter Spannung setzen, daß er den Fuß in korrigierter Stellung festhält, so schädigen wir die kontraktilen Elemente des Muskels ungeheuer und berauben sie der Fähigkeit, Verkürzungen zu leisten. Es widerspricht vollkommen dem Wesen, den Eigenschaften des Muskels, Spannung auf längere Zeit leisten zu können. Er ist dazu absolut ungeeignet.

Aber wir müssen bei einer Sehnenüberpflanzung eine bestehende Fußdeformität korrigieren und in der Korrektur festhalten. Wie werden wir dieser Forderung gerecht?

Meine Herren! Ich möchte Ihnen nun schildern, wie ich

Digitized by Google

jetzt eine Sehnenüberpflanzung ausführe und dabei den verschiedenen Postulaten, die ich aufstellte, gerecht werde. Wenn ich kurz rekapitulieren darf, so verlange ich folgendes: 1. Bei der Auswahl des Kraftspenders der Morphologie der Muskeln Rechnung zu tragen. 2. Dem Kraftspender eine absolut physiologische Länge zu geben, ein Anspannen des Muskels also zu vermeiden. 3. Die Sicherung der Gliedform nicht dem Kraftspender, der sich dazu gar nicht eignet, zu übertragen.

Ich schicke voraus, daß ich von der Nicoladonischen Methode, der Ueberpflanzung von Sehne auf Sehne, ganz abgekommen bin, da der Methode große Fehler anhaften, die mangelhafte Resultate nach sich ziehen. Ich überpflanze periostal und lehne mich in der Art der Durchführung und Anheftung des Kraftspenders an andere Autoren an, betone aber, daß in anderen, sehr wichtigen Punkten mein Verfahren sich von den bisher geübten ganz bedeutend unterscheidet.

Als Paradigma sei wieder eine Lähmung des M. tibialis anticus gewählt. Der M. extensor hallucis, der sich in seiner morphologischen Form ausgezeichnet zur Deckung des M. tibialis anticus eignet, sei der Kraftspender.

Zuerst gilt es, die Fußdeformität zu korrigieren und den Fuß in Korrektur festzuhalten. Zu diesem Zwecke wandle ich die Sehne des gelähmten M. tibialis anticus in ein künstliches Ligament um. Die Sehne wird so stark angespannt, daß der Fuß leicht überkorrigiert steht, und nun wird die Sehne an das Periost der Tibia und die Fascia cruris befestigt. Diese Befestigung geschieht möglichst distal, um die Länge des Ligamentes zu reduzieren und dadurch seine Zugfestigkeit zu erhöhen (Fig. 6).

In einigen Fällen bin ich auch so vorgegangen, daß ich den M. tibialis anticus so stark verkürzte, daß der Fuß leicht überkorrigiert stand. Diese Korrektur wird nur für die Dauer der Operation anhalten, der gelähmte Muskel wird bald nachgeben. Da die Bildung eines künstlichen Ligaments, wie sie soeben beschrieben wurde, auch für später die gewünschte Fußstellung in gewissem Sinne aufrecht erhält, so halte ich diese Methode für besser. Daß auch das künstliche Ligament auf die Dauer nicht absolut die Korrektur aufrecht erhalten kann, bin ich überzeugt: das Ligament wird mit der Zeit nachgeben, da es aus einer gelähmten Sehne gebildet ist. Mittlerweile hat aber der Kraftspender die Funktion des gelähmten

Digitized by Google

Muskels übernommen. Das Nachgeben des Ligamentes müssen wir in Kauf nehmen, da wir ein Gebilde, das als vollwertiger Ligamentersatz gelten kann, nicht haben.

Fig. 6.

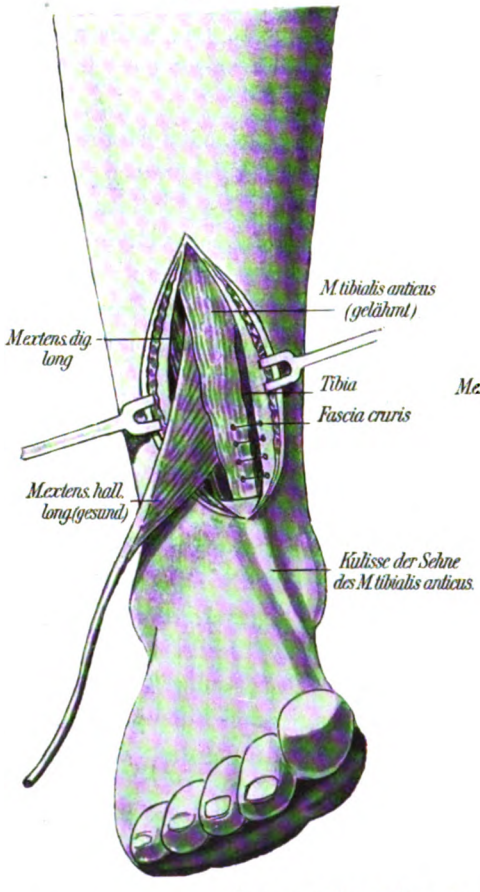

Fig. 7.

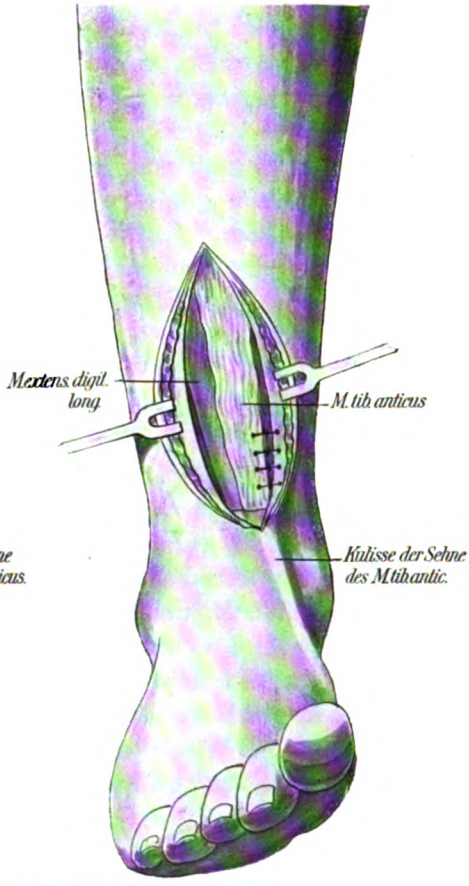

Sehnenüberpflanzung nach Stoffel.
Transplantation des gesunden M. extensor hall. long. auf den gelähmten M. tibialis anticus.

Fig. 6. Akt I: Die Sehne des gelähmten M. tibialis anticus wird so stark angespannt, daß der Fuß in leichter Ueberkorrektur steht, und an der Fascia cruris und dem Periost der Tibia befestigt. Dadurch wird sie in ein künstliches Ligament umgewandelt. Der Kraftspender ist peripher abgeschnitten und aus seinem Fascienfach herausgezogen.

Fig. 7. Akt II: Der gesunde M. extensor hallucis longus ist durch das Fascienfach des M. tibialis anticus geführt und an dessen Insertion befestigt. Der M. extensor hallucis longus hat mit der Aufrechterhaltung der Fußstellung nichts zu tun, er besitzt eine physiologische Spannung.

Jetzt erst, nachdem der Fuß absolut fest und sicher in der Korrektur steht, wird die Ueberpflanzung vorgenommen. Die Sehne

Digitized by Google

des M. extensor hallucis wird auf dem Fußrücken abgeschnitten, aus der Unterschenkelwunde herausgezogen, durch das Fascienfach des M. tibialis anticus hindurchgeführt und zur Insertion des M. tibialis anticus geleitet (Fig. 7). Nachdem ich mich überzeugt habe, daß der M. extensor hallucis unter einer physiologischen Anspannung sich befindet, wird die Sehne mit der Insertion des M. tibialis anticus verbunden, wobei die Nadel durch Periostteile hindurchgeht.

Auf diese Weise haben wir nun einen neuen Muskel geschaffen, der seinem Bau nach die Funktion des gelähmten übernehmen kann, der seine physiologische Länge besitzt, und der mit der Erhaltung der Fußform nicht das Geringste zu tun hat, seine kontraktilen Kräfte also sofort nach der Ueberpflanzung in Aktion treten lassen kann.

Mein Verfahren besteht also aus zwei Akten: der Schaffung der richtigen Fußform durch die Bänderplastik und dem Ersatz des gelähmten Muskels durch die Ueberpflanzung. Der erste Akt der Operation beschäftigt sich nur mit Gebilden, die einigermaßen dazu geeignet sind, den Fuß in korrigierter Stellung zu halten; im zweiten Akt der Operation werden nur Gebilde behandelt, deren kontraktile Eigenschaften ausgenutzt werden sollen.

In analoger Weise gehe ich beim Klump-, Spitz- und Hackenfuß, bei der Quadrizepsplastik usw. vor. Beim Hackenfuß und bei der Quadrizepsplastik verkürze ich die Achillessehne resp. die Quadrizepssehne so stark, daß die Deformität völlig korrigiert ist. Dann erst wird die Ueberpflanzung vorgenommen.

Ich habe bisher zirka 40 Transplantationen nach dieser Methode ausgeführt und war mit den Resultaten ganz außerordentlich zufrieden. Ich empfehle die Methode dringend zur Nachahmung.

Meistens konnte schon bei Abnahme des Gipsverbandes, den ich $2\frac{1}{2}$—3 Wochen nach der Operation entferne, der überpflanzte Kraftspender aktiv kontrahiert werden.

Ich möchte noch einige Worte über die operative Behandlung von überdehnten Muskeln einfügen. Um einen überdehnten Muskel in richtige Spannungsverhältnisse zurückzuversetzen, hat man ihn verkürzt. (Siehe orthopäd. Operationslehre.) Man hat z. B. bei einem paralytischen Klumpfuß nach dem Redressement die beiden Mm. peronaei, die nicht gelähmt, sondern nur überdehnt

Digitized by Google

waren, stark verkürzt und geglaubt, dadurch dem überdehnten Muskel die natürliche Spannung wiederzugeben.

Meine Herren! Dieses Vorgehen muß ich als falsch bezeichnen. Wenn ein Fuß allmählich in Varusstellung sinkt und dabei die Mm. peronaei immer mehr gedehnt werden, so geht die Verlängerung dieser nicht gelähmten Muskeln im Bereiche des Muskelbauches vor sich. Die Sehnen der Muskeln werden in ganz geringem Maße verlängert. Der Muskelbauch wird also verlängert, gedehnt, und dadurch wird das Kontraktionsvermögen der Muskeln so ungeheuer herabgesetzt. Redressieren wir nun diesen Klumpfuß und betrachten die Mm. peronaei in der offenen Wunde, so sehen wir, daß sie in der neuen Fußstellung als zu lang imponieren. Nichts ist nun verkehrter, als die Sehnen dieser Muskeln zu verkürzen. Denn dadurch bringen wir ja den Muskelbauch wieder unter die nämliche verderbenbringende Anspannung, der er während des Bestehens der Deformität ausgesetzt war. Ergo dürfen wir den Muskel nicht verkürzen, sondern müssen ihn intakt lassen.

Ich gehe bei Ueberdehnung eines gesunden Muskels folgendermaßen vor: Ich reize in der Wunde den Muskelbauch mit einem starken elektrischen Strom. Der Muskel zieht sich zusammen und gleicht dadurch schon zu einem großen Teil die Verlängerung aus. Von selbst wird er nun seine physiologische Länge wiederherstellen, wobei ich ihn durch bald nach der Operation einsetzendes Elektrisieren unterstütze.

Auf keinen Fall darf der überdehnte Muskel zur Wiederherstellung der normalen Fußform herangezogen werden. Wenn es z. B. bei einem Klumpfuß wünschenswert ist, die neue Fußform zu sichern, so dürfen die Mm. peronaei, die man zu diesem Zwecke maximal verkürzt hat, dazu nicht benutzt werden, sondern wir müssen diese Aufgabe Bändern übertragen.

Zum Schlusse möchte ich noch einer Maßnahme, die mir würdig erscheint, in die Operationstechnik der Sehnenüberpflanzung aufgenommen zu werden, noch einige Worte widmen, und zwar der elektrischen Untersuchung der Muskeln während der Operation.

Sie alle wissen, daß das Muskelkolorit nicht immer als Index für die Güte des Muskels gelten kann. Um nun ganz sicher zu gehen, in welchem Grade ein Muskel kontraktionsfähig

Digitized by Google

ist, untersuche ich ihn während der Operation mit dem elektrischen Strom, indem ich den Muskel selbst oder seine freigelegte Nervenbahn mit der Nadelelektrode, die ich für Nervenuntersuchungen angegeben habe, berühre. Erst dann stelle ich den Operationsplan auf. Ich bin dann sicher, daß der oder die Muskeln, die als Kraftspender ausgewählt sind, auch wirklich leistungsfähig sind. Ich möchte bei keiner Sehnenüberpflanzung den elektrischen Strom missen und betrachte ihn als unentbehrliches Hilfsmittel für eine exakte Muskeldiagnose.

Nachtrag bei der Korrektur vom Oktober 1913: Ich konnte mittlerweile die Statistik der Sehnenüberpflanzungen nach meiner Methode bedeutend bereichern und sah durchweg ganz ausgezeichnete Resultate. Die vor dem Kongreß operierten Fälle wurden einer Nachuntersuchung unterzogen. Ich kann sagen, daß diese Nachuntersuchung mir helle Freude und große Genugtuung bereitete.

Digitized by Google

XXII.

Neues über das Wesen der Ischias und neue Wege für die operative Behandlung des Leidens.

Von

Dr. **A. Stoffel,**

Spezialarzt für orthopädische Chirurgie in Mannheim.

Mit 7 Abbildungen.

Meine Herren! Als „Ischias" definieren unsere neurologischen Lehrbücher die Neuralgie, welche den N. ischiadicus und seine Endäste befällt. Als klinisches Hauptsymptom heben sie den ischialgischen Schmerz hervor, der dem Verlaufe des N. ischiadicus folgend durch die Glutäalgegend und die hintere Fläche des Oberschenkels bis zur Kniekehle und weiter ins Peronäalgebiet, seltener ins Tibialisgebiet hinabzieht. Bei der Behandlung hört man von Maßnahmen, die auf die Beeinflussung des N. ischiadicus hinzielen.

Ich brauchte diese kurzen Bemerkungen nicht vorauszuschicken; die Tatsache, daß man das Leiden als „Ischias", als eine Affektion des „N. ischiadicus" bezeichnete, genügt, um klarzulegen, daß man sich den erkrankten Nerven als ein Ganzes, als eine Einheit vorstellte. In sehr deutlicher Weise kommt diese Auffassung auch durch die blutigen Maßnahmen, die man zur Heilung der Ischias in Anwendung brachte, zum Ausdruck. Bei der blutigen Dehnung hat man den N. ischiadicus freigelegt, den gekrümmten Zeigefinger unter ihn geschoben und den Patienten daran kräftig hochzuheben gesucht. Weiter kommt die Injektion in Betracht, die den Nerven als ein Ganzes behandelt. Diesen Verfahren liegt also ein Gedanke zugrunde: Der N. ischiadicus, der ein einheitliches Gebilde darstellt, ist erkrankt und wird daher als Individuum, als ein Einzelwesen behandelt.

Digitized by Google

Sind wir nun mit diesem Gedankengang und den darauf basierenden blutigen Behandlungsmethoden auf dem richtigen Wege?

Die Ischias ist eine Neuralgie. Man versteht unter Neuralgie Schmerzen, welche durch die Erkrankung eines sensiblen Nerven bedingt sind. Der Name Neuralgie hat also sowohl eine symptomatologische als auch eine anatomische Bedeutung. Also sensible Elemente im N. ischiadicus sind es, die erkrankt sind und die die Schmerzen auslösen. Mit der Konstatierung dieser Tatsache kommen wir für die Auffassung über das Wesen der Ischias und vor allem für die Behandlung des Leidens ein gutes Stück vorwärts.

Ehe wir diesem Gedankengange weiter Raum geben, wollen wir uns zum Vergleich kurz die Verhältnisse vergegenwärtigen, die wir im Gesicht bei der Neuralgie des N. trigeminus vorfinden.

Die sensiblen Fasern für das Gesicht werden von den 3 Aesten des N. trigeminus geliefert.

Die motorischen Fasern für die mimische Gesichtsmuskulatur sind im N. facialis enthalten. Mithin sind sensible und motorische Fasern im Gesicht streng voneinander getrennt. Handelt es sich nun um neuralgische Schmerzen im Gesicht, so sprechen wir mit vollem Recht von einer Neuralgie des Trigeminus. Wir können aber den Sitz der Neuralgie noch näher analysieren, da die Natur den N. trigeminus in 3 Aeste, die an verschiedenen Stellen den Schädel verlassen, zerlegt hat, und wir sprechen daher von einer Neuralgie des 1., 2. und 3. Astes. Durch die anatomischen Verhältnisse sind wir also im Gesicht direkt gezwungen, motorische und sensible Fasern scharf voneinander zu trennen und die Masse der sensiblen Fasern in 3 Portionen zu zerlegen. Der Therapie (ich spreche von der operativen) waren von vornherein die Wege, die sie zu gehen hatte, genau vorgeschrieben. Der N. facialis kam gar nicht in Betracht. Am N. trigeminus richtete sich der Eingriff danach, welcher der 3 Aeste oder wie viele Aeste von der Neuralgie befallen waren.

Nehmen wir nun einmal an, die motorischen und sensiblen Fasern des Gesichtes sammelten sich an der Gehirnbasis zu einem Nervenstamm — er sei N. faciei genannt — und dieser Nervenstamm verließe den Schädel an einer Stelle, um dann allmählich am Gesicht seine motorischen und sensiblen Elemente abzugeben. Wir hätten dann die gleichen Verhältnisse, wie sie der N. ischiadicus an der Rückseite des Beines bietet. Und ich glaube, daß wir dann

Digitized by Google

heute nicht von einer Neuralgie der sensiblen Nerven (N. trigeminus), sondern analog der Ischias von einer Neuralgie des N. faciei sprechen würden.

Damit habe ich schon ziemlich klar angedeutet, worauf meine Ausführungen hinzielen. Wir müssen den N. ischiadicus in seine motorischen und sensiblen Elemente, die ich „Bahnen" genannt habe, zerlegen. Wie wir bei Neuralgien im Gesicht den N. facialis unberücksichtigt lassen, so müssen wir bei einer Ischias von den motorischen Bahnen des N. ischiadicus vollkommen abstrahieren. Sogar bis ins Kleinste müssen wir die Verhältnisse, welche die Nerven des Gesichtes bieten, zu erreichen suchen; wir müssen die sensiblen Bahnen, deren im N. ischiadicus mehrere enthalten sind, voneinander scheiden, da sie selbständige Gebilde sind und wie die einzelnen Aeste des N. trigeminus einzeln für sich erkranken können.

Meine Herren! Sie wissen, daß ich in den letzten Jahren mehrmals dargelegt habe, daß die großen Extremitätennerven nur die Summe vieler motorischer und sensibler Bahnen, die zu einem lockeren Gefüge geeint und an bestimmten Stellen durch Anastomosen miteinander verbunden sind, darstellen, und daß ich immer darauf hinarbeite, die Technik unserer Nervenoperationen den anatomischen Verhältnissen der Nerven anzupassen. So stellte ich bestimmte Verhaltungsmaßregeln für die Naht durchtrennter Nerven auf, so leitete ich die Nerventransplantation in andere Bahnen, so schuf ich für die Behandlung der spastischen Lähmungen eine Operation und so hoffe ich, der blutigen Behandlung der Ischias neue Wege zeigen zu können.

Wenn wir uns an der Leiche eines Erwachsenen den N. ischiadicus vom Plexus sacralis bis zur Knöchelgegend samt allen seinen Aesten herauspräparieren, in Formol fixieren und in dünnem angesäuertem Alkohol mazerieren, dann können wir ihn ohne große Mühe in alle seine Bahnen zerlegen. Haben wir seine Endäste, z. B. den N. cutaneus surae medialis oder die Muskeläste für die Mm. peronaei usw., in situ, ehe sie vom Körper losgetrennt wurden, durch verschiedenfarbige Glasperlen signiert, so sind wir in der Lage, die einzelnen Bahnen mehr oder minder weit nach oben mit Sicherheit zu bestimmen. Der ganze Nerv stellt ein Flechtwerk dar, in dem wir zahlreiche, in der Längsrichtung ziehende Fasern unterscheiden können. Dadurch, daß der Nerv bis ins einzelne aufgesplittert ist, werden viele Anastomosen sichtbar, die, wenn man

Digitized by Google

am Nerven nur die Hauptbahnen darstellt, wie es z. B. bei Operationen der Fall ist, lange nicht so stark in Erscheinung treten. In diesem Flechtwerk kennen wir auf Grund der Glasperlenbezeichnung die motorischen und die sensiblen Bahnen. Uns interessieren heute nur die sensiblen Bahnen.

Fig. 1.

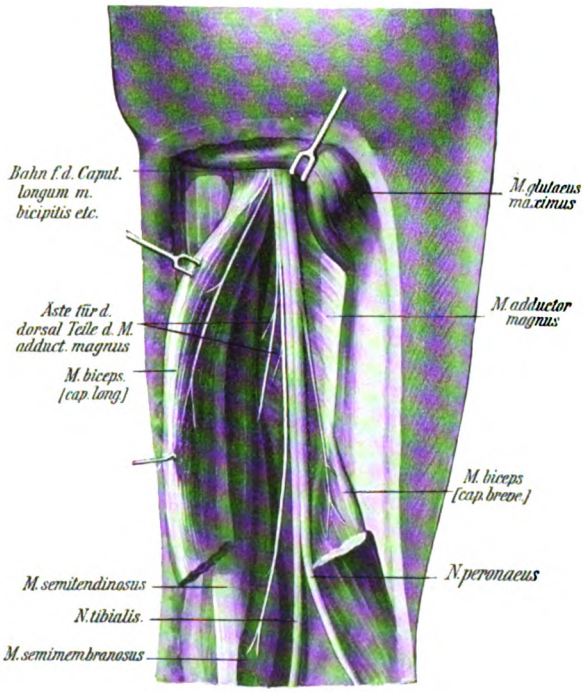

Innervation der Unterschenkelbeuger.

Das Caput longum m. bicipitis ist abgeschnitten und nach medial umgeklappt. Der M. glutaeus maximus ist nach oben gezogen. Man sieht die Innervation des Caput longum m. bicipitis, der Mm. semitendinosus et semimembranosus und des Caput breve m. bicipitis. Die Nerven der drei erstgenannten Muskeln sammeln sich zusammen mit den Nerven für die dorsalen Teile des M. adductor magnus in einer Bahn, die im N. ischiadicus medial und ventral liegt.

Von den sensiblen Hauptbahnen erwähne ich den N. cutaneus surae lateralis, der sich fast ausnahmslos ohne Mühe bis über die Gefäßfalte, ja in den Plexus sacralis hinein verfolgen ließ, den N. cutaneus surae medialis, der etwas oberhalb der Mitte des Oberschenkels mit der motorischen Bahn für den M. triceps surae Verbindungen eingeht, das sensible Endstück des N. peronaeus superficialis, die Nn. cutanei dorsales medialis et intermedius, die sen-

Digitized by Google

Fig. 2.

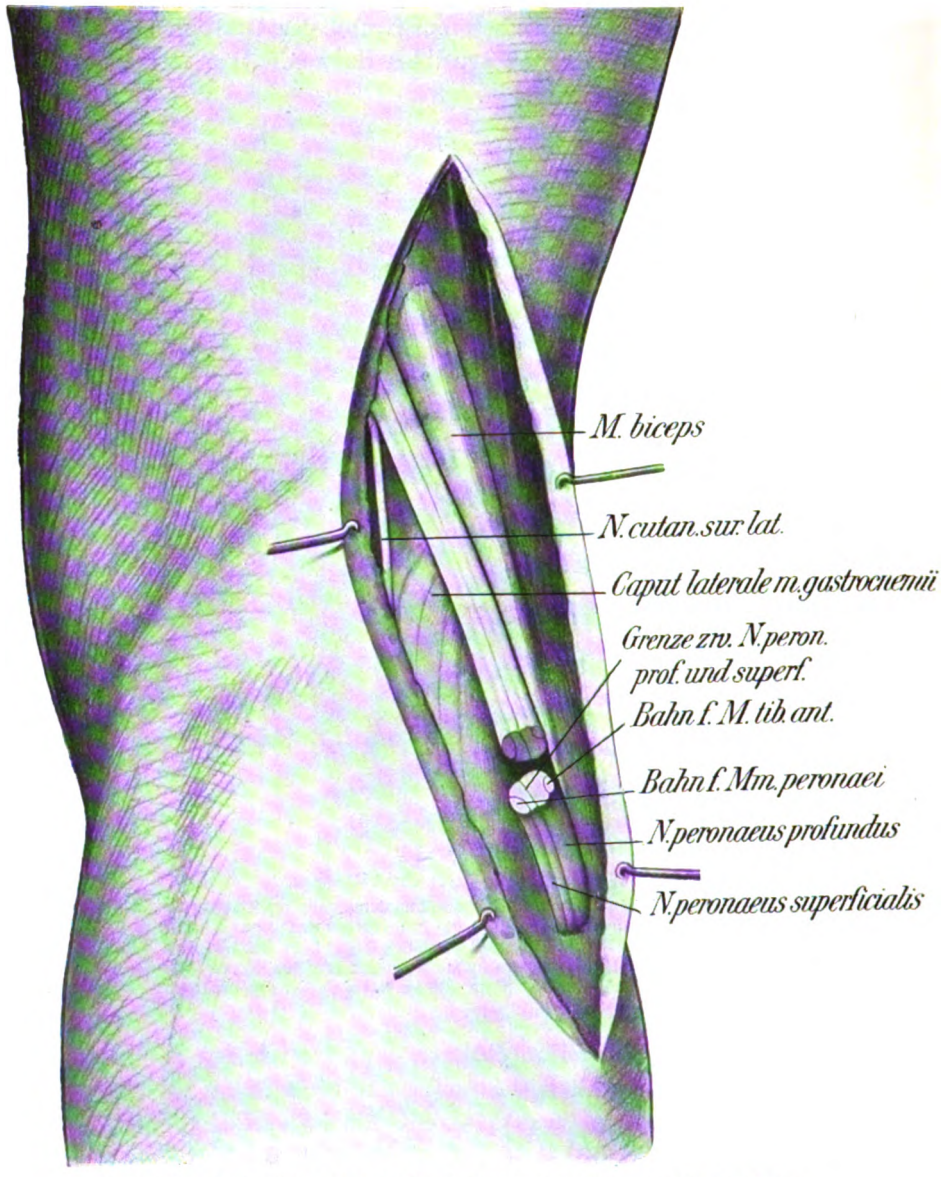

Verteilung der Nervenbahnen im N. peronaeus communis. Rechte Kniekehle.

Der N. peronaeus communis zerfällt in den N. peronaeus superficialis (medial) und den N. peronaeus profundus (lateral). Im ersteren nimmt die Bahn für die Mm. peronaei eine dorsomediale Lage ein und umfaßt ca. ein Drittel des Querschnittes. Im Querschnitt des N. peronaeus profundus liegt die Bahn für den M. tibialis anticus dem M. biceps an.

Digitized by Google

Fig. 3.

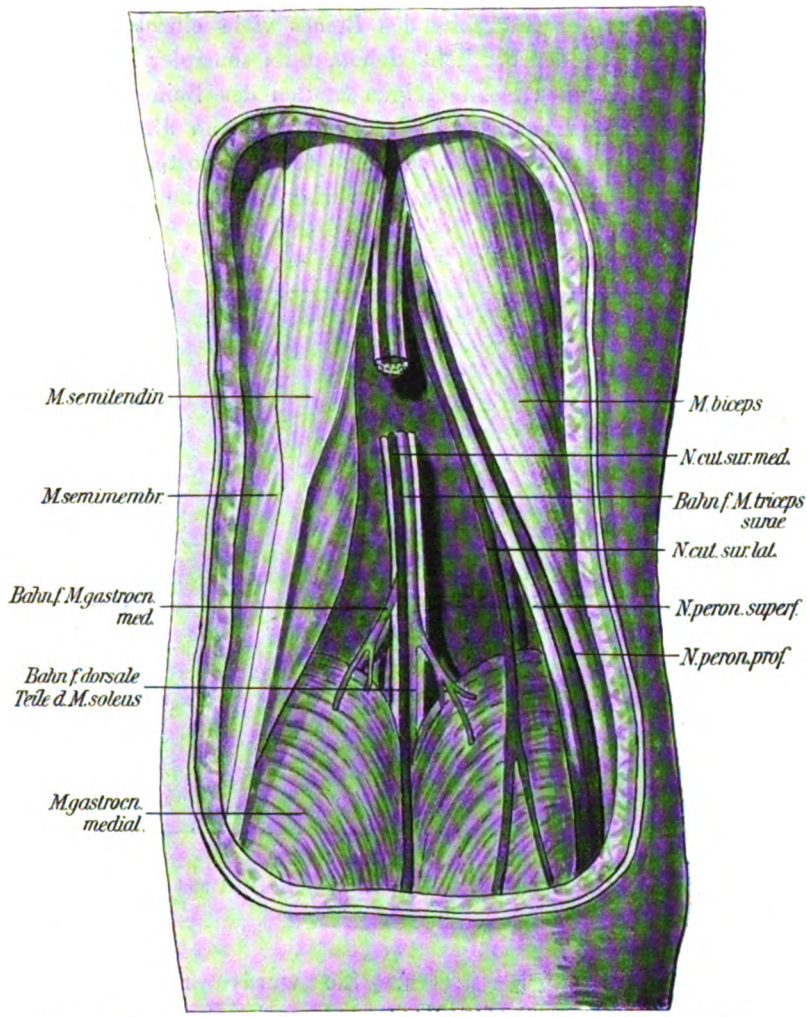

Die Nervenbahnen des N. tibialis und N. peronaeus communis in der Kniekehle.

Aus dem N. tibialis ist ein Stück herausgenommen, um die Querschnittsverhältnisse (siehe Fig. 4) zu zeigen.

Die Figur ist nach einem Gipswachsmodell gezeichnet. Das Modell zeigt doppelte Lebensgröße und ist nach den Befunden von ca. 50 Leichen angefertigt. Die Nervenbahnen sind in verschiedenen Farben aus Wachs dargestellt.

siblen Anteile des N. peronaeus profundus. Alle diese sensiblen Bahnen sind völlig gleichwertig, eine jede verdiente mit dem gleichen Recht wie z. B. der N. cutaneus femoris posterior einen besonderen Namen.

Digitized by Google

Wenn wir uns ursprüngliche Verhältnisse vorstellen wollen, so haben wir uns an der Rückseite des Beines viele einzelne Nervenbahnen, die teils zu den Muskeln ziehen, teils sensibler Natur sind, herablaufend zu denken. An einigen Stellen des Beines ist dieser Zustand auch heute vorhanden. Ich denke dabei an die Nn. glutaei superior et inferior und den N. cutaneus femoris posterior, die vom Rückenmark zu ihrem Bezirk isoliert verlaufen, ohne mit anderen

Fig. 4.

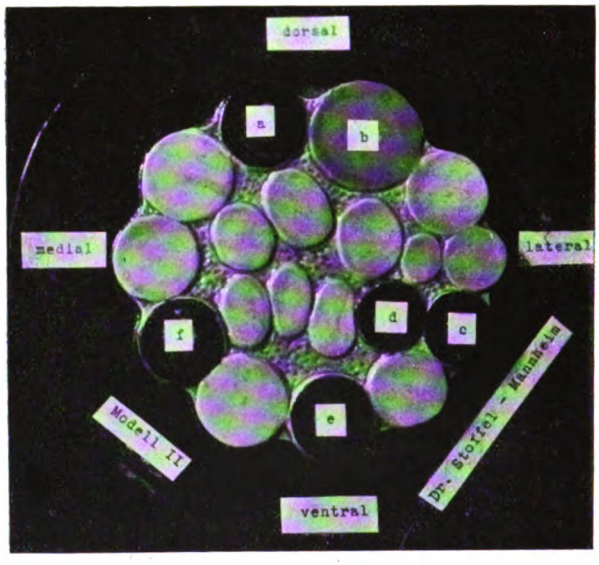

Querschnitt des N. tibialis der Fig. 3.

a Bahn des N. cutan. sur. medialis, b Bahn für Mm. gastrocnemii und die dorsalen Teile des M. soleus, c Bahn für die ventralen Teile des M. soleus, d Bahn für M. flexor hallucis longus, e Bahn für M. tibialis posticus, f Bahn für M. flexor digitorum longus.

Bahnen in Verbindung zu treten. Sie wurden mit besonderen Namen belegt; jede Bahn im N. ischiadicus ist ihnen aber gleichzustellen.

Sie wissen, daß ich bewiesen habe, daß die einzelnen Bahnen im Nervenstamme immer an einer bestimmten Stelle verlaufen. Diese Tatsache dürfte, wie wir nachher hören werden, für die Behandlung der Ischias auch von großer Bedeutung sein.

Wenn wir darüber Aufschluß haben wollen, an welcher Stelle des Nervenquerschnittes die im N. ischiadicus zusammengeschlossenen sensiblen Bahnen verlaufen, so verweise ich auf Fig. 1, 2, 3 und 4.

Digitized by Google

Noch besser als die Zeichnungen illustrieren meine Nervenmodelle die einschlägigen Verhältnisse (Fig. 3 und 4). Ueber die Modelle möchte ich kurz folgendes sagen: Den Modellen liegen die Befunde an ca. 50 Leichen und bei ca. 80 Operationen am N. ischiadicus zugrunde. Die Leichennerven wurden in entsprechender Weise präpariert und vor allem in ihrem Querschnitt gezeichnet. Danach wurde das Modell in vergrößertem Maßstabe angefertigt, eine sehr mühsame Arbeit, die unendlich viel Zeit erforderte. Um den Kollegen, die zu anatomischen Untersuchungen keine Zeit haben, das Studium der inneren Topographie der Nerven zu erleichtern, lasse ich, der Anregung eines Kollegen folgend, die Modelle vervielfältigen. Sie können durch eine Mannheimer Firma, die den Vertrieb übernommen hat, bezogen werden. Ich plane, im Laufe des Herbstes und Winters alle Nerven an den chirurgisch wichtigen Gegenden des Körpers in dieser Weise durch Modelle darzustellen.

Wir hörten oben, daß eine Neuralgie in sensiblen Nervenbahnen lokalisiert ist. Mithin scheiden für die Ischias die in dem sog. N. ischiadicus enthaltenen motorischen Bahnen vollkommen aus. Von der Neuralgie können nun eine oder mehrere sensible Bahnen betroffen sein. Wir haben dann z. B. von einer Neuralgie des N. cutaneus surae medialis oder lateralis, die nach meinen Beobachtungen sehr häufig ist, von einer Neuralgie der sensiblen Plantarbahnen, die schon beobachtet wurde und sehr hartnäckig sein soll, von einer Neuralgie der Nn. dorsales intermedius et medialis, eventuell auch von der Neuralgie einer Gelenkbahn usw. zu sprechen.

Meine Herren! Ich kenne keinen N. ischiadicus, ich kenne nur viele motorische und sensible Nervenbahnen, die an der Rückseite des Beines herabziehen.

Ich kenne auch keine Ischias, sondern nur eine Neuralgie einer oder mehrerer der eben genannten sensiblen Bahnen.

Ich komme nun zu einem wichtigen Punkte: Je nachdem die eine oder andere sensible Bahn erkrankt ist, werden ganz verschiedene Krankheitsbilder resultieren. Die Schmerzen werden in ganz bestimmte Gebiete verlegt, die Druckschmerzhaftigkeit verläuft in einer bestimmten Linie, resp. sie findet sich an ganz bestimmten Stellen; die Schmerzen werden durch bestimmte Körperlagen und -haltungen hervorgerufen und beseitigt; das Gehen wird in ver-

Digitized by Google

schiedener Weise erschwert; es kommt zu verschiedenen Stellungsanomalien des Körpers usw.

Mechanische Verhältnisse, die in der Topographie der erkrankten Bahn ihre Erklärung finden, spielen bei allen diesen Erscheinungen die wichtigste Rolle. Ich denke dabei an die Lage der einzelnen Nervenbahnen im N. ischiadicus, an die Beteiligung der Bahn am inneren Plexus des Nerven, an die Art des Verlaufes der Bahn außerhalb des Nervenstammes, an die Stelle des Durchtrittes der Nervenbahnen durch die Fascie. Es ist für mich klar, daß z. B. eine Neuralgie des N. cutaneus surae lateralis, der im Nervenstamme oberflächlich liegt, der z. T. schon in der Kniekehle die Fascie perforiert und weithin extrafascial verläuft, andere Symptome setzen muß als eine Neuralgie einer Plantarbahn, die zentral im Nervenstamme verläuft, während des größten Teiles ihres Verlaufes in dem weichen, verschieblichen Nervenstamme eingebettet ist und wenig Beziehungen zur Fascie hat.

Ich muß mich heute mit diesen Andeutungen begnügen. Eine exakte Ausarbeitung und Klarlegung der einzelnen Verhältnisse wird von mir in Angriff genommen werden.

Wenn wir die Krankheitsbilder, die aus der Erkrankung der einzelnen Bahnen resultieren, gruppieren, so werden wir in der Lage sein, für die Neuralgie der einzelnen Bahnen ganz bestimmte Symptomkomplexe aufzustellen. Das allgemeine, diffuse, oft wechselnde Bild der „Ischias" wird sich in einzelne scharf präzisierte Bilder auflösen. Diese einzelnen Bilder sind der Ausdruck der Erkrankung einzelner Bahnen.

Die Auffassung, daß die sog. Ischias durch die Erkrankung bestimmter sensibler Nervenbahnen bedingt ist, muß auch durch unsere operative Therapie zum Ausdruck gebracht werden. Wir haben jetzt nicht mehr den N. ischiadicus, sondern nur die erkrankten Bahnen in Angriff zu nehmen. Blutigen Dehnungen des ganzen Nerven kann ich also nicht das Wort reden. Von Injektionen verspreche ich mir vor allem nur dann etwas, wenn dorsal und oberflächlich gelegene Bahnen erkrankt sind. Liegt eine Bahn zentral oder gar ventral, so dürfte sie viel schwerer durch Injektionen zu beeinflussen sein. Auf diese Umstände sind wohl die Erfolge, aber auch die Mißerfolge der Injektionen zurückzuführen. Daß man des öfteren Erfolge hatte, liegt vor allem an der günstigen Lage der zwei Hauptbahnen, der Nn. cutanei surae medialis et

Digitized by Google

lateralis, die oft affiziert sind. Sie liegen rein dorsal. Verliefen diese Bahnen zufällig ventral, so hätte, glaube ich, die Infiltrationsmethode einen sehr schweren Stand gehabt.

Meine Herren! Wenn es uns gelingt, bei der Operation die Bahnen, die sich durch die klinische Untersuchung und Beobachtung als erkrankt erweisen, zu analysieren und herauszugreifen, dann können wir sie durch Resektion mit nachfolgender Neurexheirese vollkommen ausschalten.

Diesen Weg habe ich bei schwerer Ischias beschritten.

Die allgemeine Technik der von mir geübten Operation gestaltet sich folgendermaßen: Die erkrankte sensible Bahn wird in der exaktesten Weise analysiert und dargestellt, alle motorischen Bahnen bleiben absolut unberührt. Dann wird die Bahn von distal nach proximal in möglichst großer Ausdehnung mobilisiert, wobei eine Lädierung einer motorischen Bahn streng vermieden wird. Das Mobilisieren kann man in der Ausdehnung von 15 cm und mehr durchführen. Ich zeige Ihnen hier 2 Bahnen, die ich einem Herrn, den ich Ihnen nachher vorstellen möchte, exstirpierte.

Ehe man die Bahn proximal und distal abschneidet, faßt man sie an beiden Enden mit einer Nervenzange. Nun erst wird die Bahn oben und unten abgetrennt. Damit ist die Resektion der Bahn beendet. Es folgt die Neurexheirese des distalen und des proximalen Stumpfes. Wir beginnen mit dem distalen. Der Stumpf wird mittels der daranhängenden Zange so lange rotiert, bis er abreißt. Am proximalen Stumpf müssen wir etwas vorsichtiger zu Werke gehen, um nicht die Rotation und die nicht zu vermeidenden Zerrungen auf die motorischen Nervenbahnen zu übertragen. Durch vorsichtiges Ziehen und Drehen wird auch der proximale Stumpf stark geschädigt. Ich fügte die Neurexheirese der Resektion hinzu, um sicher zu gehen. Vielleicht kann man die Neurexheirese entbehren. Nun wird die Hautwunde geschlossen.

Ich bin noch nicht so weit gekommen, daß ich alle sensiblen Bahnen an der Rückseite des Beines und Beckens analysieren und operativ freilegen kann, doch wird weiteres Studium zur Klärung dieses Punktes führen.

Ueber Erfolge etwas auszusagen, wäre heute verfrüht. Bei der Ischias können nur Dauererfolge, die sich über mehrere Jahre erstrecken, maßgebend sein. Ich will nur das eine sagen: Es ge-

Digitized by Google

lang mir, durch die Operation die Ischiasschmerzen in der einwandfreiesten Weise zu kupieren. Die Patienten konnten nach der Operation alle die Körperstellungen wieder einnehmen, die ihnen früher infolge der Dehnung der erkrankten Bahnen sehr starke Schmerzen bereiteten, konnten niesen und husten, ohne Schmerzen zu empfinden. Kurzum, die sog. Ischias war kupiert. Ich bin auch überzeugt, daß

Fig. 5 a.

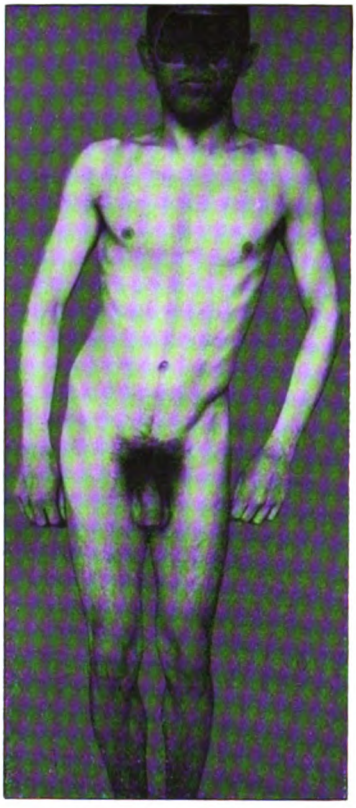

Fig. 5 b.

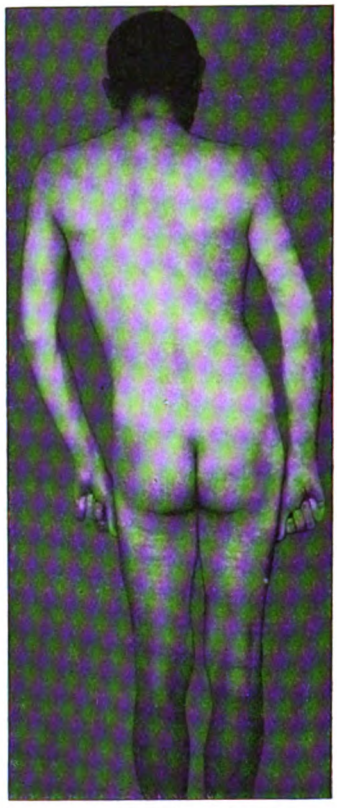

Dr. M., 29 Jahre. Ischias scoliotica infolge einer schweren „Ischias" dextra.
Die Bilder sind am 23. Juni 1912, am Tage vor der Operation, angefertigt und zeigen die Haltung des Patienten, die er einnahm, wenn er sich Mühe gab, gerade zu stehen.

der Erfolg dauernd sein wird, da die erkrankten Bahnen in der radikalsten Weise entfernt wurden. Einer der Patienten kann als beginnendes Dauerresultat gelten, da die Operation 10 Monate zurückliegt.

Ueber die Deutung des Erfolges der Exstirpation der erkrankten

Digitized by Google

Bahn möchte ich heute nur das sagen, daß die Schmerzlosigkeit nicht nur auf die Unterbrechung in der schmerzhaften Nervenbahn, sondern auch auf die sekundär eintretende Veränderung des stehengebliebenen Restes der Nervenbahn und damit des ganzen sensiblen Neurons zurückzuführen ist. Durch diese degenerative Veränderung wird der ganze schmerzleitende Strang ausgeschaltet.

Ich möchte Ihnen jetzt noch den ersten von mir nach meiner Methode operierten Patienten zeigen, der schon als ein beginnendes Dauerresultat angesehen werden kann (Fig. 5 und 6).

Es handelt sich um einen 29jährigen Gymnasiallehrer am Mannheimer Gymnasium, der Mitte Juli 1908 in dem Augenblicke, als er einen Tisch wegrücken wollte, einen stechenden Schmerz in der rechten Hüfte verspürte. Allmählich dehnte sich der Schmerz auf die Rückseite des rechten Oberschenkels und die Außenseite des Unterschenkels aus. Die Schmerzen wurden so erheblich, daß Gehen unmöglich wurde. Sehr starke Schmerzen beim Niesen. Bald nach dem Beginn der Erkrankung soll sich eine Schiefstellung des Rumpfes etabliert haben. Ende Juli 1908 wurde in Heidelberg von zwei Seiten die Diagnose Ischias gestellt. Es folgte nun eine 7wöchige Behandlung in einer Heidelberger Klinik; nur ganz geringe Besserung wurde erzielt. Die Skoliose blieb bestehen. In den vier folgenden Jahren oft schmerzhafte Anfälle, die ein Stärkerwerden der Skoliose verursachten und den Patienten ins Bett zwangen. Aber auch in den Intervallen war er nie ganz schmerzfrei und konnte niemals gerade stehen und gehen. Am 13. Juni 1912 ein sehr heftiger Rückfall.

Fig. 6.

Dr. M., nach der Operation. Aufnahme v. 26. Sept. 1912. Die Skoliose ist fast ganz geschwunden, eine Behandlung der Skoliose fand nicht statt. Man beachte die Narbe an der Rückseite des rechten Beines.

Als ich Patienten sah, klagte er über die heftigsten Schmerzen am Becken, an der Rückseite des Oberschenkels und vor allem an der Außenseite der Wade und dem äußeren Knöchel. Er lag zusammengekrümmt im Bett. Ein Versuch, sich auszustrecken, be-

Digitized by Google

reitete ihm die heftigsten Schmerzen. Beim Stehen bot er das typische Bild einer Ischias scoliotica. Aus Fig. 5 ist die Haltung des Patienten ersichtlich, die er einnahm, wenn er sich Mühe gab, sich gerade zu stellen.

Nachdem ich durch eine 8tägige Behandlung eigentlich nur eine Verschlechterung erzielt hatte, entschloß ich mich zur Operation (24. Juni 1912), die ich schon lange vorher mehrmals an Leichen geübt hatte. Die Nn. cutanei surae lateralis et medialis, die sich durch die klinische Untersuchung als erkrankt erwiesen hatten, wurden exstirpiert. Sofort nach der Operation waren die Ischiasschmerzen behoben, Patient konnte ausgestreckt im Bett liegen, Niesen erzeugte nicht mehr die frühere schmerzhafte Reaktion. Nach einigen Tagen konnte er ohne Schmerzen Gehversuche machen. Nach 15 Tagen wurde er aus dem Krankenhaus entlassen. Er blieb bis zum heutigen Tage völlig frei von jedem Ischiasschmerz.

Interessant war das Verhalten der Skoliose. Einige Tage nach der Operation war von einem Nachlassen der pathologischen Haltung nichts zu bemerken. Auch bei seiner Entlassung aus dem Krankenhause konnte man nicht behaupten, daß der Patient sich besser hielte als vor der Operation. Patient reiste bald nach seinem Austritt aus dem Krankenhause nach Norddeutschland; ich sah ihn erst am 26. September 1912 wieder und konnte zu meiner Freude konstatieren, daß die Skoliose sozusagen vollständig geschwunden war (Fig. 6). Eine Behandlung der Skoliose hat nicht stattgefunden. Heute ist die Skoliose nicht mehr sichtbar.

Ich führe den Patienten weniger wegen des Resultates als vielmehr deshalb an, weil die Operation an diesem Patienten als Experiment auf meine vorhin vorgetragenen Ansichten über das Wesen der Ischias gelten kann. Dieser Patient ist ein Beweis dafür,

1. daß die Erkrankung einer oder mehrerer bestimmter sensibler Bahnen im sog. N. ischiadicus die sog. Ischias erzeugt;

2. daß durch Ausschaltung der erkrankten Bahnen die „Ischias" kupiert wird;

3. daß eine Erkrankung einer sensiblen Ichiadicusbahn eine Verbiegung der Wirbelsäule zur Folge haben kann;

4. daß nach Ausschaltung der erkrankten Bahnen die Skoliose von selbst weicht.

Meine Herren! Ich hoffe, daß meine Untersuchungen und Ideen uns in erster Linie in der Hinsicht fördern werden, daß uns

Digitized by Google

das Wesen der sog. Ischias mit der Zeit immer mehr enthüllt wird. Dann erst sind wir so gerüstet, daß wir daran denken können, eine rationelle Therapie dieses Leidens auszubauen. Meine soeben beschriebene Operationsmethode soll nur als erster bescheidener Lösungsversuch dieses nicht ganz leichten Problems gelten.

Nachtrag. Der oben erwähnte Patient ist bis heute absolut schmerzfrei geblieben; seine Wirbelsäule ist völlig gerade. Auch die anderen von mir wegen schwerer „Ischias" operierten Patienten blieben bis jetzt schmerzfrei.

Digitized by Google

XXIII.

Aus der chirurgischen Universitäts-Poliklinik in Gießen.

Untersuchungen über Rückgratsverkrümmungen bei der Schuljugend in Oberhessen.

Von

Prof. Dr. **Aug. Brüning**, Gießen.

Mit 2 Kurven.

Die letzten Jahre haben uns verschiedene Veröffentlichungen gebracht, die sich mit der Verbreitung der Rückgratsverbiegungen und besonders der Skoliose beschäftigen. Ein Teil dieser Arbeiten ist aus großen orthopädischen Instituten hervorgegangen und gibt seiner Herkunft nach ein die schweren Fälle enthaltendes Material; ein anderer Teil ist aus Beobachtungen in Schulen gewonnen. Die meisten dieser Untersuchungen sind in Volksschulen angestellt worden, wenige nur (Spitzy, Gronberg) berücksichtigen auch die höheren Schulen.

Ich habe es mir nun zur Aufgabe gemacht, alle Kinder eines größeren Bezirkes sowohl in den höheren wie in den Volksschulen auf das Vorkommen von Rückgratsverkrümmungen zu untersuchen, um über ihre Verbreitung in Stadt und Land und über die Schwere der einzelnen Formen mir ein Urteil bilden zu können. Bei der Untersuchung eines abgeschlossenen Distriktes, der eine seßhafte Bevölkerung hat und dessen wirtschaftlichen Verhältnisse sich überblicken lassen, schien es mir denkbar, in die eigentlichen Ursachen der Verbiegungen einen Einblick zu bekommen.

Die von mir untersuchten Orte liegen in der hessischen Provinz Oberhessen und zwar die größeren wie Gießen, Butzbach, Bad Nauheim und Friedberg fast ganz im Flachland; dies sind zugleich die

Digitized by Google

wichtigsten Industrieplätze. Eine große Arbeiterbevölkerung hat auch Lollar und Vilbel, von denen letzteres seine männlichen Bewohner zumeist nach dem nahen Frankfurt sendet, während in ersterem Orte die Leute in großen Eisenwerken lohnende Beschäftigung finden. Nieder-Florstadt, Hungen, Nidda, Grünberg und Lich, alles Ortschaften westlich des Vogelsberges und teilweise in der fruchtbaren Wetterau gelegen, treiben vorwiegend Ackerbau. In Alsfeld und Lauterbach an der nördlichen Abdachung des Gebirges finden wir Ackerbau und Industrie. Schließlich habe ich noch Schotten, ein kleines Gebirgsstädtchen, zur Untersuchung mit herangezogen. Die Gesamtzahl der Bevölkerung in diesen 14 Gemeinden beträgt ungefähr 80000, von denen 12220 schulpflichtige Kinder von mir untersucht wurden. Ungefähr auf 6,5 Einwohner kommt ein die Schule besuchendes Kind.

Sehr zu statten ist es mir gekommen, daß in den meisten Orten die Lehrer über die häuslichen Verhältnisse der Schüler sehr gut unterrichtet waren, so daß sich bei den pathologischen Fällen eine einigermaßen zuverlässige Anamnese erheben ließ. Auch habe ich mich in jeder Weise des Entgegenkommens der Schulleiter und Schulärzte zu erfreuen gehabt.

Die Untersuchungen sind im allgemeinen am Morgen vorgenommen worden. Zuerst wurde die Größe jedes Kindes gemessen, dann wurde sein Rücken und seine Brust betrachtet, während es mit geschlossenen Füßen in gerader — aber nicht militärischer Haltung — stand; die Kleider wurden bis zu den Hüften herabgestreift. Durch Beobachtung des Ganges konnte ich mir ein Urteil über grobe Veränderungen der unteren Extremitäten bilden. In den oberen Klassen einiger höherer Mädchenschulen habe ich aus begreiflichen Gründen nur die Rücken inspizieren können. Es mögen mir so einige Verbiegungen entgangen sein. Da aber die Zahl der so weniger genau untersuchten Schülerinnen nur ca. 150 beträgt, so wird das endgültige Resultat meiner Erhebungen dadurch nur wenig beeinflußt sein.

Bei den Untersuchungen haben sich die vorangegangenen Unterrichtsstunden insofern geltend gemacht, als ich in den letzten Stunden viel mehr schlechte Haltungen verzeichnen konnte wie in den frühen Morgenstunden. Ich habe mich bemüht, jede schiefe Haltung streng von jedem Schiefwuchs zu trennen; bei der großen Schwierigkeit, die sich dem aber häufig entgegenstellt, ist immerhin

Digitized by Google

ein Fehler möglich, der dann allerdings nach der Seite liegt, daß ich eine schlechte Haltung schon zum Schiefwuchs gerechnet habe. Jedes „pathologisch“ befundene Kind wurde aufgefordert, sich „stramm“ hinzustellen; die Größe der Lordose und Kyphose wurde so augenscheinlich. Bei den seitlichen Abbiegungen suchte ich mir durch Belastung des Kopfes und durch Vorwärtsneigen des Rumpfes ein Bild von der Art der Verkrümmung und der Höhe des Scheitelwirbels zu machen. Die Kinder der Gießener höheren Schulen, bei denen eine Rückgratsverbiegung gefunden wurde, habe ich mir zur näheren Untersuchung in die chirurgische Poliklinik bestellt.

Es sind untersucht worden

in höheren Schulen	2297 Knaben,	davon 265 pathologisch	= 11,5 Proz.
in Volksschulen	4519 Knaben,	davon 568 pathologisch	= 12,6 Proz.
Summe	6816 Knaben,	davon 833 pathologisch	= 12,2 Proz.
in höheren Schulen	938 Mädchen,	davon 96 pathologisch	= 10,2 Proz.
in Volksschulen	4466 Mädchen,	davon 437 pathologisch	= 9,8 Proz.
Summe	5404 Mädchen,	davon 533 pathologisch	= 9,9 Proz.

Die Summe aller Verbiegungen bei 12220 Schulkindern beträgt demnach 1366 = 11,2 Proz.

Wir sehen aus obigen Zahlen, daß die Knaben der höheren Schulen weniger zu Verkrümmungen neigen wie die der Volksschulen, daß aber unter den Mädchen der oberen Schulen sich mehr pathologische Fälle finden, wie unter denen der Volksschule. Diese Verschiedenheit könnte dadurch entstehen, daß gerade die älteren Jahrgänge über 14 Jahre, die in den Volksschulen natürlich fehlen, sich durch einen besonders niedrigen bzw. hohen Prozentsatz an Verbiegungen von den jüngeren Schülern auszeichnen. Nach meinen Untersuchungen ist dies jedoch nicht der Fall; es finden sich vielmehr dieselben Differenzen mehr oder weniger ausgeprägt in allen Altersklassen.

Die folgende Tabelle möge zeigen, wie sich die Verbiegungen auf die einzelnen Ortschaften und Schulen verteilen. Ich habe zugleich die Einwohnerzahl mit vermerkt, sowie die Zahl der Skoliosen. Dabei sind alle jene seitlichen Verbiegungen schon in Abzug gebracht, die durch äußere Einwirkungen (Klumpfuß, Hüftluxation, Empyem usw.) entstanden sind.

Digitized by Google

Stadt (Einwohnerzahl)	Knaben					Mädchen				
	Unters. Kinder	Patholog.	Proz.	Skol.	Proz.	Unters. Kinder	Patholog.	Proz.	Skol.	Proz.
Gießen (31 000)										
Gymnasium	299	59	19,7	12	4	—	—	—	—	—
Realgymnasium	255	28	11,0	8	3,1	—	—	—	—	—
Oberrealschule	480	54	11,3	14	3,0	—	—	—	—	—
Volksschule N. bzw. Sch.	847	228	26,9	144	17,—	832	108	13,0	65	7,8
Volksschule W.	437	77	17,6	41	9,3	450	70	15,5	38	8,4
Vorbereitungsschule	120	14	11,8	—	—	—	—	—	—	—
Höhere Töchterschule	—	—	—	—	—	210	32	15,2	7	3,3
Mittlere Töchterschule	—	—	—	—	—	310	30	9,7	7	2,3
Nauheim (5050)										
Realschule	115	11	9,6	5	4,4	43	3	7,0	1	2,3
Volksschule	304	28	9,2	16	5,3	372	26	7,0	19	5,1
Butzbach (4500)										
Realschule	99	15	15,0	6	6,1	25	3	12,0	3	12,0
Volksschule	214	17	7,0	4	1,8	224	19	8,5	7	3,1
Friedberg (9300)										
Gymnasium	203	17	8,0	7	3,4	—	—	—	—	—
Realschule	192	20	10,4	13	6,7	—	—	—	—	—
Volksschule	470	23	4,9	10	2,1	426	11	2,6	1	0,2
Höhere Töchterschule	—	—	—	—	—	180	16	8,9	7	4,0
Nieder-Flurstadt (1800)	173	19	11,0	10	5,8	204	19	9,3	15	7,4
Vilbel (5200)	505	20	4,0	13	2,6	431	41	9,5	30	7,0
Lollar (2200)	190	26	13,7	12	6,3	196	18	9,2	7	3,6
Hungen (1700)	141	13	9,2	6	4,3	124	12	9,7	6	4,8
Grünberg (2300)										
Höhere Bürgerschule	93	14	15,0	7	7,5	31	1	3,2	1	3,2
Volksschule	137	23	16,8	13	9,5	138	15	10,9	7	5,1
Nidda (2000)										
Höhere Bürgerschule	31	5	16,1	5	16,1	26	2	7,7	2	7,7
Volksschule	173	14	8,9	10	6,0	154	19	12,3	14	9,1
Schotten (2100)										
Höhere Bürgerschule	73	10	13,7	6	8,2	26	2	7,7	2	7,7
Volksschule	130	10	7,7	7	5,4	114	11	9,6	9	8,0
Lich (2700)	209	35	16,7	16	7,7	199	22	11,1	11	5,5
Lauterbach (4400)										
Höhere Bürgerschule	57	3	5,3	2	3,5	29	2	6,9	2	6,9
Volksschule	300	17	5,7	11	3,7	312	26	8,3	17	5,4
Alsfeld (4700)										
Realschule	270	16	5,9	9	3,3	—	—	—	—	—
Volksschule	289	18	6,2	12	4,2	290	20	6,9	11	4,0
Höhere Töchterschule	—	—	—	—	—	63	5	7,9	4	6,3

Digitized by Google

Im Vergleich zu den von anderen Beobachtern mitgeteilten Zahlen sind unsere niedrig. So fand z. B. Haglund in Stockholm bei Knaben 21,0 Proz. Verbiegungen und bei Mädchen 22,9 Proz. Er hatte allerdings die Kinder einer großen Stadt vor sich. Wenn wir nur die Gießener Schulen berücksichtigen, so haben wir auch höhere Werte, bei Knaben 18,9 Proz. und bei Mädchen 13,3 Proz. Abbiegungen, während in den auswärtigen Schulen die entsprechenden Prozentzahlen 8,5 und 8,4 sind. In Gießen liegen also für die Mädchen die Verhältnisse günstiger wie für die Knaben, während in den kleineren Orten und Dörfern kein erheblicher Unterschied zu finden ist. Diese bevorzugte Stellung der Mädchen treffen wir später beim Vergleich der verschiedenen Arten der Verkrümmungen wieder. Es zeigte sich überhaupt bei den Untersuchungen, daß im allgemeinen der Ernährungszustand der Knaben ein geringerer war als der der weiblichen Jugend, wobei natürlich berücksichtigt ist, daß die körperliche Fülle bei beiden Geschlechtern nicht in demselben Alter eintritt.

In sämtlichen Knabenvolksschulen Oberhessens finden sich also mehr Verbiegungen als in den höheren Schulen, während anderseits die höheren Mädchenschulen mehr Verkrümmungen aufweisen als die entsprechenden Volksschulen.

Statische Verbiegungen.

Gehen wir zur Besprechung der einzelnen Arten der Rückgratsverbiegungen über, so sei zuerst auf die sagittalen und frontalen Abbiegungen hingewiesen, die durch äußere Schädlichkeiten oder Kräfte bedingt sind. Solche Verbiegungen, die durch kongenitale Hüftluxationen, Klumpfüße, tuberkulöse Spondylitis, Empyemoperationen u. dgl. hervorgerufen waren, fanden sich bei 52 Knaben und 43 Mädchen, also bei 0,7 bzw. 0,8 Proz. aller Kinder. In Wirklichkeit wird die Zahl etwas größer sein, da ja hierher ein Teil der Kinder gehören, die als vollständige Krüppel keine öffentliche Schule besuchen können.

Auffallend groß war die Zahl der angeborenen Hüftverrenkungen, bei denen in der Kindheit die Reposition verabsäumt worden war. Es ist dies aber leider nicht nur ein Zeichen der Indolenz der Bevölkerung gegen äußere, doch sehr in die Augen fallende Gebrechen. Auch bei einer größeren Zahl Klumpfüße war

Digitized by Google

der geeignete Moment zur Behandlung durch Tragen einer von irgend einem Bandagisten angefertigten Bandage verpaßt worden.

Während die Knochentuberkulose in der Umgebung von Gießen ziemlich häufig auftritt, ist die tuberkulöse Spondylitis nur relativ selten vertreten; sie hat aber, wo wir sie treffen, immer zu sehr erheblichen Deformierungen geführt.

Die Hälfte aller Schüler, bei denen wegen eines Pleuraempyems eine Rippenresektion ausgeführt worden war, wies eine leichte Skoliose mit der Konvexität nach der gesunden Seite auf. Dieser hohe Prozentsatz hat mich eigentlich überrascht, doch scheinen auch andernorts die Verhältnisse ähnlich zu liegen, denn Kirsch berichtet über dieselbe Beobachtung. Es wird daher die Aufgabe des Chirurgen sein, seine Patienten nicht zu früh zu entlassen, sondern durch geeignete Nachbehandlung für eine schnelle Wiederausdehnung der Lunge Sorge zu tragen. In einer gewissen Schrumpfung der Lunge und in der festen Verwachsung der beiden Pleurablätter sehe ich eine Hauptursache der späteren Wachstumsstörung. In keinem Falle war die Verbiegung so hochgradig, daß etwa daraus für den Träger eine Gesundheitsschädigung erwachsen wäre. Immer war sie nur als Schönheitsfehler zu bezeichnen, der auch nur bei entblößtem Körper in die Augen sprang. Eine Verschlimmerung scheint auch im Laufe der Jahre nicht einzutreten, denn auch bei jenen Kindern, die schon vor längerer Zeit operiert worden waren, betrug die Abweichung der Wirbelsäule nur 1—1,5 cm.

Sagittale Abbiegung.

Bei meinen Untersuchungen habe ich gefunden:

	Sagittale Abbiegung	Frontale Abbiegung.
Knaben	359 = 5,2 Proz.	422 = 6,1 Proz.
Mädchen	199 = 3,6 Proz.	291 = 5,2 Proz.
Summe	558 4,5 Proz.	713 5,9 Proz.

Ausschlaggebend für die sagittalen Abbiegungen ist die Zahl der runden Rücken, die sich am häufigsten bei Knaben finden. Der flache Rücken kommt bei beiden Geschlechtern ungefähr gleich oft zur Beobachtung, 0,5 Proz. Knaben und 0,3 Proz. Mädchen. Diese Zahlen sind bedeutend niedriger als die von anderen Untersuchern gefundenen. So gibt Gronberg aus Wiborg für Knaben der höheren Schule 13,3 Proz., in der Volksschule 8,4 Proz., für Mädchen sind die entsprechenden Zahlen 17,3 und 16,1. Brunner

Digitized by Google

in München schätzt die flachen Rücken bei beiden Geschlechtern ungefähr gleich hoch, nämlich 10—11 Proz.

Bei uns sind sagittale Verbiegungen weniger häufig wie frontale, doch ist der Unterschied bei den Knaben nicht so groß wie bei den Mädchen. Auch Haglund kommt an dem Stockholmer Material zu einem ähnlichen Resultat. Nach ihm betragen die sagittalen Verbiegungen die Hälfte der frontalen, bei den Mädchen aber nur ein Drittel. Scholder gibt für beide Geschlechter ungefähr gleiche Durchschnittszahlen für die sagittalen Verbiegungen an (5,6 Proz. Knaben und 5,9 Proz. Mädchen).

Die sagittalen Rückgratsverkrümmungen lassen ein beständiges Ansteigen entsprechend dem Lebensalter erkennen. Teilt man die Schulzeit in vier Abschnitte bis 8½, 11½, 14½ Jahre und den vierten bis zur Schulentlassung, so sehen wir bei den Knaben folgende Steigerung der Prozentzahlen: 4,1, 4,2, 6,8, 7,2 und bei den Mädchen 3,3, 3,6, 4,2, 4,3. Auch bei Scholder, Combe und Weight steigen die Zahlen von 4,3 bei 8jährigen Knaben bis zu 9,7 bei 14jährigen und von 0,9 bei 8jährigen Mädchen bis zu 9,2 bei 14jährigen. Nur Haglund weiß von keiner nennenswerten Steigerung zu berichten.

Für dieses Anwachsen der Verkrümmungen ist die Schule nicht ohne weiteres verantwortlich zu machen, denn sonst müßte man bei den Schülerinnen eine ebenso schnelle Progression erwarten als bei den Schülern. Es müßten ferner auch in den höheren Schulen, die doch ihren Schülern eine größere Arbeitslast aufbürden als die Volksschulen, mehr sagittale Verbiegungen zu finden sein als in diesen; dies ist aber in Gießen nicht der Fall.

Daß die Mädchen relativ günstiger gestellt sind, hat wohl darin seinen Grund, daß bei ihnen von den Eltern viel mehr auf die Körperhaltung geachtet wird und daß sie daher viel früher und häufiger einer sachgemäßen Behandlung zugeführt werden.

Die verschiedenen Schulen verhalten sich auch nicht gleich. Die Zahlen sind für

	Volksschule		höhere Schule	
	Knaben	Mädchen	Knaben	Mädchen
Wiborg	6,3 Proz.	4,8 Proz.	13,8 Proz.	14,2 Proz.
Gießen	8,8 „	6,0 „	8,4 „	7,3 „

Alle auswärtigen Schulen Oberhessens
3,3 Proz. Knaben und 2,5 Proz. Mädchen.

Digitized by Google

Hieraus ersehen wir, daß auf dem Lande sagittale Abbiegungen viel seltener sind wie in Gießen, und daß also wohl in dem städtischen Leben ein Faktor vorhanden sein muß, der das Auftreten eines runden Rückens oder einer Lordose begünstigt.

In den 4 Altersgruppen steigt in den höheren Gießener Knaben-

Kurve 1.

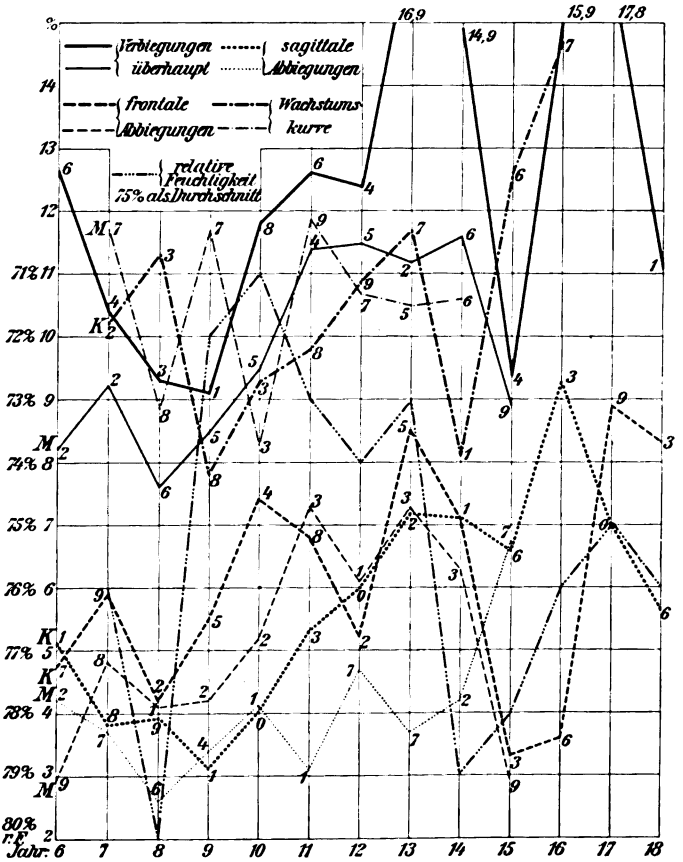

schulen die Prozentzahl der sagittalen Verbiegungen von 10,7 über 5,7, 8,6 auf 10,9; in den Volksschulen von 5,5 auf 7,1 und 14,3. Die höheren Mädchenschulen zeigen folgendes Anwachsen: 6, 8,7, 5,3 Proz.; die Volksschulen: 6,2, 4,3 und 7,0 Proz.

Welche Rolle für das jugendliche Alter der runde Rücken spielt, habe ich schon erwähnt. Demgemäß sehen wir in den

Digitized by Google

vier Perioden sein stetiges Ansteigen, bei den Knaben 2,9, 2,8, 3,4, 4,0 und bei den Mädchen 2,1, 2,5, 3,0 Proz.

In der Kurve auf S. 289 habe ich eine Nebeneinanderstellung der Verbiegungen bei beiden Geschlechtern in den einzelnen Jahrgängen vorgenommen. Wir sehen direkt nach dem Schuleintritt ein Absinken der Kurve bis zum 8. und 9. Lebensjahre. Es folgt dann ein schneller Anstieg, der mit 11 Jahren eine kleine Unterbrechung erleidet und bei den Knaben mit 13 Jahren eine ganz bedeutende Höhe erreicht, während bei den Mädchen die Prozentzahlen bis zum 14. Lebensjahr ungefähr gleich bleiben, um dann bei beiden Geschlechtern ganz erheblich abzusinken. Mit 17 Jahren haben wir bei den Schülern wieder den höchsten Stand; über Mädchen dieses Alters besitze ich leider zu wenig Aufzeichnungen, um daraus Prozente berechnen zu können, die Anspruch auf Richtigkeit erheben dürften.

Suchen wir uns die Schwankungen der Kurve zu erklären, so gehen wir wohl nicht fehl, wenn wir das Absinken bis zum 8. Jahre mit der Ausheilung der Rachitis bei den meisten Kindern in Zusammenhang bringen. Der dann folgende rapide Anstieg geht mit einer anderen Linie parallel, die das Wachstum der Knaben in jedem einzelnen Jahre angibt. Diese Kurve habe ich aus den Größenmessungen der Gießener Kinder in den höheren Schulen gewonnen[1]). Die Zahlen am Rande der Tabelle bedeuten für diese Kurve die jährliche Größenzunahme in Zentimetern, jedoch sind 5 cm in Abzug zu bringen, die ich zugezählt habe, um die zu vergleichenden Linien nebeneinander zu bekommen.

Das erste Sinken der Verbiegungskurve bei Knaben entspricht einer Zeit langsamen Wachsens, der schnelle Aufstieg korrespondiert mit dem raschen Anstieg der Körpergröße, das Verbiegungsmaximum im 14. Lebensjahr aber fällt mit einer Ruhepause im Längenwachstum zusammen. Erst im nächsten Jahre verringert sich die Zahl der Verkrümmungen. Wir sehen hieraus, daß einmal die mit der schnellen relativen Größenzunahme einhergehenden Schädlichkeiten noch nachwirken, und daß der heilende Einfluß des Wachstumsstillstands sich auch erst in den nächsten Jahren geltend macht. Es tritt daher das Verbiegungsminimum mit 15 Jahren ein; denn es hat jetzt der kindliche Körper Zeit gefunden, sich den neuen Ver-

[1]) Näheres über die Länge und das relative Größenwachstum der Bevölkerung Oberhessens wird Herr Burk in einer Inaugural-Dissertation behandeln.

Digitized by Google

hältnissen anzupassen, die Muskulatur und den Knochenbau zu kräftigen. Es beginnt mit 14 Jahren eine neue Wachstumsperiode, die wieder ein Ansteigen der Verkrümmungen zur Folge hat.

Die verschiedenen Kurven bei den Schülerinnen gehen nicht ganz so genau wie bei den Knaben nebeneinander her, doch kann man bei ihnen ebenfalls das Ansteigen der Zahl der Rückgratsverbiegungen zu Zeiten des größeren Wachstums erkennen.

Bei Betrachtung der sagittalen Verkrümmungen allein sehen wir ein mehr oder weniger kontinuierliches Ansteigen der Kurve. Im 8. und 9. Lebensjahr haben wir zur Zeit der Ausheilung der kindlichen Rachitis den tiefsten Stand der Linie. Es folgt ein bei den beiden Geschlechtern verschieden schneller Anstieg und schließlich ein rapides Wachsen in den letzten Schuljahren. Daß bei den 18jährigen Knaben die Kurve wieder sinkt, hat wohl darin seinen Grund, daß ich in dieser Altersstufe nur relativ wenig Kinder untersucht habe, so daß Zufälligkeiten eine ausschlaggebende Rolle spielen können.

Ich möchte hier nochmals darauf hinweisen, daß bei beiden Geschlechtern die Verkrümmungskurve mit 15 Jahren am tiefsten steht, dabei geht zu derselben Zeit die Linie der sagittalen Abbiegungen sehr hoch. Es folgt daraus, was übrigens auch die Kurven der frontalen Skoliosen zeigen, daß der Abfall allein durch das Sinken der Zahl der frontalen Abbiegungen bedingt ist. Ich komme später noch darauf zurück.

Beim Schulbeginn setzt die Prozentzahl der Verbiegungen schon ziemlich hoch ein, um dann herunterzugehen. Dies könnte für die Richtigkeit der Ansicht Spitzys sprechen, daß nämlich vor dem 6. Jahre der Höhepunkt der Verkrümmungen liegt.

Frontale Abbiegungen.

Den frontalen Abbiegungen hat man von jeher ein größeres Interesse entgegengebracht, weil gerade dieses Leiden auch dem Laien als Krankheit erscheint, während sagittale Abbiegungen als schlechte Haltung, Bequemlichkeit und Faulheit gedeutet werden. Nach Haglund machen die frontalen bei Knaben zwei Drittel, bei Mädchen sogar drei Viertel aller Abbiegungen aus. Nach meinen Untersuchungen ist dies in den einzelnen Schulen verschieden. Während Rückgratsverkrümmungen sich bei Knaben überhaupt bei 12,1 Proz. finden, sehen wir bei ihnen nur 6 Proz. Skoliosen; etwas

Digitized by Google

mehr wie die Hälfte (9, 9 : 5,4) haben wir bei Schülerinnen. Die Zahlen für Gießen allein sind wieder etwas verschieden, denn es stehen 18,3 Proz. Verbiegungen nur 8,7 Proz. Skoliosen gegenüber, während bei den Mädchen das Verhältnis 13,3 Proz. : 6,4 Proz. ist.

In den auswärtigen Schulen habe ich folgende Zahlen gefunden.

Knaben . . . 8,5 Proz. Verbiegungen, davon 4,6 Proz. Skoliosen,
Mädchen . . 8,4 Proz. Verbiegungen, davon 4,9 Proz. Skoliosen.

Wir können auch nach unserem Material die Beobachtung von Scholder aus Lausanne bestätigen, daß Skoliosen bei beiden Geschlechtern während der Schulzeit gleich häufig vorkommen. Unterschiede ergeben sich jedoch, sobald man einzelne Schulen herausgreift. So betragen in den drei höheren Knabenschulen Gießens die Skoliosen nur ein Viertel bis ein Fünftel aller Verbiegungen; ähnlich ist es in den beiden höheren Töchterschulen. Auch im Gymnasium zu Friedberg, in den Realschulen zu Butzbach und Bad Nauheim steigt die Skoliosenzahl nicht bis auf 50 Proz. der Gesamtverbiegungen. Besonders günstig ist die Volksschule zu Butzbach mit nur 1,8 Proz. frontalen bei 7 Proz. Verbiegungen überhaupt. Auch die Volksschule in Lich ist zu erwähnen, in der unter alleiniger Berücksichtigung der einheimischen Kinder sich 3,8 Proz. Skoliosen von 11 Proz. Verbiegungen überhaupt fanden. Da aber diese Schule von einer großen Zahl Frankfurter Waisen- und Pflegekindern besucht wird, die vielfach an körperlichen Fehlern leiden, so erscheint sie in meiner Tabelle mit 16,7 Proz. Verbiegungen, von denen 7,7 Skoliosen sind, an viel ungünstigerer Stelle.

Ueber die Seite der Abbiegung gibt folgende Tabelle Auskunft:

Skoliosen	Knaben	Mädchen	Summe
Sin. . .	253 = 3,7 Proz.	171 = 3,2 Proz.	424 = 3,5 Proz.
Dextr. .	159 = 2,3 „	110 = 2,0 „	269 = 2,2 „
	412	281	693

Berechnen wir die Zahlen in Prozenten nur auf die Skoliosen, so finden wir bei Knaben 61,4 Proz. Verbiegungen nach links und 38,6 Proz. nach rechts; die entsprechenden Prozentzahlen für Mädchen sind 60,9 und 39,1. Wir ersehen daraus, daß bei beiden Geschlechtern Verkrümmungen nach links häufiger sind als nach rechts, und daß bei Knaben und Mädchen das Verhältnis ungefähr das gleiche ist. Zu ähnlichen Resultaten kommt Schanz, der bei

Digitized by Google

Schülern 64,9 Proz. sin. Skoliosen und bei Schülerinnen 59,4 Proz. fand. Auch bei unserem Material lag bei den Knaben der Krümmungsscheitel in den Brustwirbeln, während er bei den Mädchen tiefer im lumbo-dorsalen Abschnitt der Wirbelsäule sich fand.

Die oben angeführte Tabelle zeigt uns, daß es für unseren Bezirk nicht durchgehends stimmt, daß in den höheren Schulen mehr Skoliosen vorhanden sind, wie in den niederen; für Gießen speziell verhält es sich gerade umgekehrt; hier haben die Volksschulen bei weitem mehr seitliche Verkrümmungen als die Gymnasien und höheren Mädchenschulen. Zwischen Stadt und Land mit 4,7 Proz. bzw. 4,8 Proz. besteht kein erheblicher Unterschied. Auch Spitzy fand in einer höheren Schule, in der alle hygienischen Vorschriften befolgt waren, ebenso viel pathologische Fälle als in den Schulen der weniger Bemittelten. Wenn dieses Verhalten wohl den Schluß zuläßt, daß die Schule nicht ohne weiteres für die Rückgratsverbiegungen verantwortlich zu machen ist, so zeigt es aber auch, daß wahrscheinlich die Ursache der Skoliosen in den verschiedenen Bevölkerungsschichten eine andere sein wird. Hierfür spricht auch der Umstand, daß bei uns in den einzelnen Orten das Verhältnis der Verbiegungen bei den verschiedenen Geschlechtern und in den verschiedenen Schulen sehr variiert. Dabei besuchen sehr häufig Knaben und Mädchen dieselbe Klasse.

Während die Prozentzahlen der Skoliosen im allgemeinen überall gleiche Höhe haben, fallen die Volksschule Gießen N und die höhere Bürgerschule Schotten vollständig aus mit 17,0 Proz. und 16,1 Proz. Verbiegungen. In letzterem Orte mag insofern ein irriges Resultat entstehen, als es sich nur um wenige Schüler handelt, so daß Zufälligkeiten eine große Rolle spielen können. Anders in Gießen, wo es sich um 847 Knaben handelt. Die Art des Unterrichts und die hygienischen Einrichtungen sind in den Volksschulen N und W gleich gut, wohl aber ist die Zusammensetzung des Schülermaterials eine andere. Die Schule W liegt nämlich in einem besseren Stadtteil, den Eisenbahn- und Postangestellte bewohnen. Die bessere soziale Stellung bedingt einen besseren Ernährungszustand, eine vernünftigere Erziehung der Kinder und genauere Befolgung der ärztlichen Vorschriften. Die Volksschule N wird von vielen Stadtarmen und verwahrlosten Kindern besucht. Auch Gronberg und Lubinus haben in Wiborg und in Kiel ebenfalls die Beobachtung gemacht, daß einzelne Schulen, die anscheinend unter denselben Be-

Digitized by Google

dingungen arbeiteten, vollständig aus dem Rahmen des übrigen Untersuchungsergebnisses herausfielen. Eine besondere Ursache haben sie nicht finden können.

Interessant ist es, daß in Gießen eine Steigerung der Skoliosen in den höheren Schulen derart stattfindet, daß die Realschule 3,0 Proz., das Realgymnasium 3,1 Proz. und das Gymnasium 4,0 Proz. hat. In der mittleren Mädchenschule finden sich 2,3 Proz., in der höheren 3,3 Proz. Diese Differenzierung der verschiedenen Schulen tritt noch mehr hervor, wenn man auch die Schiefhaltung mit hinzurechnet; wir bekommen dann bei den Knaben folgende Zahlen (die Schulen in der obigen Reihenfolge) 16,3 Proz. : 17 Proz. : 23 Proz. und bei den Mädchen 19,3 Proz. und 29 Proz.

Kurve 2.

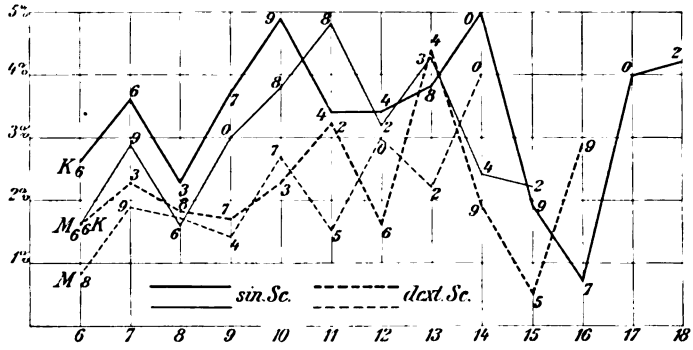

Wichtig ist die Frage, ob die Skoliosen im Lauf der Schulzeit zunehmen sowohl an Zahl, als auch an Schwere des einzelnen Falles. Die Kurve 2 gibt meine Befunde wieder.

Wir sehen daraus, daß bis zum 13. Jahre ein mehr oder weniger schneller Anstieg erfolgt, um dann plötzlich rapide abzusinken, so daß wir mit 15 Jahren weniger Skoliosen haben als beim Eintritt in die Schule. Link- und rechtseitige Verbiegungen verhalten sich im großen und ganzen dabei gleich: Auch besteht zwischen den verschiedenen Geschlechtern kein wesentlicher Unterschied mit nur einer Ausnahme, daß nämlich bei Mädchen die Zahl der rechtseitigen Abbiegungen im 14. Jahre nicht zurückgeht, sondern sich über die Zahl der linkskonvexen erhebt. Auch Schulteß teilt diese Beoachtung mit. Ein Anstieg der Skoliosen bis zum 14. Jahre wird von Haglund, Scholder, Müller und anderen Autoren

Digitized by Google

berichtet; Lubinus fand ziemlich unregelmäßige Prozentzahlen in den verschiedenen Altersklassen. Meine Kurve zeigt ebenfalls starke Schwankungen, die nur ein geringes Steigen erkennen lassen.

Es dürfte schwer sein, in jedem einzelnen Falle für ein Steigen oder Sinken der Linie eine bestimmte Ursache verantwortlich machen zu wollen. Auf den Zusammenhang mit dem Wachstum habe ich oben schon hingewiesen; es entspricht dem schnelleren jährlichen Wachstum ein stärkerer Anstieg der Kurve. Wie soll man sich aber den plötzlichen Abfall der Verbiegungszahl mit 15 Jahren erklären? Ich erwähnte schon, daß ein Absinken der Kurve zu diesem Zeitpunkt bereits von verschiedenen Forschern hervorgehoben ist; doch muß ich auch betonen, daß von anderer Seite nach der Schulentlassung ein weiteres Ansteigen berichtet wird. Auffallend ist, daß bei uns der Rückgang sich nur auf die beiden Jahre (14 und 15) beschränkt, und daß dann sofort wieder eine Zunahme der Skoliosen eintritt. Es scheint mir nicht ausgeschlossen, daß hier vielleicht soziale Verhältnisse eine Rolle spielen. Zuerst habe ich an Ernährungstörungen gedacht und nachgeforscht, ob etwa 1897 und 1898 besonders fruchtbar waren. Für unsere Gegend trifft dies nicht zu, die Getreide- und Kartoffelpreise hielten sich auf einer mittleren Höhe. Abgesehen davon darf man sich bei unserer Landbevölkerung von dem besseren Ausfall der Ernte nicht sofort eine bessere Ernährung versprechen. Ich habe gefunden, daß auf dem Lande der Ernährungszustand der Kinder im allgemeinen recht gut war; unterernährte Schüler fanden sich eigentlich nur in den Volksschulen Gießens. Ich richtete dann mein Augenmerk auf die Wetterverhältnisse in den einzelnen Jahren und fand, daß in den beiden Jahren 1897 und 1898, aus denen ja die 14jährigen Kinder stammten, die Durchschnittstemperatur keine abnorme Abweichung gegen die übrigen Jahre zeigte. Die täglichen Schwankungen waren nur minimal, es herrschte immer eine gleichmäßige Temperatur, die auch nur durch sehr wenige heiße Sommertage unterbrochen wurde. Die Kurve der relativen Feuchtigkeit habe ich in die Kurve 1 eingezeichnet. Man sieht daraus sofort, daß die beiden in Frage kommenden Jahre sich durch große Feuchtigkeit auszeichneten. Auch der Abfall der Skoliosenzahl im 8. Jahre entspricht einer relativ hohen Niederschlagsmenge im Jahre 1904. Beim Vergleich der Feuchtigkeitskurve und der Skoliosenkurve drängt sich der Gedanke an einen Zusammenhang auf. Doch wie ist er zu erklären?

Digitized by Google

Vielleicht auf dem Wege über die Rachitis? Eine gleichmäßig feuchte Temperatur ist dem Gedeihen des Kindes zuträglicher als große Wärme und Trockenheit, bei der die Ernährung Schwierigkeiten bereitet und zu Verdauungsstörungen Anlaß gibt, die dann wieder der Rachitis den Weg bahnen. Es wäre interessant, aus größeren Kinderkliniken einmal einen Vergleich zwischen Auftreten der Rachitis und den Witterungsverhältnissen angestellt zu sehen. Vielleicht sind auch orthopädische Institute in der Lage, hierzu Material zu liefern.

Die Abweichung der Wirbelsäule von der Senkrechten betrug im allgemeinen nicht mehr als 1,5 cm. Schwere Formen von Kyphoskoliose fanden sich unter den ca. 700 frontalen Abbiegungen keine 50, also ca. 7 Proz. Die meisten dieser Kinder entbehrten einer sachgemäßen Behandlung.

Untersuchungen über den Zusammenhang der Skoliose mit verschiedener Länge der Beine habe ich leider nicht anstellen können. Es ist ja bekannt, daß eigentlich bei keinem Menschen die Femora gleiche Länge besitzen, aber trotzdem sind Skoliosen immerhin noch relativ so selten, daß wir ihr Vorhandensein als pathologisch bezeichnen, während man sie doch physiologisch nennen müßte, wenn jede Beinlängendifferenz zur Skoliose führte.

Ursachen der Rückgratverkrümmungen.

Von allen Momenten, die zum Zustandekommen einer Skoliose beitragen, ist die Rachitis an erster Stelle zu nennen. Gronberg schätzt die Zahl der Rachitischen unter seinen Kindern auf 15,1 Proz. Brunner gibt für München 20—35 Proz. an. Kirsch vertritt den Standpunkt, daß die meisten fixierten Skoliosen auf Rachitis zurückzuführen sind, und auch Böhm sieht in ihr bei 50 Proz. der Skoliosen die Ursache. Ueberblicke ich meine Fälle, so kann ich bei fast allen pathologischen Kindern rachitische Symptome nachweisen. Aber auch bei den gesund Befundenen trifft man die englische Krankheit sehr häufig (in einigen Schulen 75—80 Proz. aller Kinder), so daß ein Zusammentreffen der Skoliose und Rachitis mit einer gewissen Wahrscheinlichkeit eintreffen muß. Wichtig ist, daß in unserem ganzen Bezirk, besonders aber in den ländlichen Teilen die Erkrankung nur leichte Formen annimmt, so daß wir die schweren Fälle nur selten zu sehen bekommen. Damit hängt es dann wohl auch zusammen, daß wir nur so wenig hochgradige

Digitized by Google

Skoliosen gefunden haben, die anerkanntermaßen besonders auf Rachitis zurückzuführen sind.

Daß der englischen Krankheit ein bestimmender Einfluß auf die frontalen Rückgratsverbiegungen zukommt, läßt sich auch daraus folgern, daß mit dem definitiven Ausheilen der jugendlichen Krankheitsform ein Absinken der Verbiegungskurven im 8. Lebensjahre eintritt. Der Knochenbau ist jetzt soweit gekräftigt, daß er für die gewöhnlichen Ansprüche und Leistungen genügt. Jetzt setzt aber eine Periode schnellen Wachstums ein, die Inanspruchnahme ist größer als die Leistungsfähigkeit; wir sehen wieder den Anstieg der Skoliosenzahl.

In dem schnellen Wachstum an und für sich liegt keine Bedingung zur Rückgratsverbiegung; wohl disponiert sie zur Schiefhaltung, wenn die Eltern es an genügender Aufmerksamkeit fehlen lassen. Ich will dahingestellt sein lassen, ob Rothfeld mit seiner Behauptung recht hat, daß ein Viertel aller schlechten Haltungen in leichte Skoliosen übergehen, doch scheint es mir, daß doch relativ oft sich bei schnell hochgeschossenen Kindern Rückgratsverkrümmungen finden, wenn die Ernährungsverhältnisse nicht sehr günstige sind, und wenn noch andere Momente hinzukommen, die zur körperlichen Ermüdung führen.

Ein Zusammenhang zwischen der relativen Größe eines Kindes im Vergleich zu seinen Altersgenossen und den Wirbelsäulenverkrümmungen läßt sich nach unserem Material nicht nachweisen. Die größten und kleinsten Schüler einer Klasse sind gewöhnlich harmonisch gebaut, dabei habe ich einige Gymnasialklassen gefunden, wo jeder Schüler das Durchschnittsmaß des Mitteldeutschen (170 cm) weit übertraf. Interessant ist die Tatsache, daß die Schulrekruten der höheren Schulen durchschnittlich 10 cm größer sind wie ihre Altersgenossen in der Volksschule. Meines Erachtens handelt es sich hier um eine Rassendifferenz, denn die höheren Schulen werden vielfach von Beamtensöhnen besucht, also von Zugewanderten, während die allgemeine Bevölkerung hier in Hessen sehr seßhaft ist.

Beziehungen zwischen einer unzureichenden Ernährung und den Rückgratverbiegungen wären schon denkbar, lassen sich aber schwer nachweisen. Wie häufig sah ich aus kinderreichen Arbeiterfamilien die kräftigsten Schüler hervorgehen ohne jede Spur von Rachitis oder Schiefwuchs, während das einzige Sorgen-

Digitized by Google

kind des wohlhabenden Mannes unter dem Einfluß der englischen Krankheit zum Krüppel wurde. Das Ausschlaggebende ist eben nicht allein die Menge der gebotenen Nahrungsstoffe, sondern ihre zweckmäßige Auswahl. Es scheint auch, daß eine ungenügende Ernährung in den ersten Monaten, daß vielleicht sogar schon intrauterine Einflüsse nicht wieder durch spätere gute und kräftige Kost auszugleichen sind. Hierfür spricht, daß ich in Lich unter den Waisen- und Pflegekindern der Stadt Frankfurt so viele Rückgratsverbiegungen fand, trotzdem jetzt für eine gute Ernährung Sorge getragen war. In unserem Landbezirk sind die Ernährungsbedingungen ungefähr überall die gleichen, Industrie oder Ackerbau treibende Orte unterscheiden sich nicht wesentlich voneinander. Wie schon oben erwähnt, besteht nur in Gießen zwischen den beiden Volksschulen W und N eine erhebliche Differenz insofern, als die Schule W Schüler aus bessergestellten Kreisen enthält, in denen wohl eine zweckmäßigere Ernährung wahrscheinlich ist. Ich möchte aber betonen, daß die Essensfrage nicht das Entscheidende ist, daß vielmehr eine Reihe anderer Faktoren mitwirken, wie bessere Wohnungsverhältnisse, geregelteres Leben, Abstinenz vom Alkohol, die größere Spielfreiheit usw.

Wenn ich so der Ernährung, solange sie nicht unter ein Mindestmaß herabsinkt, keinen großen Einfluß zuschreiben möchte, so scheinen die Verhältnisse doch anders zu liegen, sobald ein „labiles" Kind von einer Krankheit befallen wird. Jahrelang nach dem Ueberstehen akuter Infektionskrankheiten lassen sich manchmal noch laterale Verkrümmungen nachweisen. Die Chlorose der Mädchen führt nicht immer nur zur Schiefhaltung. Das Zusammentreffen von lymphatischem Habitus und Skoliose habe ich nicht so häufig gefunden wie Lange. Es scheint mir aber, als ob adenoide Wucherungen mit rundem Rücken sich gern gesellschaften.

Einen nicht geringen Einfluß auf das Verhalten des ganzen Organismus und damit auch auf die Wirbelsäule muß man dem Alkohol zuschreiben. In den größeren Orten, aber auch in einigen Landgemeinden fand ich relativ häufig Wirbelsäulenverbiegungen bei Kindern, deren Vater eine Gastwirtschaft hatte. Es machte dann gewöhnlich keine Schwierigkeiten, zu erfahren, daß die Kinder schon täglich ihr Bier und sogar Schnaps erhielten.

Bei den bis jetzt besprochenen Gründen kommt es im großen und ganzen immer auf die Ernährungsfrage hinaus; im folgenden

Digitized by Google

möchte ich einige Ursachen der Verkrümmungen behandeln, bei denen das Moment der Uebermüdung im Vordergrund steht.

In größeren Orten trifft man manchmal in den höheren Schulen Kinder an, die man nach dem Stand der Eltern dort nicht erwarten sollte. Die betreffenden Schüler haben sich in der Volksschule vielleicht hervorgetan; schnell ist ein Mäzen gefunden, der im Glauben ein gutes Werk zu tun, das „Wunderkind" auf seine Kosten in einer höheren Bildungsanstalt erziehen läßt. Häufiger aber noch treibt der Ehrgeiz der Eltern, besonders der Mutter die Kinder in eine Laufbahn, der sie an geistigen und körperlichen Kräften nicht gewachsen sind. Man darf die Summe von Wissen, die ein Kind mit in die Vorbereitungsschule des Gymnasiums bringt, nicht zu gering anschlagen; dabei lernt es noch täglich im Hause zu. Wie anders ist es im allgemeinen in Arbeiterkreisen. Die Eltern müssen beide außer Hause tagsüber tätig sein, es fehlt ihnen die Zeit und auch das Wissen, die geistige Bildung des Kindes zu fördern. Diese Differenz aber an Bildung muß der Schüler neben seinen sonstigen Arbeiten erst nachholen, ehe er mit seinen Klassengenossen gleichen Schritt halten kann. Dieses Manko wird nie ganz ausgeglichen, denn in jedem Jahre kommt ein neues hinzu. Es ist eben eine nie zu bestreitende Tatsache, daß der schnelle Aufstieg aus einer niederen Gesellschaftsklasse in eine höhere nur auf Kosten der Gesundheit des Einzelindividuums bzw. seiner Nachkommen vor sich gehen kann. Vom sozialen Gesichtspunkt aus ist nur ein allmählicher Anstieg erwünscht, da hierdurch die auf der Höhe langsam degenerierenden Kreise wieder ersetzt werden. Interessant ist dazu eine Beobachtung, die ich am hiesigen Gymnasium machen konnte. Es hatten nämlich von 33 Professorenkindern 12 eine Rückgratsverbiegung. Durch mehrere Generationen hindurch, die alle gelehrten Berufen angehört hatten, war hier, wenn ich so sagen darf, eine Züchtung auf Geist erfolgt unter Vernachlässigung des Körpers.

Hier in Hessen ist es gesetzlich zulässig, daß Kinder, die bis zum 30. September das 6. Jahr erreichen, schon Ostern vorher zur Schule kommen. Sehr häufig habe ich bei diesen, besonders bei den Septemberkindern, Rückenschwache und Kranke gefunden. Hier hat meines Erachtens die Schule insofern zur Entstehung der Skoliose beigetragen, als sie an das Kind Anforderungen stellte, der die Wirbelsäule noch nicht gewachsen war. Es ist mir nicht

Digitized by Google

sehr wahrscheinlich, daß die Rückgratsverbiegung schon vorher bestanden hat, denn gerade diese Kinder werden vor ihrem Schuleintritt vom Arzt auf ihren Kräftezustand untersucht.

Wir haben oben gesehen, daß Gießen eine höhere Prozentzahl von Verbiegungen hat als das Land, und daß anderseits auch in einigen Orten die höheren Schulen mehr Skoliosen haben als die Volksschulen der gleichen Gemeinden. Die genauere Untersuchung zeigt nun, daß in diesen Schulen sich unter den Pathologischen verhältnismäßig mehr Auswärtige finden, als ihnen im Vergleich zu den Stadtschülern zukommt. Vor allen Dingen finden wir Skoliosen bei solchen Schülern, die täglich mit dem Rade einen Schulweg von $^1/_2$—$^3/_4$ Stunden zurücklegen oder die mit der Bahn eine längere Fahrt machen müssen. Der Tageslauf eines solchen Schülers spielt sich oft wie folgt ab: Im Sommer muß das Kind um $4^1/_2$ Uhr aufstehen, es trinkt dann schnell eine Tasse Milch oder Kaffee; vielleicht genießt es aber auch gar nichts, denn es hat keine Zeit mehr, und es fehlt auch die Aufsicht (Dienstboten!). Das Brot wird in die Tasche gesteckt, um unterwegs verzehrt zu werden, denn jetzt kommt ein Marsch von einer Stunde zur nächsten Eisenbahnstation. Eine Fahrt von $^1/_2$—$^3/_4$ Stunden bringt den kleinen Schüler an seinen Bestimmungsort, $^1/_2$ Stunde vor Schulanfang. Bei Beginn des Unterrichts ist also das Kind schon $2^1/_2$ Stunden auf den Beinen. Es folgen 5 Stunden Unterricht, allerdings von Pausen unterbrochen, in denen der Geist wohl entspannt wird, der Körper aber beim kindlich wilden Spiel noch mehr ermüdet. Die Rückfahrt kann auch nicht immer sofort nach Schluß der Schule erfolgen. Es kommt nun wieder die lange Eisenbahnfahrt, wieder ein einstündiger Marsch durch die Glut des Mittags. Oft aber hat sich der kleine Schüler auch durch Sturm und Regen seinen Weg zu erkämpfen. Müde und ausgehungert kommt er endlich zu Hause an, das Mittagessen, falls überhaupt ein solches bereit steht, will nicht schmecken. Es müssen auch die Schularbeiten schnell erledigt werden, denn das Kind will noch zum Spiel mit seinen Altersgenossen. Uebermüdung und mangelhafte Ernährung wirken hier zusammen, um die Gesundheit zu untergraben. Wohl wird mancher in diesem beständigen Kampfe mit der Natur gestählt, das zeigen uns die prächtigen Körper einzelner Kinder, aber viele werden auch für ihr ganzes Leben geschädigt. Diese hatten noch nicht genügende Widerstandskraft gesammelt, ihre Rachitis war

Digitized by Google

noch nicht vollständig ausgeheilt und führt jetzt zur Rückgratverkrümmung, wo plötzlich ohne langsame Gewöhnung eine erhebliche Leistung verlangt wird. Die Zahl der von auswärts die Schule besuchenden Kinder ist ganz bedeutend; sie beträgt in einigen Orten 1/2 der Schülerzahl.

Während die mit einem weiten Schulweg verbundenen Gefahren naturgemäß nur Schüler höherer Schulen treffen, bestehen für die Volksschüler andere, nicht minder ernste. Hier müssen die Kinder, Knaben wie Mädchen, zum Erwerb des Lebensunterhalts beitragen. Vor dem Schulbeginn werden Milch und Zeitungen ausgetragen; am Nachmittage verdingen sie sich als Ausbringer in Geschäften. Auch hier hebt sich unsere Volksschule W vorteilhaft ab, weil diese Kinder weniger im Erwerbsleben beschäftigt werden. Die Hilfe, die im Haushalt oder im eigenen Geschäft, in der Landwirtschaft geleistet wird, ist im allgemeinen nicht von schädlichem Einfluß, da sie nie so andauernd in Anspruch genommen wird. Höchstens das Tragen der jüngeren Geschwister kann zur Verbiegung Anlaß geben, wenn noch andere Momente hinzukommen.

Wenn die Kinder der höheren Stände auch nicht mitarbeiten müssen, so bürdet ihnen die Eitelkeit der Eltern oder die Mode dafür andere Lasten auf. Es muß Privatunterricht in Literatur und Kunstgeschichte genommen werden, täglich muß eine Stunde vor dem Klavier mit Etüden verbracht werden, statt des Herumtummelns im Freien werden feine Handarbeiten gemacht, oder es werden schon Gesellschaften nach dem Muster der Erwachsenen gegeben. Statt die Kinder früh ins Bett zu schicken, werden sie von den Eltern ins Theater zu den neuesten Pariser Sittenstücken geführt. Kann es uns da Wunder nehmen, daß die „höhere Tochter" nervös wird, daß sie morgens kein warmes Frühstück einnehmen kann und überhungert auch das Frühstück in der Schule nicht verzehrt?

Viel wird von den Eltern darüber geklagt, daß die Kinder zu schwere Bücherlasten mit zur Schule bringen müßten. Auch ich habe oft gesehen, daß Bücherberge getragen wurden, die das Kind zwangen, eine ganz schiefe Körperhaltung anzunehmen. Es läßt sich aber schwer entscheiden, inwieweit die Klage berechtigt ist, denn es ist eine Eigentümlichkeit vieler Kinder, möglichst viele Bücher, auch solche, die nicht gebraucht werden, mitzubringen. Das Schädliche wird in den meisten Fällen nicht das Gewicht der Bücher sein, sondern die Art des Tragens. In einem Ranzen auf dem

Digitized by Google

Rücken, der richtig sitzt und nicht an zu langen Tragriemen hängend die Lendenlordose vergrößert, können ohne große Ermüdung alle nötigen Schulhefte transportiert werden. Wenn allerdings 10jährige Kinder 10—12 Pfund einen weiteren Weg zu tragen haben, so werden etwas hohe Anforderungen an die Körperkraft gestellt.

Die Erblichkeit scheint bei der Skoliosenfrage keine Rolle zu spielen. Es sind allerdings einige Fälle zu verzeichnen, wo auch die Eltern an Wirbelsäulenverbiegungen litten, doch handelte es sich dann meist um einen tuberkulösen Gibbus, den ich ja bei der vorliegenden Betrachtung ausgeschlossen habe. Auffallend oft jedoch konnte man bei Geschwistern die gleiche pathologische Form der Wirbelsäule konstatieren.

Eine gewisse Rassendisposition besteht insofern, als bei jüdischen Kindern sich häufiger Rückgratsverbiegungen finden, als ihrer Kopfzahl entspräche. Allerdings ist dabei zu berücksichtigen, daß Kinder aus ärmeren Familien sehr oft die höhere Schule besuchen, so daß für sie das zuträfe, was ich oben über diesen Punkt gesagt habe. Chlumski hat ähnliche Beobachtungen gemacht. Auch die Rachitis scheint bei unseren jüdischen Bewohnern relativ häufig zu sein.

Nur bei einem Violinspieler fand ich eine Skoliose.

Scholder hat bei seinen Untersuchungen einen Zusammenhang von Myopie und Skoliose gefunden. Ich bin leider nicht in der Lage gewesen, überall Refraktionsbestimmungen zu machen, doch habe ich mich in vielen Orten auf die Untersuchungen durch den Schularzt stützen können. Danach habe ich zwischen diesen beiden Erkrankungen keinen Parallelismus finden können. Von dem Gießener Ophthalmologen, Geheimrat Vossius, ist meines Wissens zuerst auf einen Zusammenhang zwischen Strabismus und Skoliose hingewiesen worden. Bei meinen Untersuchungen habe ich darauf geachtet und 18mal ein Zusammentreffen von Schielen und Rückgratsverbiegungen gefunden, es macht dies 1,2 Proz. der Fälle. Zwischen der Art des Schielens und der Seite der Abbiegung habe ich keinen Zusammenhang finden können. Dennoch ist die Möglichkeit eines Zusammenhanges ohne weiteres zuzugeben, wenngleich dem Strabismus in der Pathologie der Skoliose damit doch nur eine unbedeutende Rolle zukommt.

Von Interesse ist es ferner, ob der Turnunterricht einen Einfluß auf das Auftreten der Wirbelsäulenverbiegungen hat. In

Digitized by Google

unserem Bezirk hier herrschen auf diesem Gebiete die sonderbarsten Zustände. Die Mädchen haben auf dem Lande vielfach gar keinen Turnunterricht oder nur in der letzten Klasse im Sommer bei gutem Wetter; denn Turnhallen bestehen nicht. Auch für die Knaben beginnt der Unterricht oft erst im 3. Schuljahre. Auf dem Lande überwiegen die Freiübungen, es wird nur wenig an Geräten geturnt. Leider tritt auch in einigen höheren Schulen größerer Orte das Gerätturnen ganz hinter die Freiübungen und die Turnspiele zurück. Die Ursache liegt meines Erachtens daran, daß in Ermanglung eines eigentlichen Turnlehrers der jeweilige Klassenführer den Turnunterricht erteilen muß. Auch in Orten mit mustergültigem Turnen finden sich ebensoviel Verbiegungen wie in solchen ohne jeden geregelten Unterricht; aber die Zahl der Kinder mit Schiefhaltung ist dort bedeutend geringer, wo auf ein richtiges Turnen Wert gelegt wird.

Da wir uns in Oberhessen fast durchgehend neuer Schulgebäude erfreuen, in denen allen Anforderungen der Hygiene genügt wird, so kann hier nicht von Schädigungen gesprochen werden, die etwa durch falsche Bänke u. dgl. hervorgerufen werden. Von seiten der Schulleiter wird auf richtigen Sitz, Unterbrechung der Stunden durch Aufstehen, Tiefatemschöpfen usw. verständnisvoll Gewicht gelegt. Der Wunsch aller Orthopäden nach Steilschrift ist allerdings noch nicht erfüllt.

Als letzte Ursache sei schließlich noch erwähnt, was von vielen Autoren für die Häufigkeit der Skoliose verantwortlich gemacht wird, das schiefe Sitzen zu Hause an ungeeigneten, schlecht beleuchteten Tischen und die große Menge der schriftlichen Hausaufgaben. Ich glaube, diese Dinge haben einen Teil ihrer Bedeutung verloren. In den besseren Kreisen hat sich das Verständnis für kindliche Hygiene Bahn gebrochen, so daß grobe Verstöße dagegen selten sind. Auch in den unteren Kreisen haben sich die Verhältnisse derart gebessert, daß die dunklen, luft- und lichtarmen Wohnungen fast nirgends mehr zu finden sind.

Es erübrigt sich demnach wohl, nochmals darauf hinzuweisen, daß kein Grund besteht, in dem Schulbesuch die Ursache der Skoliose zu sehen. Nicht einmal eine erhöhte Disposition wird durch sie geschaffen.

Schlußfolgerungen.

Diese Ausführungen will ich nicht schließen, ohne darauf einzugehen, wie man dem Entstehen einer Rückgratsverbiegung ent-

Digitized by Google

gegenarbeiten kann. Auf die Therapie der ausgesprochenen Skoliose komme ich hier nicht zurück. Mit allgemeinen Maßregeln kann man da keine Erfolge erzielen, es ist im Gegenteil nur eine ganz spezialisierte Behandlung bei einem Orthopäden angezeigt. Ich will nur einige Schlußfolgerungen besprechen, die sich aus meinen Untersuchungen ergeben. Beim Befolgen der jetzt zu besprechenden Maßnahmen ist zu erwarten, daß die Entstehung einiger Verkrümmungen vermieden, daß auch vielleicht ein Teil der leichten Skoliosen gebessert wird. Dies hoffe ich um so eher, als sicher ein Teil der Wirbelsäulenverbiegungen spontan ausheilen. Die Durchsicht der vom Schularzt in den hiesigen Volksschulen seit Jahren geführten Listen zeigt, daß Verbiegungen, die in den ersten Schuljahren regelmäßig beanstandet wurden, später vollständig verschwanden, ohne jede spezielle Therapie. Grundprinzip aller Therapie muß eine gute Ernährung sein, verbunden mit Fernhaltung jeder Uebermüdung. Auch die kleinste therapeutische Maßregel darf kein Plus von Arbeit für das Kind sein.

1. Jedes Kind ohne Ausnahme ist beim Schuleintritt genau auf seinen Gesundheitszustand zu untersuchen. Schwere Formen von Rachitis werden für 1 Jahr zurückgewiesen, ebenfalls leichte Fälle, wenn die Vermutung naheliegt, daß die Kräfte des Kindes durch einen weiten Schulweg oder durch schlechte häusliche Verhältnisse über Gebühr angestrengt werden. Im September geborene Kinder dürfen auf keinen Fall schon im April mit 5½ Jahren zur Schule geschickt werden.

2. Auch in den höheren Schulen ist ein Schularzt anzustellen, der jedes Jahr alle Kinder zu untersuchen hat, und zwar in Gegenwart des Klassenleiters; denn es ist wichtig, daß dieser sich über den körperlichen Zustand seiner Schüler orientiert. Er wird die Leistungen dadurch ganz anders zu bewerten lernen und kann auch in vieler Beziehung die Tätigkeit des Arztes unterstützen.

3. Dem Schularzt muß ein größerer Einfluß eingeräumt und verschafft werden, als es bislang geschieht. Wenn der Arzt nur den Eltern den Rat geben darf, ihre Kinder behandeln zu lassen, und wenn es den Eltern freisteht, diese Weisung zu befolgen oder nicht, so ist damit der Allgemeinheit nicht gedient. Es muß eine zwangsweise Ueberführung in ein Krankenhaus möglich sein unter Eintreibung der Kosten von den Eltern oder bei Ortsarmen von der Gemeinde. Wir schützen uns durch Seuchengesetze

Digitized by Google

gegen Infektionen der verschiedensten Art, unter teilweise recht erheblichen Eingriffen in die persönliche Freiheit, warum sollte es nicht möglich sein, das unmündige Kind gegen die Willkür seiner Eltern zu schützen, die es durch Verweigerung der sachgemäßen ärztlichen Behandlung für den späteren Erwerb seines Lebensunterhaltes ungeeignet machen, und die dadurch der Gemeinde auch Lasten auferlegen.

4. Auch in allen höheren Schulen muß Gelegenheit gegeben werden, zur Frühstückszeit ein warmes Getränk (Milch, Kephir) zu erhalten. Auf Verordnung des Arztes muß das Kind auf Kosten der Eltern an dem warmen Frühstück teilnehmen. Es ist dafür Sorge zu tragen, daß ein großer Frühstücksraum zur Verfügung steht.

5. Daß die Schule natürlich allen Anforderungen der Hygiene genügen muß, brauche ich nicht erst zu erwähnen. Diese Ansicht hat sich seit einigen Jahren überall Bahn gebrochen. Leider ist man noch nicht allgemein von der Zweckmäßigkeit der Steilschrift überzeugt. In vielen Schulen werden jetzt Bäder eingebaut, die in 8—14tägigem Turnus von allen Kindern besucht werden, die freiwillig sich daran beteiligen. Hier ist unbedingt das regelmäßige Baden zwangsweise einzuführen. Man macht immer die Beobachtung, daß nur die baden, die auch sonst von Hause sauber gehalten werden. Der beaufsichtigende Lehrer oder die Lehrerin kann sich dabei vom körperlichen Zustand der Kinder einen Ueberblick verschaffen.

6. Auswärtswohnende, schwächliche „labile" Schüler müssen angehalten werden, für einige Zeit in der Stadt in eine geeignete Pension zu gehen. Die augenblicklichen Mehrkosten machen sich durch die bessere Gesundheit später schon bezahlt. Kein Schüler darf häuslichen Unterricht (Musik, Kunstgeschichte oder dgl.) erhalten ohne Erlaubnis des Schularztes.

7. Dispensation von einzelnen Schulstunden, besonders Turnen, soll nicht gestattet sein. Die Befreiung von einigen wenigen Stunden hat gewöhnlich keinen großen gesundheitlichen Einfluß, anderseits zwingt sie die Kinder, um mit den Kameraden gleichen Schritt zu halten, mehr häusliche Arbeiten zu machen. Bei der Behandlung hochgradiger Skoliosen ist, wie auch schon Wullstein tut, das Kind für einige Zeit ganz aus der Schule herauszunehmen und spezialärztlich zu behandeln.

8. Die Nachmittage sollen überall frei von wissenschaft-

Digitized by Google

lichen Stunden sein. Es braucht damit durchaus nicht verbunden zu sein, daß die Schule in ihren Anforderungen zurückgehen muß. Eine gewisse Modifikation des Lehrplans wird allerdings unvermeidlich sein, wie z. B. Verkürzung der einzelnen Stunden auf 40 Minuten usw. Der Wechsel der Lehrmaterie erhält auch den Geist des Kindes viel aufnahmefähiger. Eine Aenderung wäre auch noch empfehlenswert, die eine Menge Sorgen mit einem Schlage beseitigen würde, die aber vorläufig aus pekuniären Gründen nicht eingeführt werden kann, nämlich die bedeutende Verkleinerung der Klassen. Ich glaube sicher, daß wir diesen Weg noch einmal gehen werden, trotz der hohen Kosten, die aber reichlich dadurch aufgewogen werden, daß in kleinen Klassen in viel kürzerer Zeit mehr erreicht werden kann. Es ließen sich so die Schuljahre verkürzen, oder es könnte ein Teil der Fachbildung schon vorweggenommen werden.

9. Es dürfte sich vielleicht auch empfehlen, wenn in allen Schulen die Eltern in jedem Jahre eine Mitteilung erhielten, in der kurze Anweisung über die Hygiene des Kindes gegeben würden. Es müßten über Wahl des Arbeitsplatzes, über die Stellung zum Licht, über die Höhe des Sitzes usw. Anweisungen darin enthalten sein.

10. Die Lehrer müßten sich häufig davon überzeugen, daß die Kinder sich nicht mit unnötigen Büchern schleppen. Es ließe sich vielleicht auch einrichten, daß im Klassenschrank für jeden Schüler ein Plätzchen reserviert würde, wo er die Hefte deponierte, die er nicht zu Hause braucht. Natürlich kann die Schule keine Verantwortung über die Bücher übernehmen.

11. Die Zahl der Turnstunden ist unbedingt auf drei zu erhöhen, von denen die eine ganz den Turnspielen gewidmet sein kann, während in den anderen beiden Stunden Freiübungen und Geräteturnen abwechseln. Es ist zu bedauern, daß unter einem gewissen englischen Einfluß an Stelle des exakten deutschen Turnens die Spiele getreten sind. Meines Erachtens ist es ein Verkennen der Ziele des Turnens, wenn man sich nur bemüht, die Stunden dem Schüler angenehm zu machen, anstatt zu bedenken, daß Turnen ein gleichberechtigtes Unterrichtsfach sein muß, das auch Anforderungen an die Kinder stellt. Bei der Auswahl der Freiübungen könnten solche mehr berücksichtigt werden, die zur Stärkung der Rückenmuskulatur beitragen. Ob die Turnstunden auf den Vormittag zu verlegen sind oder ob sie immer nur nachmittags stattfinden sollen,

Digitized by Google

wird sich wohl nach den verschiedenen Klassen richten. Es wäre ja daran zu denken, vier halbe Turnstunden auf den Vormittag zu legen und die Spielstunde an einem Nachmittag abzuhalten. Von den Turnübungen in der Klasse, die manchenorts täglich vorgenommen werden, verspreche ich mir nicht viel. Unbedingt ist aber zu fordern, daß Knaben und Mädchen vom ersten Schultage einen Turnunterricht genießen.

Schwierig ist meines Erachtens die Stellung der Schule zum Sport; sie muß hier sehr zurückhaltend sein. Es liegt im Jüngling, leicht sich Anstrengungen zuzumuten, denen er noch nicht gewachsen ist, nur weil Altersgenossen mit besseren Kräften sie ertragen können. Ich habe jetzt schon mehrfach gesehen, daß Kinder bei den Uebungen der Jugendwehr sich überanstrengten, bloß weil sie hinter den Aelteren nicht zurückstehen wollten. Ich will damit den Leitern durchaus keinen Vorwurf machen, denn ein solches Anstrengen über die Kräfte wird immer dort eintreten, wo Kinder verschiedenen Alters zu gleichen Zwecken vereinigt sind.

12. Die Turnstunden sind nur durch eigens ausgebildete Lehrer zu erteilen; es ist durchaus unzulässig, daß der Klassenleiter, vielleicht schon ein älterer Herr, Turnunterricht erteilt.

13. Wenn man die Forderung nach ausgebildeten Turnlehrern erhebt, so muß natürlich auch an jeder Universität den Studenten Gelegenheit geboten werden, sich die Fakultas für Turnen zu erwerben. Die Einrichtung dieses Lehrfaches würde kaum große Schwierigkeiten bereiten. Die Erbauung einer Universitätsturnhalle, die gleichzeitig den akademischen Turnvereinen und Korporationen zur Verfügung gestellt werden könnte, würde allerdings notwendig sein. Wenn in Verbindung mit dieser Halle kleinere Räume vorhanden wären, die den einzelnen Verbindungen zu ihren Fechtübungen zur Verfügung gestellt würden, so ließe sich dadurch noch eine gewisse Einnahme erzielen. Neben der speziellen Ausbildung im Turnen wären natürlich Vorlesungen über Anatomie, Hygiene und Teile der Chirurgie notwendig. Die Abhaltung dieser Kollegs würde sich aber leicht ermöglichen lassen.

14. Nachahmenswert ist das Beispiel, das uns Spitzy in Graz gegeben hat, nämlich die Haltung eines Kollegs über Biologie und Physiologie des Wachstums, über körperliche Erziehung und über Sport. Diese Vorlesung würde wahrscheinlich für jeden Philologen von Wert sein.

Digitized by Google

15. Von dem Schularzt ist zu fordern, daß er sich auch auf dem Gebiete der Orthopädie gewisse Erfahrungen gesammelt hat. Dies ist aber nur möglich, wenn dem Medizinstudierenden auf jeder Hochschule Gelegenheit gegeben wird, ein Kolleg über orthopädische Chirurgie zu hören. Die Errichtung eines eigenen Lehrstuhles für dieses Fach ist schon seit langem eine Forderung der Deutschen Gesellschaft für orthopädische Chirurgie; hoffen wir, daß es auch den kleineren Universitäten möglich sein wird, dieses Ziel zu erreichen, vielleicht dadurch, daß sie ein gemeinsames Heim für orthopädische Fälle und für Krüppel schaffen.

16. Die Fachorthopäden sollten es sich zur Aufgabe machen, neben der Therapie der Verbiegungen auch die Prophylaxe zu pflegen und die körperliche Entwicklung der Jugend und damit des ganzen Volkes zu überwachen.

Digitized by Google

XXV.

Ein neues einfaches, billiges und exaktes Skoliosenmeßverfahren.

Von

Dr. **H. Schlee**, Braunschweig.

Mit 5 Abbildungen.

Meine Herren! Aus der Fülle der Skoliosemeßverfahren, die uns die letzten Jahrzehnte gebracht haben, sind als wirklich im Gebrauch befindlich und dadurch anerkannt im wesentlichen wohl nur zwei Arten übrig geblieben:

1. Das Projektionszeichnungsverfahren, wie es am zweckmäßigsten wohl immer noch der bekannte Schultheßsche Apparat ermöglicht und

2. das photographische Verfahren mit verschiedenen Modifikationen, am häufigsten wohl angewendet in Form der Meßgitterphotographie.

Als drittes käme dann natürlich noch das Röntgenverfahren dazu; doch bleibt dieses in der Praxis wohl durchweg beschränkt auf abschnittsweise Untersuchungen der Wirbelsäule, stellt also eigentlich praktisch kein Meßverfahren der Skoliose als Ganzem dar, abgesehen von den sonstigen Mängeln des Verfahrens für diesen Zweck, die ja Schultheß genügend gekennzeichnet hat.

Ohne jeden Zweifel stellt nun bisher die einzige wirklich und streng theoretisch exakte Methode der Skoliosemessung das Projektionsverfahren dar, das wir kurz als das Schultheßsche bezeichnen dürfen. Denn sie allein liefert technisch einwandfrei gewonnene, in Zahlen ausdrückbare exakte Meßkurven, die, weil sie die Abstände sämtlicher Punkte der vorhandenen Niveaudifferenzen des skoliotischen Rumpfes von festen Grundebenen mathematisch

Digitized by Google

genau berechnen lassen, allein von allen Methoden auch eine exakte Tiefenmessung ermöglichen, ohne welche jede Meßmethode selbstverständlich unvollständig und gerade im wichtigsten Punkte versagend ist. Demgegenüber sind ja die Nachteile dieser Methode ebenso unbestreitbar, als da sind 1. sehr hohe Kosten, 2. eine Beschränkung insofern, als das Verfahren eben nur ein trockenes Kurvensystem liefert, uns aber leider — wie das schon Hoverka an dieser Stelle bedauert hat — das doch unzweifelhaft recht erwünschte gleichzeitige anschauliche Bild des skoliotischen Rumpfes selbst vermissen läßt.

Diesen letzteren Uebelstand beseitigt die zweite Gruppe der genannten Verfahren, die photographische Methode; dafür haftete ihr aber bisher wieder der — natürlich schwerere — Fehler an, daß sie keine exakten Meßresultate lieferte. Denn erstens mal fehlte ihr das wichtigste, die exakte Tiefenmessung, außerdem aber kann bisher auch nicht einmal die Messung der seitlichen Differenzabstände auf photographischem Wege den Anspruch auf absolute Genauigkeit erheben, da sie wohl ausnahmslos die vorherige Markierung bestimmter Punkte am Rumpf erfordert, damit aber sofort ein von den Sinnesempfindungen abhängiges, deshalb nicht ganz objektives und zuverlässiges Moment in die Messung hineingetragen wird. So drängt sich von selbst der Wunsch auf, ein Verfahren zu besitzen, welches die Vorzüge der beiden vorgenannten vereinigt, ihre Nachteile aber vermeidet; ein solches möchte ich Ihnen nun hier vorführen.

Ich bin dabei von folgender Ueberlegung ausgegangen:

Wenn das in den letzten Worten präzisierte Ziel — Vereinigung des Projektionszeichnungs- oder eines diesem genau gleichwertigen Verfahrens mit dem photographischen Verfahren in Eins — erreicht werden sollte, so war das augenscheinlich nur möglich so, daß erstens den Schultheßschen Zeichenstiftskurven gleichwertige Kurven auf photographischem Wege gewonnen würden und daß dann ferner, da ja das Wesen des Schultheßschen Verfahrens in dem Schaffen konstanter Beziehungen dieser Zeichenstiftskurven zu festen Grundebenen liegt — wie das oben schon bemerkt wurde — dann auch für die so gewonnenen Ersatzkurven solche Beziehungen geschaffen werden mußten. Nun ist es ja eine altbekannte Tatsache, daß die Projektion gerader Linien auf gekrümmte Flächen, gekrümmte Schattenlinien auf diesen Flächen ergibt, die sich den Niveaudifferenzen genau anpassen und da diese Tatsache natürlich auch

Digitized by Google

für den skoliotischen Rücken gilt, so ist es natürlich auch ein leichtes, auf diesem solche gekrümmten Schattenlinien zu erzeugen die sich den Niveaudifferenzen genau anschmiegen, also genau dasselbe darstellen, wie bei Schultheß die durch den Zeichenstift abresp. nachgezeichneten Kurven. Mit solchen Schattenlinien allein wäre aber natürlich für die exakte Messung nichts anzufangen, weil dann eben die gesuchte, absolut notwendige Beziehung derselben zu einer festen Grundebene, die allein die exakte Messung, wie aufgeführt, ermöglicht, fehlen würde. Es galt also offenbar eine solche feste Grundebene ebenfalls photographisch darstellbar zu finden und dann dieselbe auf der gleichen Aufnahme, welche die die Zeichenstiftskurven ersetzenden Schattenlinien wiedergab, mit diesen zu vereinigen dergestalt, daß zwischen beiden konstante Beziehungen, wie bei Schultheß zwischen den Zeichenstiftskurven und den festen Grundebenen geschaffen wurden. Gelang dies, so war die Aufgabe voraussichtlich gelöst; doch war dann noch zu beachten, daß, wenn der weitere Zweck, die Kosten des Schultheßschen Verfahrens zu vermeiden, gleichzeitig erreicht werden sollte, die Technik des ganzen Verfahrens natürlich eine möglichst einfache sein mußte. So schien also die praktische Lösung der gestellten Aufgabe, auch nachdem die theoretischen Erfordernisse klar erkannt waren, noch keineswegs sehr einfach; mit der liebenswürdigen Unterstützung des Lektors für wissenschaftliche Photographie an der technischen Hochschule zu Braunschweig Herrn Dr. Michelers gelang es aber, eine solche vollbefriedigende Lösung auf äußerst einfache Weise zu finden.

Fig. 1.

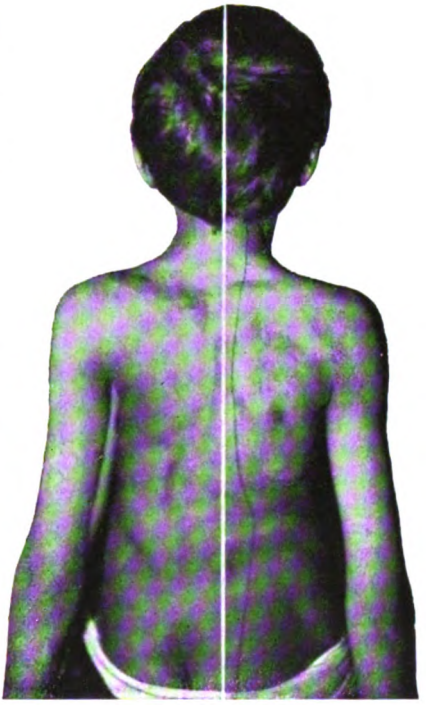

Bringt man zwischen dem Objektiv eines photographischen

Digitized by Google

Apparats und einem menschlichen Rumpfe — etwa einem skoliotischen Rücken — eine vertikal suspendierte Schnur an und photographiert in der gewöhnlichen Art mit zerstreutem Licht, so erhält man natürlich auf dem Bilde auf dem Rücken nur eine geradlinige Vertikallinie, weil das Bild der Schnur und die von derselben auf dem Rücken des Patienten projizierte Schattenlinie in diesem Fall zusammenfallen. Bringt man nun aber eine möglichst punktförmige Lichtquelle seitlich von dem Objektiv aber in der zur Kassettenebene parallelen Objektivebene an und photographiert nun mit dieser Belichtung, so erhält man in der Aufnahme zwei Linien (Fig. 1), 1. eine gerade wieder das direkte Bild der Schnur darstellende und 2. auf der der Lichtquellenseite entgegengesetzten Körperhälfte eine zweite, die Schattenlinie der Schnur auf dem Rücken darstellende, die jetzt in die Erscheinung tritt, weil infolge der Schrägstellung der Lichtquelle gegen die Sagittal-

Fig. 2.

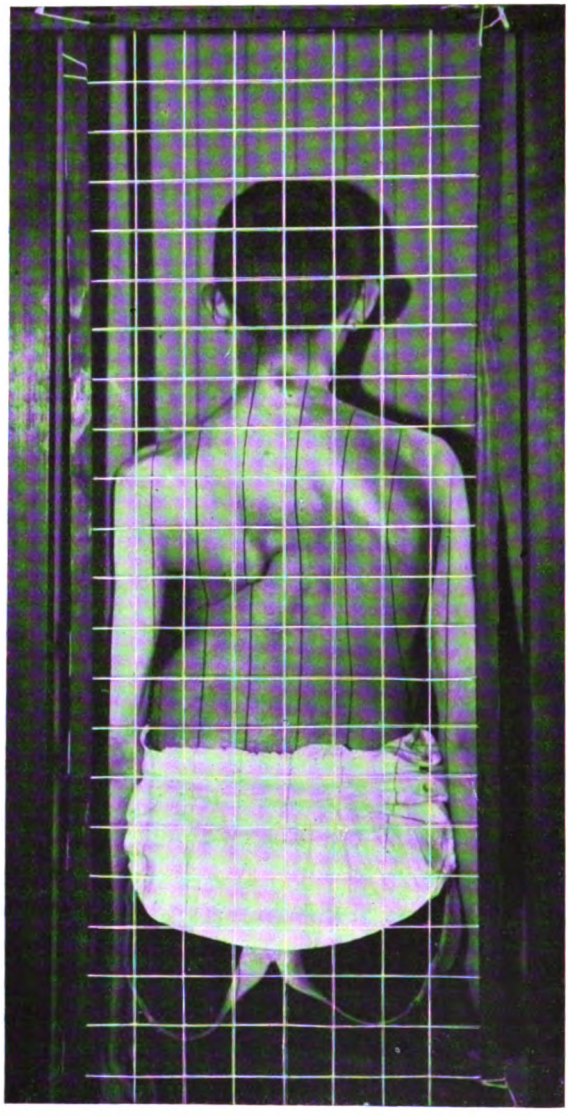

Digitized by Google

ebene des Objektivs natürlich auch der Schatten der Schnur jetzt schräg projiziert worden ist. Selbstverständlich schmiegt sich diese Schattenlinie den Niveaudifferenzen des Körpers aufs genaueste an, ergibt also genau dieselbe Linie, wie sie der Schultheßsche Zeichenstift, in derselben Vertikalebene heruntergeführt, ergeben würde. Analog erhält man, wenn man die Schnur nicht vertikal, sondern horizontal anbringt, bei der ersten Anordnung, d. h. bei zerstreutem gleichmäßigen Licht natürlich wieder nur eine gerade Horizontallinie; bringt man dagegen dann wieder eine punktförmige Lichtquelle in der Objektivebene unterhalb (oder oberhalb) des Objektivs an, so erhält man wieder zwei Horizontallinien, eine gerade, das Bild der Horizontalschnur selbst darstellend, und eine gekrümmte, die Schattenlinie derselben schräg gegen die Horizontalebene des Objektivs projiziert, darstellend. (Abbildung wohl überflüssig, im übrigen vgl. Fig. 3.) Wählt man nun statt einer Vertikal- und einer Horizontalschnur ein ganzes System solcher Schnüre, d. h. bringt man zwischen Objektiv und Rücken ein dezimetrisches Meßgitter, so erhält man analog bei der Anordnung 1 — Lichtquelle seitlich vom Objektiv — die in Fig. 2 reproduzierte Aufnahme, welche 2 Liniensysteme zeigt: 1. das Meßgitterbild selbst, 2. ein System von Krümmungslinien, welche die Schattenlinien jeder einzelnen Vertikalschnur des Meßgitters darstellen; bei Anordnung 2 — Lichtquelle unterhalb oder oberhalb des Objektivs — die in Fig. 3 reproduzierte Aufnahme, welche wieder 2 Liniensysteme zeigt: 1. wieder das Meßgitterbild selbst, 2. ein System von Krümmungslinien, welche die Schattenlinien

Fig. 3.



Digitized by Google

jeder einzelnen Horizontalschnur des Meßgitters darstellen. Die Krümmungsliniensysteme in beiden Aufnahmen nun geben, da sich genau den Niveaudifferenzen des Körpers anschmiegend, wie schon oben ausgeführt, genau die durch die Schultheßschen Zeichenstiftskurven bezeichneten Linien wieder; das geradlinige System aber bietet uns, die Meßgitterebene darstellend, die gesuchte Grundebene, zu welcher nunmehr die einzelnen Punkte der Niveaudifferenzen in bezug auf ihre Tiefenabstände in die gewünschten konstanten Beziehungen gesetzt werden können. In der Tat läßt sich auch mathematisch exakt nachweisen, daß es möglich ist, aus diesen Aufnahmen

Fig. 4 a.



Fig. 4 b.

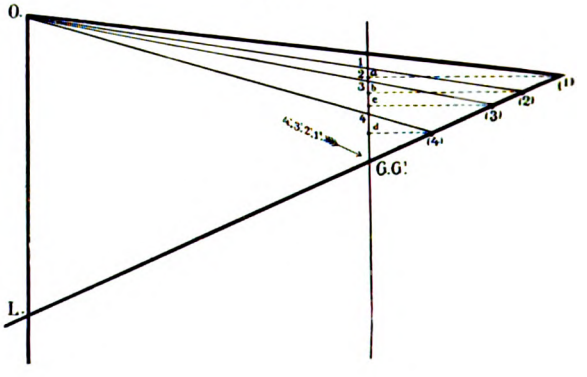

ohne jede Schwierigkeit die Tiefenabstände der einzelnen Punkte der Horizontal- und Vertikalebene der Körperoberfläche von der festen Grundebene, der Meßgitterebene, so genau zu bestimmen, daß danach ohne weiteres die nötigen exakten Meßkurven aufgestellt werden können.

In der nach obiger Methode gewonnenen photographischen Aufnahme der Fig. 4 sollen die Tiefenabstände der Punkte 1, 2, 3, 4 von der Meßgitterebene bestimmt werden. Wir können diese Abstände zwar in absoluten Zahlen bestimmen, doch ist es unnötig, da es sich für die Gewinnung der Meßkurven nur um die relativen Abstände, oder mit anderen Worten um das Verhältnis der senk-

Digitized by Google

rechten Abstände der Punkte 1, 2, 3, 4 von der Meßgitterebene handelt. Diese Tiefenabstände der Punkte 1, 2, 3, 4 von der Meßgitterebene stehen nun aber im direkten Verhältnis zu den Abständen der Punkte 1, 2, 3, 4 auf der Schattenlinie im photographischen Bilde von den Punkten 1′, 2′, 3′, 4′ auf der Meßgitterschnurlinie GG, im photographischen Bilde, wobei nur vorausgesetzt wird, daß erstens die Meßgitterlinien sich in rechtem Winkel schneiden und daß zweitens die photographische Platte bei der Aufnahme parallel zur Meßgitterebene gestanden hat.

Beweis: Es sei in der Zeichnung der Fig. 4 O des Objektivs, L die Lichtquelle; es sei weiter GG, die senkrecht zur Zeichenebene stehende schattenwerfende Meßgitterschnur und es seien endlich (1), (2), (3), (4) die Punkte der Körperoberfläche, so sind die Strecken a (1), b (2), c (3), d (4) die gesuchten Tiefenabstände. Diese gehören nun den rechtwinkeligen Dreiecken a (1) G, b (2) G, c (3) G, d (4) G an. Die Hypothenusen dieser 4 Dreiecke verhalten sich aber zueinander wie ihre Katheten, da sie alle ähnlich sind; d. h. also: es verhalten sich die Strecken G (4) : G (3) : G (2) : G (1) = d (4) : c (3) : b (2) : a (1) also wie die Tiefenabstände zueinander. Anderseits aber verhalten sich in den Dreiecken G (4) 4, G (3) 3, G (2) 2, G (1) 1 die Strecken G (4) : G (3) : G (2) : G (1) = G 4 : G 3 : G 2 : G 1. Dies letztere sind aber drei Strecken, die wir direkt aus der photographischen Aufnahme der Fig. 4 abmessen können. Die Abstände der Punkte 1—1′, 2—2′, 3—3′, 4—4′ auf der photographischen Aufnahme geben also direkt die Tiefenabstände in Verhältniszahlen, wie sie zur Konstruktion der gesuchten exakten Meßkurve genügen.

Somit löst also die Methode die gestellte Aufgabe, absolut exakte Messung mit anschaulicher photographischer Darstellung des skoliotischen Rumpfes selbst zu vereinigen, durchaus befriedigend.

Als drittes wäre nun noch zu beweisen, daß auch die weitere Forderung — Vermeidung hoher Kosten und möglichst einfache Technik — durch unsere Methode erfüllt wird. Daß das in der Tat der Fall ist, zeigt eine kurze Darstellung der verblüffend einfachen Technik des Verfahrens ohne weiteres:

Hinter dem Rücken des Patienten wird ein dezimetrisches Meßgitter in der gewöhnlichen Weise aufgestellt, wobei es nicht nötig ist, den Patienten, wie sonst bei der Meßgitterphotographie zum Zweck von Vergleichsmessungen, irgendwie auf bestimmte Punkte

Digitized by Google

einzustellen, worauf noch zurückzukommen sein wird. Auch der Abstand des Patienten vom Meßgitter ist beliebig. Im üblichen, übrigens auch beliebigen Abstand vom Meßgitter wird ein gewöhnlicher photographischer Apparat so eingestellt, daß, wie gewöhnlich, die Kassettenebene parallel zur Meßgitterebene steht. An dem Apparat sind nun folgende minimale Veränderungen anzubringen: In der Ebene des Objektivs wird an demselben (Fig. 5) seitlich (rechts oder links) ein kleiner, beliebig, zweckmäßig etwa 20 cm langer Träger — also etwa einfach ein schmales, gerades Stück Eisenblech in dieser Länge — parallel zur Kassettenebene angebracht; am äußeren, freien Ende desselben wird ein ebenfalls beliebig langes, zweckmäßig ca. 8 cm Magnesiumband etwas zusammengelegt angewickelt, mit dem freien Ende, um eine möglichst punktförmige Lichtquelle zu bekommen, möglichst gerade aus auf das Meßgitter gerichtet. (N. B. Also nicht wie in der Abbildung, wo das Magnesiumband herabhängt, um es besser zur Anschauung zu bringen.) Ein zweiter, ebensolcher Träger wird ferner am Objektiv nach unten (oder oben) zu angebracht und ebenfalls mit Magnesiumband versehen.

Fig. 5.

Dann wird zuerst mit Abbrennen des seitlichen (Ergebnis Fig. 2), dann mit Abbrennen des anderen Magnesiumbandes (Ergebnis Fig. 3) photographiert — und die ganze Sache ist fertig. Es muß wohl zugegeben werden, daß eine einfachere Technik kaum noch denk-

Digitized by Google

bar ist. Das einmalige Anbringen der Träger ist das Werk weniger Minuten, das Anbringen der Magnesiumbänder jedesmal das von Sekunden. Die Kosten für die „Armierung" sind gleich Null, die Mehrkosten für jede Einzelaufnahme in Gestalt des Betrages für die Magnesiumbänder ebenso.

Schließlich besitzt die Methode aber noch den weiteren großen Vorzug, eine absolute Einheitsmethode darzustellen, weil, wie wir gesehen haben, die gewonnenen Kurven immer die gleichen bleiben, gleichgültig wie die Stellung des Patienten am Meßgitter gewählt war. Dieser Vorzug macht sich besonders geltend natürlich bei denjenigen Fällen, bei welchen die Kontrollmessungen an verschiedenen Orten und von verschiedenen Untersuchern vorgenommen werden müssen; jeder ist da vom anderen völlig unabhängig. Aber auch bei fortlaufender Behandlung in einer Hand wird die Kontrollmessung dadurch natürlich erheblich erleichtert und zudem noch zuverlässiger. Zu bemerken wäre schließlich noch, daß zum mindesten für die letzteren Messungen praktisch natürlich im allgemeinen auch nur eine Aufnahme, etwa die der Fig. 2, genügen würde.

Endlich möchte ich, um nicht irgendwie in den Verdacht zu kommen, uns mit fremden Federn schmücken zu wollen, nicht unterlassen, darauf hinzuweisen, daß die an sich ja altbekannte Tatsache der Schattenprojektion gerader Linien auf unebene Flächen mit dem Ergebnis gekrümmter Linien, die von uns zum Ersatz der Zeichenstiftskurven benutzt wird, auch früher schon zur Verwendung in der Skoliosenmessung vorgeschlagen worden ist, nämlich von O. Semeleder (Wien. klin. Wochenschr. 1910, Nr. 30). Doch ist, wie man sich durch Vergleich mit der genannten Arbeit überzeugen kann, das dort vorgeschlagene Verfahren im übrigen von dem vorstehend beschriebenen sowohl im prinzipiellen, theoretischen Aufbau, wie in der technischen Ausführung, wie endlich im Endergebnis gänzlich verschieden.

Digitized by Google

XXVI.

Aus der chirurgischen Universitätsklinik in Graz
(Prof. Dr. V. v. Hacker).

Beitrag zur Nervenplastik.

(Erfolgreiche totale periphere Implantation des Radialis in den Medianus nach ausgedehnter Resektion des ersteren wegen malignen Neurofibroms.)

Von

Dr. **G. Frh. v. Saar,**
Privatdozent für Chirurgie, gewesener Assistent der Klinik.

Mit 2 Abbildungen.

Meine Herren! Wenn wir vor der Aufgabe stehen, bei Ausfall einer größeren Strecke eines hochwertigen Extremitätennerven die unterbrochene Leitungsbahn wieder herzustellen, so haben wir nur wenige Methoden zur Wahl:

1. Die direkte Nervennaht nach vorheriger Mobilisierung der beiden restierenden Enden (v. Hacker, Schueller).

2. Die Vereinigung der restierenden Nervenstümpfe durch direkte Naht abgespaltener kleinerer oder größerer Lappen aus deren Kontinuität (Letiévant).

3. Die Vereinigung der beiderseitigen Nervenstümpfe durch Herstellung einer Leitbahn, entlang welcher die Nervenfasern auswachsen können; sogenannte Distanznaht (Gluck, Payr, Vanlair u. a.).

4. Die Nervenplastik; die Neurotisation der unterbrochenen Nervenbahn durch zentrale oder periphere Implantation seitens eines gesunden Nerven der Nachbarschaft (Spitzy u. a.).

Die drei erstgenannten Methoden sind nur bei kleineren De-

Digitized by Google

fekten bis zu wenigen Zentimetern Ausdehnung ausführbar. Wenn es aber gilt, Defekte größerer Strecken (10 cm und mehr) zu decken, dann bleibt uns nur die Methode der Nervenplastik. Da die Bewertung der Leistungsfähigkeit dieser Methode noch eine schwankende ist, so möchte ich mir erlauben, über den Enderfolg eines Falles zu berichten, bei dem ich vor 2 ½ Jahren einen Kontinuitätsdefekt von ca. 15 cm im Bereich des Nervus radialis durch periphere totale Implantation in den Nervus medianus behandelt habe.

(Herrn Prof. v. Hacker sage ich für die gütige Ueberlassung des Falles zur Operation und Publikation meinen ergebensten Dank.)

Der 27jährige F. K., dessen Anamnese weder persönlich noch familiär irgendwelche Besonderheiten aufweist, bemerkte schon vor Jahren das Vorhandensein einer kleinen Geschwulst am linken Oberarm, knapp oberhalb der Ellenbeuge; dieselbe begann im Juli 1910 stärker zu wachsen und vergrößerte sich in den letzten Wochen vor der Spitalaufnahme so rasch, daß sie jetzt (November 1910) Orangengröße erreicht hat. Nunmehr stellten sich auch Ameisenlaufen und Kribbeln im Vorderarm ein; seit 4 Wochen kann Patient auch den Vorderarm und die Hand nicht mehr zur Arbeit gebrauchen. In letzter Zeit sind einige ähnliche Geschwülstchen in der Haut der Brust entstanden, ohne jedoch irgendwelche Beschwerden zu verursachen.

Patient ist groß, schlecht genährt, von phthisischem Habitus; doch ist keine Erkrankung der Lungen oder des Herzens nachweisbar. Im Urin kein Eiweiß, kein Zucker. Veraltete, deform geheilte Fraktur im unteren Drittel des rechten Unterschenkels (Nearthrose). Ein Röntgenbild des linken Ellbogengelenks zeigt intakten Knochen. An der Außenseite des linken Oberarms, ca. 3 cm oberhalb des Epicondylus externus humeri, findet sich eine orangengroße, ziemlich derbe, runde Geschwulst, die bei der Spannung der Armmuskeln fast unbeweglich wird, bei Entspannung derselben aber in seitlicher Richtung gut beweglich ist. Die Haut über der Geschwulst ist unverändert und verschieblich. Der Tumor entspringt aus der Tiefe des Sulcus bicipitalis externus. In der linken Achselhöhle keine Drüsen. In den Fossae supraclaviculares beiderseits kleine indolente Drüschen. In der Nähe des freien lateralen Randes des linken Pectoralis major finden sich 4—5 kleine, bohnengroße, rundliche Geschwülstchen, über denen die Haut bläulich verfärbt und nicht verschieblich ist. Die Beweglichkeit im linken Ellbogengelenk ist an und für sich frei und schmerzlos, nur die Streckung ist von 160 Grad an durch die Lage und Größe des Tumors durch Schmerzhaftigkeit behindert.

Der von der neurologischen Klinik (Prof. Hartmann) erhobene Nervenbefund (Assistent Dr. Phleps) ergab: Vollkommene motorische Unerregbarkeit des Nervus radialis distal von der genannten Geschwulst; die proximal davon gelegenen Portionen des Triceps sind gut erregbar. Die sensiblen Qualitäten des Nervus radialis distal von der Geschwulst sind zum Unterschied von den

Digitized by Google

motorischen gut erhalten. Bei elektrischer Prüfung ist die Erregbarkeit des Triceps eine gute, während sie in den Muskeln distal von der Geschwulst vollkommen fehlt. Bei direkter elektrischer Reizung der Muskeln zeigen die Extensoren des Vorderarms nur geringe quantitative Herabsetzung der elektrischen Erregbarkeit.

Es handelt sich also um eine partielle Leitungsunterbrechung im Nervus radialis durch die in Rede stehende Geschwulst mit vorzüglicher Beteiligung der motorischen Funktion, während die sensible verhältnismäßig weniger tangiert erscheint.

Die Diagnose wurde auf Neurofibrom des Nervus radialis gestellt und wegen des raschen Wachstums in letzter Zeit, sowie wegen der motorischen Ausfallserscheinungen der Eintritt maligner Degeneration vermutet. Da bei der Größe des Tumors nur die Kontinuitätsresektion eines beträchtlichen Stückes des Nerven in Betracht kommen konnte, so mußte von vornherein an einen plastischen Ersatz gedacht werden. Am 25. Oktober 1910 hatte ich Gelegenheit, die Operation in B.M.N. und Esmarchscher Blutleere auszuführen.

Fig. 1.

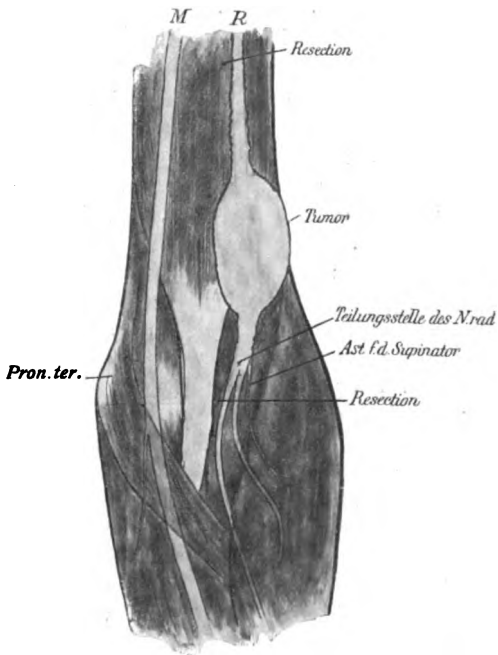

Situationsskizze bei der Operation (rekonstruiert).

Großer Türflügelschnitt mit medialer Basis; Abpräparieren der Haut. Der Tumor ist über gänseeigroß und wölbt die Muskulatur des Supinator longus deutlich vor. Eingehen in den Spalt zwischen Biceps und Supinator longus, Abziehen der Muskulatur, stumpfe Auslösung des Tumors und sorgfältige Darstellung des Nervus radialis auf eine Strecke weit distal- und proximalwärts. Dabei zeigt sich, daß der Nerv vom Tumor nicht nur im Bereich desselben aufgesplittert wird, sondern daß er sowohl proximal wie distal vom Tumor noch einige Zentimeter weit verdickt, gelblich verfärbt und härter erscheint. Deshalb wird nach beiden Seiten hin der Türflügelschnitt erweitert und der Verlauf des Nerven noch weiterhin freigelegt. Proximal kann man erst an der Umschlagstelle des Nervus radialis in einwandfrei gesundes Gebiet kommen; dort wird der Nerv mit einer Fadenschlinge (in der Längsrichtung angelegt!) zart angeschlungen und distal davon scharf abgesetzt. Sodann wird der Tumor mitsamt dem proximal freigemachten Nerven herabgeklappt und die Auslösung des Nervenstammes auch noch distal bis weit in

Digitized by Google

die Vorderarmmuskulatur hinein fortgesetzt, da sich analoge Veränderungen am Nerven bis jenseits der Teilungsstelle in seine 2 Aeste (Ramus profundus und superficialis) vorfinden. Anschlingung dieser, sowie zweier feiner Muskeläste in sicher gesundem Gebiet und Absetzung des Hauptnerven proximal davon, so daß der Tumor jetzt frei wird und mitsamt dem ausgelösten Nervenstamm entfernt werden kann. Er ist von graurötlicher Farbe, ovoider Gestalt, glatter Oberfläche und von einer bindegewebigen Kapsel umgeben (siehe Fig. 1).

Da der Defekt zwischen den restierenden Nervenenden mindestens 15 cm beträgt, so kann von einer direkten Vereinigung, sei es durch Mobilisation oder durch Lappenabspaltung, keine Rede sein, sondern es bleibt als einzige Möglichkeit eine plastische Deckung durch Implantation des ganzen peripheren Stumpfes in einen der benachbarten unversehrten Armnerven übrig (totale periphere Implantation nach Spitzy), wozu sich der Lage nach der Medianus am besten eignet. Zu diesem Behufe wird folgendermaßen vorgegangen:

Es wird zunächst mittels eigenen Schnittes im Sulcus cubitalis internus der Nervus medianus daselbst freigelegt und distal auspräpariert. Dann wird nach stumpfer Tunnelierung des Pronator teres das proximale Ende des peripheren Radialisstumpfes mitsamt den einzeln angeschlungenen Muskelästen durch den tunnelierten Muskel durchgezogen und in den Nervus medianus gerade an seiner Durchtrittstelle durch den Pronator implantiert. Die Implantation geschah so, daß der Nervus medianus an entsprechender Stelle in der Mitte schräg längs gespalten wurde und die nur seitlich am Perineurium gefaßten Stämme und Astenden des Nervus radialis in diesen Schlitz mit ganz feinen längsorientierten Nähten eingepflanzt wurden. Dann wurde der Musculus pronator teres zwischen seinen zwei Ursprungsköpfen etwas weiter gespalten und die zwei Muskelbäuche durch ein paar Kopfnähte an den umgebenden Weichteilen so fixiert, daß die Implantationsstelle allseits von Muskulatur gedeckt erschien. Daraufhin wurde die Vorderarmfascie und der Lacertus fibrosus exakt darüber vernäht (siehe Fig. 2). Das distale Ende des zentralen Radialisstumpfes wurde in eine eigens hergestellte Muskeltasche des nebenliegenden Triceps versenkt. Hautnaht mit Seidenknopfnähten, aseptischer Verband, Abnahme des Esmarch; Rötung der Hand und der Finger, keine Blutung. Pappendeckelschiene in halb gebeugter Stellung. Dauer der ganzen Operation 1¾ Stunden. Die Heilung erfolgte p. p. Am Rande des türflügelförmigen Hautlappens hatte sich eine ganz oberflächliche, nur die Epidermis betreffende trockene Gangrän eingestellt, die, ohne die Wundheilung irgendwie zu beeinflussen, sich nach kurzer Zeit abstieß.

Fig. 2.

Situationsskizze nach Ausführung der Plastik (rekonstruiert).

Digitized by Google

Der Patient ging nach 14 Tagen in die ambulatorische Behandlung der Nervenklinik über, woselbst fleißig gebadet, massiert, Heißluft und Elektrizität angewendet wurde. Leider entzog sich Patient dieser sehr sorgfältig ausgeführten Behandlung schon nach einigen Monaten, um in seine Heimat (Obersteier) sich zu begeben, woselbst absolut keine Behandlung mehr stattfand.

Die mikroskopische Untersuchung des exstirpierten Tumors im pathologischen Institut (Hofrat Eppinger) ergab Neurofibrom mit zentraler sarkomatöser Entartung.

2 Monate nach der Operation wurde seitens der Nervenklinik (Assistent Dr. Phleps) folgender Befund erhoben: Die Innervation des Ulnaris ist intakt, die des Medianus zeigt leichte Ausfallserscheinungen insofern, als die Sensibilität in den distalen Partien der Hand aufgehoben, in den proximalen Anteilen aber vorhanden ist. Im Radialisgebiet besteht vollkommener Ausfall aller sensiblen und motorischen Leistungen. Vom Plexus aus ist der periphere Radialis (Vorderarm) nicht erregbar. Die elektrische Erregbarkeit vom Medianus ist deutlich erhalten, jedoch nicht ganz so gut, als wie vom Ulnaris. Die direkte Erregbarkeit der Extensoren des Vorderarms ist erhalten, allerdings etwas träge (Anode besser als Kathode). Patient verließ damals, wie schon erwähnt, die Nervenklinik, um sich in seine Heimat zu begeben.

Fast ein halbes Jahr später, am 3. Mai 1911, wurde an dem zur Untersuchung hereinbestellten Patienten an gleicher Stelle folgender Befund erhoben:

Radialis am Vorderarm motorisch unerregbar. Sensibel findet sich starke Herabsetzung der Schmerzempfindung, während die Berührungsempfindung besser erhalten ist. Deutliche Sensibilitätseinengung des Radialisgebietes von den benachbarten Nervenstämmen her. Elektrisch ist bei Reizung sowohl vom Plexus wie auch vom Medianus her im Gebiet des Radialis distal von der Resektionsstelle keine Erregbarkeit zu konstatieren. Die direkte Erregbarkeit der Extensoren ist gleichfalls verschwunden. Die Hoffnung auf Wiederherstellung der Funktion war nach dem Resultat dieser Untersuchung wesentlich herabgestimmt. Es bedeutete daher eine sehr angenehme Ueberraschung, als bei einer neuerlichen Nachuntersuchung vor ganz kurzer Zeit folgender Befund erhoben werden konnte:

Befund am 21. Dezember 1912 (2 Jahre und 2 Monate nach der Operation; Assistent Dr. Phleps): Mäßige Atrophie der radialen Gruppe der Extensoren des Vorderarms; nur der Supinator longus scheint vollkommen zu fehlen. Der Mann ist imstande, im Handgelenk dorsal zu flektieren, wobei die Hand ulnar abweicht (im Extensor carpi radialis ist bei dieser Bewegung keine Spannung der Sehne wahrzunehmen). Beim Versuch, die Hand zur Faust zu schließen, bleibt dieselbe zunächst in Volarflexion und Ulnarabduktion zurück; wenn man sie jedoch leicht unterstützt, so zwar, daß man die zum Faustschluß nötige Dorsalflexion herbeiführt, so kann Patient ganz gut die Faust machen und einige Zeit hindurch beibehalten. Hierbei wird sicher auch der Extensor carpi radialis innerviert und auch die Sehnen des Extensor pollicis longus et brevis, sowie der Abductor pollicis longus bekommen einen mäßigen Spannungsgrad. Bei vollkommener Ruhelage befindet sich die Hand in leichter Ulnarabduktion

Digitized by Google

und Volarflexion im Handgelenk, so wie es bei Paresen des Nervus radialis der Fall zu sein pflegt. Ferner können noch willkürlich innerviert, resp. bewegt werden: Die Extensorsehne der Finger 5, 4 und 3 und der Extensor carpi ulnaris. Die Streckung von Diges 2 scheint nur auf dem Wege der Musculi lumbricales zu erfolgen. Ebenso findet bei Streckversuchen des Daumens nur eine Bewegung in den beiden distalen Daumengelenken statt, nicht aber im Metacarpalgelenk desselben. Doch scheint immerhin die Sehne des Extensor pollicis longus etwas gespannt zu sein. Die Abduktion des Daumens scheint ausschließlich durch den Abductor pollicis brevis geleistet zu werden, der nebenbei als einziger der kleinen Handmuskeln noch atrophisch ist.

Die elektrische Prüfung ergibt bei Reizung vom Plexus aus sowohl im Triceps als auch in den Extensoren des Vorderarms deutlich Zuckungen; die letzteren allerdings erst bei etwas stärkeren Strömen, wobei die gleichzeitige Zuckung in den Flexoren überwiegt. Bei Reizung vom Medianus aus zucken sowohl die Flexoren als auch die Extensoren des Vorderarms, letztere schwächer als erstere. Von einer umschriebenen Stelle radialwärts vom Reizpunkt des Medianus (Implantationsstelle?) lassen sich reine Zuckungen in den Extensoren des Vorderarms erzielen. Im Extensor digitorum communis ist bei 1,8 Milliampere die K.S.Z. stärker als die A.S.Z., wobei auch der Extensor carpi ulnaris und der Extensor carpi radialis mitzucken, letzterer allerdings schwächer. Auch an der Sehne für den Extensor digiti 2 ist hierbei eine schwache Zuckung zu sehen und zu tasten. Unerregbar bleiben bei diesen Versuchen die Extensoren des Daumens einschließlich des Abductor pollicis longus und der Supinator longus. Bei direkter Reizung der Muskeln zucken: Der Extensor carpi ulnaris bei 6,0, der Extensor digiti 3 bei 7,0 und endlich der Extensor digiti 2 bei 10,0 Milliampere, wobei überall die K.S.Z. stärker ist als die A.S.Z. Die Extensoren und die Abduktoren des Daumens sind nicht reizbar, ebensowenig der Supinator longus. Die Sensibilität ist im ganzen Bereich des Radialis intakt. Bei dem Umstande, daß im Extensor pollicis longus doch eine Spur von Innervation nachweisbar ist, läßt sich berechtigterweise hoffen, daß auch die Funktion der Extensoren des Daumens sich noch wesentlich bessern wird. Als der einzige verlorene Posten ist der Supinator longus anzusehen, der nicht nur funktionell vollständig verloren ist, sondern auch anatomisch völlig zugrundegegangen zu sein scheint.

Epikrise.

Was die Indikation zur Resektion eines so großen Abschnittes des Nervus radialis, abgesehen vom Tumor, betrifft, so glaube ich diesen Schritt rechtfertigen zu können.

1. Mit der sowohl klinisch wie histologisch manifesten Malignität des Tumors und

2. mit der Tatsache, daß gerade die endo- und perineuralen Lymphbahnen der Nerven bei weiterer Verbreitung des malignen

Digitized by Google

Prozesses am allerehesten ergriffen werden (vgl. v. Saar: Ein sehr junger maligner Mammatumor etc. — Beitr. z. kl. Chirurgie 1908, Bd. 57, H. 2, S. 231). Auf Grund dieser Tatsachen und Erfahrungen fühlte ich mich verpflichtet, in allererster Linie den Eingriff radikal zu gestalten und einwandfrei im Gesunden zu resezieren, wodurch der Defekt eben die erwähnte, allerdings sehr beträchtliche Größe von mindestens 15 cm erreichte. Allein auch bei größerer Beschränkung in der Resektion wären doch immer einige Zentimeter des Nerven weggefallen und eine direkte Vereinigung der Nervenenden wäre auch in diesem Falle kaum mehr möglich gewesen; ein Grund mehr, die primäre Resektion möglichst einwandfrei zu gestalten. Die Lage des Tumors am Oberarm an einer Stelle des Nerven, die zwischen dem Abgang der Oberarmäste für den Triceps und der Unterarmäste für den Supinator longus und die dorsoradiale Gruppe der Vorderarmextensoren gelegen war, mußte von vornherein die Chancen für die Erhaltung, respektive Wiederherstellung der Radialisfunktion an Hand und Vorderarm als denkbar ungünstig erscheinen lassen. Angesichts der Malignität des Prozesses und der ohnedies schon verloren gegangenen Motilität im Bereiche des ergriffenen Nerven lag meines Erachtens die Situation so, daß durch eine Nervenplastik funktionell nichts zu verlieren, vielleicht aber manches zu gewinnen war.

Betreffs der Ueberlegung, ob man zentrale oder periphere Implantation wählen sollte, mußte man sich folgendes sagen: Es kam hier alles darauf an, die noch restierenden gleichwertigen Vorderarmnerven möglichst wenig zu schädigen. Damit war die Entscheidung für die periphere Implantation prinzipiell gegeben. Dieselbe gestaltete sich nachher der ganzen Sachlage nach zu einer totalen, die noch dadurch kompliziert wurde, daß die im Bereiche der Resektion abgehenden Muskeläste ebenfalls zum Teil der Resektion anheimfielen und einzeln mit dem restierenden Hauptstamm in den Medianus implantiert werden mußten.

Was die Operation selbst und deren Technik betrifft, so kann ich in Kürze darüber hinweggehen. Der rein chirurgische Teil ist ja selbstverständlich und komplizierte sich, wie schon erwähnt, nur dadurch, daß die Aeste für die Vorderarmmuskeln einzeln herauspräpariert und schonend mit implantiert werden mußten. Dadurch wurde die Operation ungewöhnlich mühsam und präparatorisch schwierig. Bei der Anlegung der Plastik selbst bediente ich mich

Digitized by Google

des von Spitzy angegebenen Instrumentariums, sowie auch seiner Technik, die ich mehrmals bei ihm selber zu sehen Gelegenheit hatte.

Was endlich das anatomisch funktionelle Endresultat anbelangt, so will ich dabei etwas länger verweilen. Die anatomische Heilung ging glatt p. p. vonstatten. Eine ganz oberflächliche nur die Epidermis betreffende Gangrän das umschnittenen Hautlappens blieb ohne jeden Einfluß auf die Wundheilung. Immerhin möchte ich auf Grund dieser, sowie mehrerer anderer seither beobachteter Fälle von Extremitätenoperationen vor Lappen- oder Türflügelschnitten an den Extremitäten warnen. Die arterielle Versorgung der Haut der Extremitäten ist besonders an gewissen Partien eine recht schlechte und zur Ernährung der Lappen unzureichende. Es ist sicherlich besser, wenn man mit einem Längsschnitt nicht auskommt, deren mehrere anzulegen, als Lappen zu umschneiden, deren Ernährung stets fraglich bleibt.

Der funktionelle Ausfall im Radialisgebiet unmittelbar nach der Operation war naturgemäß ein vollständiger sowohl auf sensiblem, wie auch auf motorischem Gebiet. Dieser absolute Ausfall blieb auch lange nach der Operation bestehen.

Die Resultate der Untersuchungen zwei Monate und ein halbes Jahr nach dem operativen Eingriff waren nicht gerade sehr ermutigend. Bei der Untersuchung nach 2 Monaten zeigte sich nur ein unbedeutender sensibler Ausfall des peripheren Medianusgebietes, sowie eine leichte Herabsetzung der motorischen Anspruchsfähigkeit bei elektrischer Reizung. Die direkte Erregbarkeit der Vorderarmmuskeln war gut erhalten, wenn auch etwas träge. Nach über einem halben Jahr war nur eine Besserung im sensiblen Ausfallsgebiet des Radialis zu konstatieren. Berührungsempfindung war schwach vorhanden, die Schmerzempfindung grob herabgesetzt. Die motorische Funktion ließ aber noch keine Spur einer Bahnung erkennen. Der Radialis war bei elektrischer Reizung sowohl vom Plexus wie auch vom Medianus her absolut unerregbar. Auch die direkte Erregbarkeit der Vorderarmextensoren auf den elektrischen Strom fehlte vollständig. Trotz schlechter Prognose für die Zukunft gestaltete sich das Endresultat dennoch recht günstig.

Fast sämtliche Muskeln des Radialisgebietes zeigen eine bald bessere, bald schlechtere Erregbarkeit. Am besten haben sich erholt: der Extensor carpi ulnaris, sowie der Extensor digitorum

Digitized by Google

communis speziell in seinen Partien zum 5., 4. u. 3. Finger. Diese Muskeln sind willkürlich und elektrisch gut erregbar. Schlechter, aber immerhin deutlich erregbar sind: Der Extensor carpi radialis (elektrisch, bei bestimmter Stellung auch willkürlich) und die beiden Extensoren sowie der lange Abduktor des Daumens; diese letzteren sind nur unter bestimmten Bedingungen willkürlich, elektrisch aber noch nicht erregbar. Der Extensor digiti 2 scheint willkürlich noch nicht und auch elektrisch nur bei höheren Stromstärken anzusprechen. Der einzig völlig verlorene Posten ist also und bleibt wohl auch der Supinator longus.

Wenn wir dieses Resultat überblicken, so glaube ich es als gut, wenn auch nicht gerade als ideal bezeichnen zu dürfen. Wir müssen bei der Beurteilung in Betracht ziehen, daß sich der Patient, wie dies ja leider so oft der Fall ist, einer konsequenten und planmäßigen Nachbehandlung viel zu früh entzog. Dadurch war die Wiederherstellung der angebahnten Funktionen sicherlich sehr ungünstig beeinflußt worden. Dagegen ist anzunehmen, daß manche der angebahnten jedoch noch nicht genügend erstarkten Funktionen im Laufe der Zeit sich noch wesentlich bessern werden; so vor allem der Extensor carpi radialis, die Zeigefingersehne des Extensor digitorum communis, und endlich die beiden Strecker und Abduktoren des Daumens.

Der vollständige Ausfall des Supinator longus wird wohl in irgend einem technischen Detail begründet sein; entweder wurde dieser Muskelast beim Auspräparieren des Tumors übersehen und durchschnitten, oder aber — und das ist mir das Wahrscheinlichere — ist er bei dem Anschluß an den Nervus medianus durch Nachgeben der Naht oder dgl. zu Schaden gekommen. Wie dem auch immer sein mag, sicherlich ist es ein Muskel, dessen Verlust für die Gebrauchsfähigkeit von Hand und Vorderarm weniger tragisch ins Gewicht fällt. Der Patient selber gibt an, daß er sich freue, die Hand wieder biegen und strecken zu können. Er hoffe, daß die jetzt noch vorhandene Schwäche und Gefühlsverminderung sich noch so weit geben werde, daß er seinen früheren Beruf (Schuster) wieder werde ausüben können. Einstweilen verrichtet er Bauernarbeit, zu deren Bewältigung die Hand ganz gut ausreicht.

Die unter normalen Umständen natürlich vollkommen berechtigte Forderung, die Plastik oberhalb des Abgangs der Muskeläste des Radialis anzulegen, konnte hier im Interesse der Radikalität

Digitized by Google

des Eingriffs nicht erfüllt werden. Man mußte noch distal von der Teilungsstelle des Radialis den Nerven durchtrennen und die abgehenden Aeste auspräparieren und einzeln wieder zur Plastik verwenden. Dieser Umstand mußte naturgemäß nicht nur die Schwierigkeit der Operation bedeutend erhöhen, sondern auch die Chancen für das Gelingen der Implantation wesentlich vermindern.

Der bahngebende Nerv, hier der Nervus medianus, ist denkbar wenig geschädigt worden. Nachweislich war nur eine Herabsetzung der Sensibilität in den von ihm versorgten distalen Partien der Hand, während die Sensibilität in den proximalen Teilen erhalten blieb. Auch war eine leichte Herabsetzung der elektrischen Erregbarkeit im Medianus im Vergleich zu jener im Ulnaris zu konstatieren. Alle diese leichten Ausfallserscheinungen haben sich im Laufe der Zeit vollkommen zurückgebildet.

Günstig an dem Falle war, daß sich die Lähmung erst vor kurzer Zeit manifestiert hatte, also eine schwerere Schädigung der intramuskulären Nervenendapparate noch nicht vorlag. Das unzweckmäßige Verhalten des Patienten, der sich zu früh der Nachbehandlung entzog, hätte allerdings beinahe dieses günstige Moment zur Ungunst und zum Schaden gewendet. Der Verlust der direkten muskulären Erregbarkeit dürfte wohl erst knapp vor der beginnenden Neurotisation stattgehabt haben und durch diese sehr bald wieder funktionell paralysiert worden sein. Immerhin glaube ich mit besonderem Nachdruck darauf hinweisen zu sollen, daß trotz dieses prognostisch immer als absolut infaust angesehenen Ereignisses später doch noch ein schöner Erfolg zu verzeichnen war.

Ich glaube, meine Herren, sagen zu können, daß in diesem Falle trotz mancher Schwierigkeiten und trotz mancher recht ungünstigen Momente das schließliche Endresultat ein günstiges genannt werden kann und um so mehr für die Richtigkeit der theoretischen Voraussetzungen sowie für die praktische Brauchbarkeit der Nervenplastik spricht, als bei der Sachlage der Dinge ein Erfolg hier, wenn überhaupt, so nur auf diese Weise erzielt werden konnte. Alle anderen Methoden hätten hier unweigerlich im Stiche gelassen. Aus der Literatur ist mir nur eine Arbeit von Sick und Saenger[1]) aufgefallen, wo bei einem ähnlich großen Defekt des Nervus radialis

[1]) Sick und Saenger: Heilung einer infolge traumatischen Defektes bedingten Lähmung des Radialis durch Vernähung des peripheren Endes dieses Nerven mit dem Medianus. Arch. f. klin. Chir. 1897, Bd. 54, S. 271.

Digitized by Google

nach schwerer Oberarmverletzung eine partielle zentrale Implantation aus dem Medianus (halbe Dicke des Medianus) in den (distalen) Radialis(stumpf) ausgeführt wurde. Auch hier zunächst kein Erfolg, Entartungsreaktion, Patient entzieht sich der Behandlung. Allein nach 2¼ Jahren auch hier gute Funktion der Hand und fast völliges Verschwinden der Radialislähmung; nur der Daumen kann weder extendiert noch abduziert werden. Die Analogie zwischen diesem Falle und dem meinigen ist bis auf einige Einzelheiten evident. Ich glaube, die Nervenplastik für ähnliche Fälle, wo es sich um funktionellen Ersatz größerer Abschnitte hochwertiger Extremitätennerven handelt, empfehlen zu können.

Ueber das Endresultat zweier von Professor v. Hacker im November 1906 und Juni 1908 gleichfalls mit Spitzys Instrumentarium ausgeführter peripherer Nervenimplantationen der Grazer chirurgischen Klinik (Tibialis-Peroneus und Peroneus-Tibialisplastik) konnte, da die Eltern der Kinder unbekannt wohin verzogen sind, bisher nichts in Erfahrung gebracht werden.

Digitized by Google

XXVII.

Muskelbündellänge und neurogene Kontrakturen[1]).

Von

Dr. **Murk Jansen,**

Dozent für Orthopädie an der Reichs-Universität Leiden-Holland.

Mit 3 Abbildungen.

Seit den Untersuchungen Ed. Fr. Webers (1851) und A. Ficks (1860) hat man gemeint, daß die Länge der Fleischfasern der Muskeln allein bestimmt wird durch die Länge des Weges, welchen ihre Ansatzpunkte bei der Bewegung der Skelettteile zurücklegen können. Die Länge der Muskelfasern soll nach ihnen zweimal diesen Verkürzungsweg betragen.

Eine Untersuchung, welche Redner in der Universität zu Manchester stellte, hat überdies einen zweiten Faktor zur Kenntnis gebracht, welcher auf die Länge der Muskelbündel einen Einfluß ausübt, nämlich die Kraft, welche von dem Muskel gefordert wird. Bei einem schwachen Muskel finden wir wenige lange Bündel von einem Knochenstück zum anderen verlaufen (Fig. 1); wenn aber große Kraft gefordert wird, wird die Insertionsstelle des Muskels durch Sehnengewebe vergrößert (Fig. 2). Die Zahl der Bündel nimmt dabei zwar zu, aber zugleich sehen wir ihre Länge abnehmen.

Noch größere Kraft wird ermöglicht, wenn eine der Sehnenausbreitungen auf beiden Seiten mit Muskelbündeln versehen ist, so daß ein doppeltgefiederter Muskel entsteht.

Begreiflicherweise braucht sich dieser Einfluß der Kraft, d. h. der Bündelzahl, auf die Bündellänge nicht geltend zu machen, wenn an dem Skelett selbst noch Platz zur weiteren Anheftung

[1]) Eine ausführlichere Abhandlung über diesen Gegenstand wird demnächst an anderer Stelle erscheinen.

Digitized by Google

von Bündeln vorhanden ist, und ebensowenig, wenn die Enden der Muskelbündel nicht direkt — wie in Fig. 1 —, sondern indirekt, mittels einer Sehne, an dem Knochen angreifen: erst nachdem die ganze Oberfläche des Knochens bzw. der Sehnen zur Anheftung von Muskelbündeln benutzt ist, muß eine weitere Vermehrung der Bündelzahl zu ihrer Verkürzung führen.

Redner erblickt somit — entgegen der üblichen Auffassung — in der Fiederung der Muskeln den Ausdruck ihrer Kraft. W. Roux betrachtet dieselbe als eine Anpassung an den Raum: „Durch Ausnutzung des Raumes soweit, bis Gegendruck weiteres Wachstum hemmt, sind die Muskeln in solchen Formen gewachsen, daß die Muskelfasern hochgradig schief zur Sehne stehen." Und nach Gegenbaur — der wohl Roux folgt — handelt es sich bei der Fiederung um eine Raumersparnis in der Entfaltung des Muskelbauches, um eine Vermehrung der Fasern unter Beschränkung des Volums des Muskels.

Fig. 1. Fig. 2. Fig. 3.

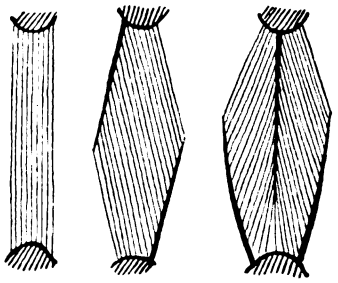

Offenbar kann in den Muskeln eine gewisse Anordnung der Teile — wie in casu die Fiederung — nicht den Effekt einer Raumersparnis haben. Letztere kommt also ausschließlich auf Rechnung der Verkürzung der Fasern. Roux sowie Gegenbaur betrachten somit die Verkürzung der Fasern als das Hauptmoment bei der Fiederung der Muskeln. Redner betrachtet dagegen die Faserverkürzung als ein Nebenmoment, einen sozusagen ungewollten Koeffekt, die unausbleibliche Folge der Faservermehrung. Auch wenn man sich mit Roux vorstellen könnte, daß Raummangel und Druck zur Schieflagerung der Muskelfasern und Fiederung Veranlassung geben könnte, wäre es dennoch unverständlich, daß benachbarte Muskeln, wie der M. rectus cruris und M. sartorius, einen in bezug auf die Fiederung so verschiedenen Bau aufweisen könnten. Es ist Redner nunmehr aufgefallen, daß in unserem Organismus die Fiederung — die einfache sowie die doppelte — an die starken Muskeln gebunden erscheint.

In den Extremitäten, und zumal in den unteren, haben Gruppen starker Muskeln Gruppen schwacher Muskeln das Gleichgewicht zu halten: die Beinstrecker haben nahezu das

Digitized by Google

ganze Körpergewicht zu tragen, während die Beuger die Aufgabe haben, nur einen Teil des Gewichts der Extremität zu heben. Die Abduktoren haben das Becken gegen Umkippen zu schützen, wenn das andere Bein von dem Boden abgehoben wird; und es wird viel mehr Kraft von diesen Muskeln gefordert als von den Adduktoren, welche den Oberschenkel nach dem Rumpf hin bewegen müssen. Strecker, Abzieher und Auswärtsdreher haben fast den ganzen Körper zu tragen oder denselben gegen den Feind zu schützen (wie beim Treten), während Beuger, Anzieher und Einwärtsdreher für die intermittierende Bewegung gebraucht werden, welche die Teile der unteren Extremität dem Rumpfe nähert. Von den ersteren drei Gruppen wird somit große Kraft gefordert. Ihr Bau entspricht dem Typus der Fig. 2 und 3: ihre Oberfläche (etwa auch ihr Inneres) zeigt große, weiße, glänzende Sehnenausbreitungen, während die Länge ihrer Bündel zwischen 0,96- und 1,61mal den Verkürzungsweg schwankt. Redner nennt sie Distatoren oder distierende Muskeln, um sie zu unterscheiden von ihren Antagonisten — den Beugern, Anziehern und Einwärtsdrehern —, den Proximatoren oder proximierenden Muskeln, von denen eine viel geringere Kraft gefordert wird und die den Bau der Fig. 1 aufweisen. Letztere haben wenig oder gar kein Sehnengewebe auf ihrer Oberfläche sowie in ihrem Innern und bestehen aus verhältnismäßig wenigen, aber langen Muskelbündeln, deren Länge 1,61- bis 2,20mal den Verkürzungsweg beträgt.

Merkwürdigerweise kann der proximierende Typus während des Lebens in den distierenden übergehen. Strasser untersuchte unter anderen den M. pronator quadratus eines Mannes, dessen drei Gelenke am Ellbogen während des Lebens 37 Jahre vollkommen ankylotisch gewesen waren: während nun der gesundseitige Pronator vollkommen normal war ohne jedwede Fiederung und eine Bündellänge von 20—30 mm aufwies, erschien der krankseitige Muskel aus mehrfachen doppeltgefiederten Muskeln mit sehr geringer Bündellänge (= 6—9 mm) zusammengesetzt.

Bei der mikroskopischen Untersuchung einzelner Muskeln stellte sich heraus, daß die (kurzfaserigen) Distatoren eine (etwa zweimal) gröbere Querstreifung aufwiesen als die (langfaserigen) Proximatoren.

Die Bedeutung dieses Unterschiedes der Bündellänge zwischen Proximatoren und Distatoren in der Pathologie ist augenscheinlich: Bei einer gleichen Erhöhung des Tonus der Muskeln

Digitized by Google

werden die proximierenden (= die langbündeligen) Muskeln zu einer beträchtlicheren Verkürzung neigen als die distierenden (= die kurzbündeligen). In der Tat kennzeichnen sich bekanntlich hypertonische Zustände durch Flexions-, Adduktions-, Einwärtsrotations- — oder kurzweg Proximations- — Kontrakturen (z. B. die Littlesche Krankheit, die Hemiplegia spastica infantilis). Und sogar Kernigs Symptom bei der Meningitis ist die Folge einer stärkeren Verkürzung der langbündeligen (proximierenden) Muskeln auf der Hinterseite des Schenkels als der kurzbündeligen (distierenden) auf der Vorderseite. Umgekehrt finden wir bei hypotonischen Zuständen, wie der Tabes dorsalis, Distationskontrakturen (Abduktion, Hyperextension und Auswärtsdrehung), den unverkennbaren Ausdruck der Tatsache, daß die (langbündeligen) Proximatoren sich mehr verlängerten als die (kurzbündeligen) Distatoren.

Es können an dieser Stelle die Theorien über die Entstehung der neurogenen Proximations- und Distationskontrakturen nicht ausführlich erörtert werden. Beiläufig aber darf darauf hingewiesen werden, daß die „Theorie" Manns, welche zur Erklärung der ersteren eine Lähmung der inhibitorischen Nervenfasern der Beugemuskeln und der exzitatorischen der Strecker annimmt, kaum den Namen auch nur einer Umschreibung verdient. Von einer Erklärung wäre die Rede, wenn sie Gründe vorführte, weshalb gerade die inhibitorischen Bündel der Beuger — und nicht etwa der Strecker — getroffen werden, und umgekehrt. Wie dem auch sei, es ist sicher, daß bei dem Zustandekommen der neurogenen Kontrakturen gleich wie die Nerven auch die Muskeln beteiligt sind. Es müssen demnach auch die Unterschiede in dem Bau der proximierenden und distierenden Muskeln mit eine Rolle spielen. Und dies ergibt sich des näheren aus dem Parallelismus zwischen der Länge der Muskelfasern und ihren Längeänderungen bei Tonusänderungen, welcher im obigen erörtert wurde.

Für die Praxis geben diese Betrachtungen den Hinweis ab, die Proximationskontrakturen der hypertonischen Zustände durch Verlängerung der Sehnen (der proximierenden Muskeln) zu bessern bzw. zu beheben, und dadurch den Muskelbündeln die Gelegenheit zu erteilen, sich dauernd zu verkürzen. Erst danach kommen die moderneren und destruktiveren Methoden Försters und Stoffels in Betracht.

Digitized by Google

XXVIII.

Zur Behandlung der spastischen Lähmungen.

Von

Dr. **A. Stoffel,**
Spezialarzt für orthopädische Chirurgie in Mannheim.

Meine Herren! An einem ziemlich großen Material hatte ich im letzten Jahre reiche Gelegenheit, das Wesen der spastischen Lähmungen zu studieren und Erfahrungen über eine zielbewußte Behandlung zu sammeln.

Wir sprechen immer von spastischen Lähmungen. Was ist denn gelähmt resp. paretisch? In einer Arbeit, die sich mit Nerventransplantation bei spastischen Lähmungen beschäftigt (aus der mitgeteilten Krankengeschichte geht mit Sicherheit hervor, daß es sich nicht um eine schlaffe, sondern eine echte spastische Lähmung handelt), ist der Satz zu lesen: Noch günstigere Verhältnisse werden dann geschaffen, wenn es sich neben der Lähmung um eine spastische Kontraktur der Antagonisten handelt, und wenn man dann in der Lage ist, die überschüssige Kraft des die kontrakturierten Muskeln versorgenden Nerven auf den gelähmten Nerven zu übertragen. Der Autor stellt sich also vor, daß z. B. bei einer Pronationskontraktur des Vorderarmes der N. radialis und damit gewisse von ihm versorgte Muskelgruppen gelähmt seien.

Diese Auffassung ist durchaus unrichtig. Wenn man sich bei einer spastischen Kontraktur des Armes den N. radialis und die von ihm versorgten Extensoren oder bei einem sehr starken spastischen Spitzfuß den N. peronaeus profundus und die Dorsalflektoren des Fußes operativ freilegt, wie ich das mehrmals studii causa getan habe, und dann den Nerven resp. die Muskeln mit der Nadelelektrode berührt, dann erzielt man eine starke Zuckung in dem

Digitized by Google

sog. gelähmten Muskelbezirk. Prüft man weiter, so sieht man, daß die sog. gelähmten Muskeln normale elektrische Erregbarkeit haben. Von einer Lähmung ist also bei der elektrischen Untersuchung nicht das geringste zu bemerken. Das periphere Neuron (also die Strecke Vorderhorn-Muskel) ist bei einer spastischen Lähmung intakt, wodurch sich die cerebrale Lähmung von der spinalen Kinderlähmung oder von Nervenverletzungen usw. ganz gewaltig unterscheidet.

Ein zweiter Beweis, daß die Antagonisten der spastisch kontrakturierten Muskeln nicht gelähmt sind, ist folgender: Reduziert man bei einem spastischen Spitzfuß oder einer Pronations-Flexionskontraktur der Hand durch meine Nervenoperation die Energie der spastischen Muskeln, dann sieht man, daß durch geeignete Maßnahmen die sog. gelähmten Muskeln, in unserem Falle also die Dorsalflektoren des Fußes resp. die Supinatoren und Dorsalflektoren der Hand, ihre Funktion wieder aufnehmen. Oder wurden durch eine Tenotomie der Achillessehne oder durch Tenotomie aller Unterschenkelbeuger die spastisch kontrakturierten Muskeln zu sehr geschädigt, dann gewinnen die sog. gelähmten Muskeln die Oberhand und entwickeln eine so erhebliche Spannung, daß eine Kontraktur im Gegensinne entsteht. Ich hatte im letzten Jahre mehrere Fälle in Behandlung, bei denen durch Muskeloperationen die schwersten Kontrakturen im Gegensinne erzeugt worden waren. Aus alledem geht zur Genüge hervor, daß man nicht berechtigt ist, von einem gelähmten Nerven und einer gelähmten Muskelgruppe zu sprechen.

Wie kommt es aber zu dem Brachliegen der Energie der Antagonisten der spastisch kontrakturierten Muskeln?

Mit dieser Frage betreten wir das schwierige Kapitel des Zustandekommens der spastischen Kontraktur überhaupt.

Ohne auf die zum Teil ganz unhaltbaren Ansichten anderer Autoren einzugehen, möchte ich Ihnen meine Ansicht, die ich mir auf Grund eines intensiven Studiums dieser verwickelten Frage angeeignet habe, mitteilen.

Wenn wir uns das Gehirn eines Neugeborenen oder eines Kindes betrachten, so sehen wir, daß die in der Rinde des Großhirns lokalisierten motorischen Zentren für die einzelnen Muskeln einer Extremität nahe beieinander liegen, also auf ein kleines Gebiet verteilt sind.

Digitized by Google

Trifft nun eine Schädigung dieses Gebiet, so werden bei seiner geringen Ausdehnung alle Zentren einer Extremität in ziemlich gleicher Weise ungünstig beeinflußt. Das Gleiche gilt auch für die Fälle, wo die Pyramidenbahn an einer anderen Stelle eine Schädigung erfährt.

Es werden also nicht, wie manche Autoren irrtümlicherweise sich vorstellen, einzelne bestimmte Zentren der Gehirnoberfläche befallen, die eine Schädigung einzelner Muskelgruppen nach sich ziehen, während andere Gehirnzentren und damit die zugehörigen Muskelgruppen intakt bleiben, sondern die Gehirnschädigung erstreckt sich über eine größere Strecke, so daß alle Muskeln mindestens einer Extremität in Mitleidenschaft gezogen werden.

Die pathologischen Muskelzustände sind meines Erachtens hauptsächlich durch zwei Krankheitsbilder charakterisiert:

1. Der Muskel zeigt eine mehr oder minder starke Parese;

2. der Tonus des Muskels ist mangelhaft reguliert. Dies gibt sich durch zwei Momente kund:

a) Der Muskel hat die Eigenschaft, bei länger dauernder Annäherung seiner Insertionspunkte eine abnorm hohe Spannung zu entwickeln;

b) der Muskel hat die Eigenschaft, auf länger dauerndes Auseinanderrücken seiner Insertionspunkte durch abnorm hohe Erschlaffung zu reagieren.

Paresen und mangelhafte Regulierung sind in den einzelnen Fällen ganz verschieden verteilt, doch tritt in vielen Fällen die Parese sehr in den Hintergrund.

Die Eigenschaften, die unter a) und b) genannt sind, kommen auch dem normalen Muskel (vor allem dem kindlichen) zu, sie sind aber bei dem Muskel eines spastisch affizierten Gliedes in viel höherem Grade ausgeprägt, in hochgradigen Fällen sogar ins Maßlose verzerrt. Beide Eigenschaften gehen immer Hand in Hand.

Infolge dieser Eigenschaften zeigt der Spannungszustand der Muskeln eines spastisch affizierten Gliedes ein sehr variables Verhalten. Durch äußere Faktoren wird er sehr leicht beeinflußt. Ich möchte den spastischen Muskel im Hinblick auf seinen Tonus als plastisches, modellierbares Gebilde bezeichnen, da wir seine Spannung durch äußere Maßnahmen, nämlich durch Entfernen und Annähern der Insertionspunkte nach Belieben ändern können. Wir können dort, wo eine Hypertonie vorliegt, durch Auseinanderrücken

Digitized by Google

der Insertionspunkte abbauen und an einer anderen Stelle, wo der Tonus unter der Norm liegt, anbauen.

Ich bin der Ansicht, daß alle Muskeln eines spastischen Gliedes spastisch affiziert sind, d. h. daß sie alle in einem bestimmten Falle abnorme Spannung entwickeln, resp. abnorme Erschlaffung zeigen können, und dieser Fall ist dann gegeben, wenn ihre Insertionspunkte längere Zeit einander genähert resp. voneinander entfernt werden. Mithin ist die Ausbildung der Kontrakturstellung von dem längeren Verweilen des Gliedes in einer bestimmten Stellung abhängig. Förster gebührt das Verdienst, auf den letzteren Punkt hingewiesen zu haben. Mechanische Verhältnisse, die durch die Lage des Körpers im Bett, durch die Schwere des Gliedes usw. bestimmt werden, spielen wohl die Hauptrolle bei dem Zustandekommen der Deformität.

Durch die Gehirnschädigung werden die Eigenschaften des Muskels ungünstig beeinflußt, äußere Momente, die an der Peripherie angreifen, sind es, welche die Kontrakturstellung ins Leben rufen. Ein hemiplegischer Arm hat also infolge der Gehirnschädigung allein keine Veranlassung, eine bestimmte pathologische Haltung einzunehmen, erst von außen kommende Einflüsse bringen die für die Körperform so deletäre Macht des spastischen Muskels zur Entfaltung.

Ich unterscheide einen primären und einen sekundären Zustand einer cerebral geschädigten Extremität. Der primäre Zustand ist dadurch gekennzeichnet, daß die Muskeln infolge der Gehirnschädigung mehr oder weniger stark paretisch und in ihrem Tonus mangelhaft reguliert sind. Der sekundäre Zustand beginnt mit dem Einsetzen der Kontraktur, die dadurch ins Leben gerufen wird, daß äußere Faktoren das Glied veranlassen, längere Zeit in einer bestimmten Stellung zu verweilen, und hiermit den pathologischen Eigenschaften der Muskeln Gelegenheit geben, in die Erscheinung zu treten. Auf diese Weise werden die Muskeln, deren Insertionspunkte einander genähert werden, hypertonisch, während die Antagonisten, die durch die Stellung der Extremität verlängert werden, hypotonisch werden. Dadurch ist das Muskelgleichgewicht verschoben, die hypertonischen Muskeln prävalieren über die hypotonischen, die Kontraktur ist fertig.

Daß eine bestimmte Kontrakturstellung ein sekundärer, nur durch äußere Momente erzeugter Zustand ist, der mit der Gehirn-

Digitized by Google

läsion direkt nichts zu tun hat, wird durch die Tatsache bewiesen, daß wir bei Patienten, die wir frühzeitig in die Behandlung bekommen, durch entsprechende Lagerung und Bandagierung der Glieder jede beliebige Kontrakturstellung erzeugen können. Ich konnte mich in der Praxis mehrmals davon überzeugen. Auch die Kontrakturen im Gegensinne, die man z. B. nach Tenotomien erlebt, sind Beweise dafür, daß nur äußere und sekundär einsetzende Momente die Veranlassung zu einer Kontraktur geben. Ferner möchte ich die Experimente von Hermann Munk an Affen als Beweis anführen.

Ich glaube, daß der primäre Zustand der Muskeln die Funktion einer Extremität nur in relativ geringem Maße herabsetzt, und daß, solange dieser Zustand anhält, durch sachgemäße Schulung des Gliedes ein guter Teil der verloren gegangenen Funktion zurückerobert werden kann; die ungeheure funktionelle Schädigung, die wir bei spastischen Gliedern meist antreffen, wird erst durch den sekundären Zustand erzeugt.

Alle diese Ideen müssen unser therapeutisches Vorgehen beherrschen. Wir müssen verhüten, daß der sekundäre Zustand eintritt, und wir müssen den sekundären Zustand, falls er schon vorliegt, in den primären zu verwandeln bestrebt sein.

Die erstere Aufgabe fällt der Prophylaxe zu. Sobald die Diagnose einer Littleschen Krankheit, einer cerebralen Hemiplegie, eines apoplektischen Insultes usw. sichersteht, ist dafür Sorge zu tragen, daß die Arme und Beine vor pathologischen Haltungen bewahrt werden und niemals längere Zeit in bestimmten Stellungen verharren. Die Lage der Glieder wird mehrmals am Tage gewechselt. Ferner werden mehrmals am Tage die Extremitäten passiv bewegt und die Patienten zu aktiven Bewegungen veranlaßt. So wird das Eintreten des sekundären Zustandes verhütet.

Hat sich der sekundäre Zustand schon etabliert, liegt also eine spastische Kontraktur schon vor, dann müssen wir danach trachten, den sekundären Zustand wieder auf den primären zurückzubringen. Wir müssen also das Muskelgleichgewicht wieder herstellen, wir müssen die Energie der spastischen Muskeln reduzieren und die der Antagonisten erhöhen.

Verschiedene Methoden stehen uns zu diesem Zwecke zur Verfügung.

Die idealste ist die, daß durch die nämlichen Faktoren, durch

Digitized by Google

die die Deformität erzeugt wurde, die Deformität zum Schwinden gebracht wird. Wir werden dabei also gewisse Lagerungen der Glieder zur Anwendung bringen. Besser als durch einfache Lagerung erzielen wir durch Schienen, Apparate usw., die eine Ueberkorrektur herstellen, eine Wiederherstellung des Muskelgleichgewichts.

Alle diese Faktoren kommen aber nur für die Fälle in Betracht, bei denen es sich um spastische Kontrakturen leichter Natur handelt. In allen anderen Fällen kommen wir mit unblutigen Maßnahmen nicht aus.

Hier tritt die blutige Behandlung in ihre Rechte, bei der ich mich nur mit den Eingriffen, die man an den Extremitäten selbst gemacht hat, beschäftigen möchte.

Was soll eine Operation an den Extremitäten bei spastischer Lähmung bezwecken? Wie oben schon erwähnt, harren unserer zwei Aufgaben: die eine besteht darin, daß die vermehrte aktive Spannung der spastischen Muskeln reduziert wird, die andere lösen wir dadurch, daß wir die Hypotonie der Antagonisten der spastischen Muskeln beseitigen. Nur die erste Aufgabe erheischt einen operativen Eingriff, die zweite löst sich eigentlich von selbst. Denn sobald die übermäßige Spannung der spastischen Muskeln und damit die Kontrakturstellung beseitigt ist, geraten die bisher überdehnten und dadurch geschädigten Antagonisten unter günstige Spannungsverhältnisse und erholen sich. Freilich müssen sie durch Massage, Gymnastik, Elektrisieren usw. unter allen Umständen unterstützt werden.

Noch ein Punkt sei gestreift: Man hat bei spastischen Lähmungen viel von Schrumpfungskontraktur gesprochen und hat behauptet, daß diese Schrumpfungskontraktur so hochgradig sei, daß sie einen Eingriff an der Sehne nötig mache. Die Autoren, die diese Meinung äußerten, haben schlecht beobachtet. Man untersuche doch einmal regelmäßig vor der Operation die spastischen Patienten in tiefer Narkose, und man wird sich bald überzeugen, daß bei Kindern die Schrumpfungskontraktur gegen die spastische Kontraktur ganz in den Hintergrund tritt oder oft gar nicht vorhanden ist. Ich war oft erstaunt, daß selbst ganz hochgradige Kontrakturen in tiefer Narkose spielend leicht zu beseitigen waren.

Und dann noch eins: Ist die spastische Kontraktur z. B. durch meine Nervenoperation beseitigt, dann läßt sich die Schrumpfungskontraktur durch tägliches Redressement usw. ohne große Mühe be-

Digitized by Google

seitigen; ein blutiger Eingriff an der Sehne wäre ein Kunstfehler. Das gilt selbst für die Sehnen jugendlicher Personen (nach dem 15. Lebensjahr), wie ich Ihnen durch Photographien solcher Patienten beweisen kann (siehe Diskussionsbemerkungen). Nur bei älteren Leuten war ich infolge der Schrumpfungskontraktur zu einer Verlängerung der Sehne genötigt.

Man muß sich unbedingt darüber klar sein, daß Kontrakturen, die sich nach einer Affektion des zentralen Neurons etablieren, von ganz anderer Natur sind, ganz andere Eigenschaften besitzen als die Kontrakturen, die bei einer Erkrankung des peripheren Neurons entstehen. Infolgedessen müssen beide Kontrakturformen therapeutisch in ganz verschiedener Weise in Angriff genommen werden.

Zur Beseitigung der Hypertonie der kontrakturierten Muskeln hat man mehrere operative Methoden angegeben.

Die älteste ist die Tenotomie. Ueber den Wert der Tenotomien bei spastischen Lähmungen habe ich folgendes Urteil: ich möchte die Tenotomie als einen in gewissem Sinne unlogischen Eingriff bezeichnen. Eine Verlängerung der Sehne ist an und für sich nicht nötig, da die reine Schrumpfungskontraktur ganz im Hintergrunde steht und durch unblutige Maßnahmen beseitigt werden kann. Durch eine Tenotomie vermehren wir den Spasmus des Muskelbauches. Verlängern wir nämlich bei einem spastischen Muskel die Sehne, dann zieht sich sofort oder sobald die tiefe Narkose nachläßt, der spastische Muskelbauch soweit zusammen, bis die Verlängerung ausgeglichen ist. Seine Muskelfasern verkürzen sich noch mehr. Infolgedessen wird die Hypertonie des Muskelbauches noch mehr erhöht. Ein spastischer Muskel fühlt sich in der Tat nach der Tenotomie härter an. Durch die Tenotomie wird also der spastische Zustand des Muskelbauches erhöht.

Dazu kommt noch ein anderer Punkt: Kontrahiert sich ein Muskel nach einer Verlängerung seiner Sehne maximal, so hat er seine ganze Verkürzungsfähigkeit ausgenutzt, er kann sich weiter nicht mehr verkürzen, einen Bewegungseffekt nicht mehr hervorbringen.

Was wir an den Tenotomien vor allem vermissen, das ist die Möglichkeit der Dosierung. Infolgedessen sind Rezidive einerseits und Ueberkorrekturen anderseits nicht zu vermeiden. Auf den letzten Punkt hat vor allem Kollege Peltesohn hingewiesen. Ich sah im letzten Jahre mehrere erschreckende Resultate von

Digitized by Google

Tenotomien, die von anderer Seite ausgeführt worden waren. Die Kinder waren bisweilen schlimmer daran als vor der Operation.

Ich möchte noch kurz die anderen Sehnenoperationen, die man bei spastischen Lähmungen ausführte, unter die kritische Lupe nehmen:

1. Man hat die Antagonisten der spastisch kontrakturierten Muskeln operativ verkürzt. Man hat z. B. bei einem spastischen Spitzfuß die Dorsalflektoren des Fußes oder bei einer Flexionsstellung der Hand die Handstrecker oder bei einer Oppositionsstellung des Daumens die langen Daumenmuskeln verkürzt.

Meine Herren! Wer das macht, der hat wahrhaftig nicht das Wesen der spastischen Lähmung erfaßt und dem dürften auch sehr wichtige Gesetze der Muskelphysiologie fremd sein. Denn abgesehen davon, daß die Dorsalflektoren von selbst erstarken und ihre Tätigkeit wieder aufnehmen, sobald die Hypertonie ihrer Antagonisten beseitigt ist, erreicht man durch die Verkürzung der Sehne keine Verkürzung des Muskelbauches. Im Gegenteil. Die Verlängerung des Muskelbauches bleibt bestehen, wird durch die Verkürzung der Sehne sogar noch erhöht, da die Endpunkte des Muskelbauches noch mehr voneinander entfernt werden. Damit aber der Muskelbauch erstarken und seine Funktion wieder aufnehmen kann, müssen gerade seine Endpunkte genähert werden.

2. Man hat auf den Antagonisten der spastisch kontrakturierten Muskeln eine Sehnenüberpflanzung ausgeführt. Dieser Eingriff trägt den Eigenschaften der Muskeln eines spastischen Gliedes keine Rechnung, ist daher zu verwerfen. Denn erstens ist der Antagonist des spastischen Muskels gar nicht gelähmt, wie ich das vorhin auseinandersetzte, sondern kann von selbst erstarken; und zweitens sind die Muskeln eines spastischen Gliedes viel zu variable Gebilde, als daß sie als Kraftspender, deren Wert doch einigermaßen konstant sein muß, Verwendung finden könnten. Nach der Ueberpflanzung unter den neuen Bedingungen wird der Tonus des Muskels ein anderer sein als vor der Ueberpflanzung. Mit der Ueberpflanzung wurde die Deformität ausgeglichen, die Insertionspunkte des sogen. gelähmten Muskels wurden also während der Dauer des Gipsverbandes einander genähert. Infolgedessen läßt die Hypotonie des Muskels nach und er beginnt Spannung zu entwickeln. Diese Spannung kann so erheblich werden, daß z. B. nach einer Tenotomie der Kniebeuger aus einer ursprünglichen Hypertonie der Unterschenkelbeuger ein Quadricepsspasmus sich entwickelt. Bei einer

Digitized by Google

Ueberpflanzung der Beuger auf den M. quadriceps kommt nun noch die Kraft der überpflanzten Muskeln hinzu. Sie sehen, daß eine Sehnenüberpflanzung nicht das Mittel sein kann, durch das wir das Muskelgleichgewicht sicher wieder herstellen können.

Bezüglich der Nerventransplantation bei spastischen Lähmungen gebe ich folgendes zu bedenken:

Wenn man bei einer Pronations-Flexionskontraktur der Hand eine Medianusbahn mit einer Radialisbahn verbindet, so führt man meines Erachtens einen unlogischen Eingriff aus. Denn man verbindet zwei Nervenbahnen miteinander, die anatomisch vollkommen gleichwertig sind. Beide Nervenbahnen befinden sich unter den gleichen anatomischen Zuständen. Beide Bahnen sind bis zu den Vorderhörnern des Rückenmarkes absolut intakt. Beide Bahnen zeigen von da bis zum Gehirn die gleichen Zustände, und beide Bahnen entspringen aus Gehirnteilen, die die gleichen Veränderungen aufweisen. Mithin kann die Medianusbahn der Radialisbahn nichts spenden, sie verfügt über kein größeres Vermögen als die Radialisbahn. Es ist nicht richtig, wenn man sich die Medianusbahn als gesund, die Radialisbahn als gelähmt vorstellt.

Daß die Muskeln beider Nervenbahnen unter verschiedenen Zuständen sich befinden, ist nicht maßgebend; denn diese Muskelzustände sind nicht durch eine Verschiedenheit der Nervenbahnen, sondern durch äußere Faktoren bedingt.

Nur dann, wenn bewiesen wäre, daß durch die verschiedenen Zustände der Muskelgebiete beider Bahnen eine Rückwirkung auf das Gehirn erfolgte, daß also die Gehirnteile der Radialisbahn durch das Brachliegen der Energie der Supinatoren und Streckmuskeln eine sekundäre Schädigung erführen, wäre eine Nervenüberpflanzung ein logischer Eingriff.

Und einen logischen Eingriff müssen wir bei der Kompliziertheit, wie sie die spastischen Lähmungen bieten, unbedingt verlangen.

Dieser Forderung wird die Nervenoperation, die ich zur Beseitigung der spastischen Lähmungen angab, gerecht. Die Operation greift an den hypertonischen Muskeln an, deren exzessive Spannung durch unblutige Maßnahmen nicht zu bekämpfen war, und erzielt durch partielle Ausschaltung der motorischen Nervenbahn ein sofortiges Schwinden der Hypertonie, so daß die Deformität korrigiert werden kann. Dadurch haben wir den Zustand erreicht, der sowohl für die spastisch kontrakturierten Muskeln als auch für die erschlafften

Digitized by Google

Antagonisten das Optimum bedeutet: beide Muskelgruppen befinden sich jetzt unter Spannungsbedingungen, die bei der einen den Abbau der übermäßigen Energie und bei der anderen eine Summierung der Energie ermöglichen. Dadurch ist der primäre Zustand der Muskeln, das Ziel, das wir uns steckten, in die Wege geleitet.

Bei den erschlafften Antagonisten genügt ein Zusammenrücken der Insertionspunkte nicht allein, um ihre Energie ins Leben zu rufen, wir müssen durch Massage, Schulung und Elektrizität unbedingt den Muskel in seiner Erstarkung unterstützen. Eine zielbewußte und nicht zu kurze Nachbehandlung ist von ungeheurem Wert.

Meine Operation kann nur die Hypertonie der kontrakturierten Muskeln beseitigen, an der Hypotonie der überdehnten Muskeln kann sie selbst nichts ändern; das ist die Sache der Nachbehandlung. Meine Operation schafft die Basis zur Nachbehandlung. Das Erstarken der hypotonischen Muskeln ist aber für das funktionelle Resultat von ungeheurer Wichtigkeit; deshalb ist der Nachbehandlung eine so große Bedeutung zuzumessen.

Um die Kräftigung der erschlafften Muskeln zu beschleunigen, wende ich einen Kunstgriff an, über den ich Ihnen kurz berichten will.

Nehmen wir einen spastischen Spitzfuß an; die Dorsalflektoren sind sehr stark überdehnt und hypotonisch. Um ihnen sofort nach der Operation einen kräftigen elektrischen Strom zuführen zu können, lege ich nach dem Eingriff am N. tibialis den N. peronaeus profundus frei und lege an die Seite des Nerven einen dünnen Silberdraht, den ich am Fett befestige und aus der Wunde und aus dem Verband herausleite. Am nächsten Tage nach der Operation wird mit dem Elektrisieren begonnen. Sobald ich den Draht mit dem elektrischen Strom berühre, wird der Fuß maximal dorsalflektiert. Bei einer Pronations-Flexionskontraktur der Hand mit Ueberdehnung der Streckmuskeln lege ich den Silberdraht an den N. radialis an. Man kann so direkt nach der Operation die vom N. radialis versorgten Muskeln zu maximaler Kontraktion bringen. Den Herren, die mich in Mannheim besuchten, konnte ich das, ich glaube in einwandfreier Weise, demonstrieren.

Die Resultate, die ich durch meine Operation erzielte, konnten mich nur zufriedenstellen. Das gilt in erster Linie für schwere Kontrakturen jugendlicher Personen und Erwachsener, wobei an die Leistungsfähigkeit meiner Methode oft die größten Ansprüche

Digitized by Google

gestellt wurden. Ich zeige Ihnen verschiedene Abbildungen von Patienten, aus denen Sie ersehen, daß man selbst über die sehr starken Spitzfüße, bedeutenden Flexionskontrakturen der Knie und mächtigen Adduktionskontrakturen der Beine von Patienten, die das 20. Lebensjahr schon überschritten hatten, nur durch meine Nervenoperation, ohne die Sehnen berühren zu müssen, Herr werden kann. Die Ueberlegenheit der Methode über Eingriffe am Muskelsystem gibt sich vor allem an der oberen Extremität kund. Sehr komplizierte Kontrakturen der Fingerbeuger, der Handbeuger, der Pronatoren wurden zum Schwinden gebracht, was durch Eingriffe am Muskelsystem nach den Erfahrungen, die ich besitze, kaum zu erreichen wäre. Selbstverständlich darf man nicht erwarten, daß eine normal funktionierende Hand geschaffen wird. Dazu ist in vielen Fällen die Gehirnschädigung viel zu stark.

Meine Herren! Wir haben mit der Behandlung der spastischen Lähmungen die höchste Stufe der Vollkommenheit noch lange nicht erklommen. Zur Erhöhung der Leistungsfähigkeit unserer Therapie ist es vor allem notwendig, Methoden zu schaffen, die der pathologischen Physiologie der Erkrankungen vollkommen angepaßt sind. Denn nur sie können wirklich Großes leisten.

Digitized by Google

XXIX.

Zur Operation der Madelung-Deformität: Korrektur der Gabelhand durch Osteotomie und Supination (Depronation).

Von

Dr. Carl Springer.

Privatdozent für Chirurgie an der deutschen Universität in Prag.

Mit 10 Abbildungen.

Die Anzeige zu einer operativen Korrektur der Verunstaltung, wie sie sich bei dem gewöhnlich als Madelungsche Deformität bezeichneten Krankheitsprozesse findet, ist eine doppelte; in erster Linie aus kosmetischen Gründen; die im Gelenk stufenförmig abgesetzte radial verschobene Hand, deren äußere Form zur Analogisierung mit auf anderer Basis entstandenen gleich aussehenden Bildern „Gabelhand" zu benennen seinerzeit vom Verfasser vorgeschlagen wurde, gilt besonders durch das starke Vorspringen des Ulnaendes eine vage Entstellung. Es ist aber auch die Funktion der Hand gestört. Am meisten behindert ist ulnare Abduktion und Dorsalflexion, Volarflexion und radiale Abduktion sind über die Norm hinaus möglich, da aber die Hand schon in diesen Richtungen verschoben steht, ist der Nutzeffekt kleiner; das gleiche gilt von der Pronation, die Supination ist rein mechanisch stark eingeschränkt.

Die so entstehende Verminderung des Gebrauchswertes der Hand ist äußerst verschieden; Gewöhnung, Energie und Uebung sind dabei von entscheidendem Einflusse. Im allgemeinen tritt die Funktionsstörung zurück hinter der Verunstaltung, sobald die erste Zeit der Schmerzhaftigkeit von dem ständigen Zustand der bleibenden Deformität abgelöst ist. — Die Aufstellung eines Operations-

Digitized by Google

planes ist natürlich abhängig von der Erkenntnis der vorliegenden Veränderungen. Wer an eine Ueberdehnung der Handgelenksbänder glaubt, wird kaum zu einer Operation schreiten, die lediglich in Raffung der Kapsel bestehen könnte, die Gefahr einer Bewegungsbeschränkung und späterer neuerlicher Dehnung liegt zu nahe. Wer die Erkrankung in die Epiphyse verlegt, wird die logisch daraus zu folgernde Gelenksresektion wohl bleiben lassen, ehe er zu kosmetischem Ziele Schlottergelenk oder bei jungen Individuen Wachstumsstörungen riskiert. Die auch in Erwägung gezogene, wenn ich nicht irre sogar auch ausgeführte Durchschneidung der Beugesehnen könnte nur dem einfallen, der absolut als wiederauferstandener Tenotomist glänzen wollte.

Lediglich die Auffassung des „Radius" als „curvus" gibt Ansporn, die Deformität operativ zu korrigieren, ohne durch den Eingriff zu schaden oder zuviel zu zerstören, insbesondere wenn man nicht bloß den peripherstenTeil der Speiche als verkrümmt auffaßt, sondern sie im ganzen als verändert annimmt. Die Operation kann dann an irgend einem Teile der Diaphyse als einfache, schräge oder Keilosteotomie vorgenommen werden, etwa so wie die suprakondyläre Osteotomie das Genu valgum aufhebt. Es fallen dann die Bedenken einer nahe an der Epiphysenlinie erfolgenden Durchmeißelung fort.

Die Osteotomie des Radius ist also die gegebene Operation und bereits mehrfach ausgeführt worden. Wenn sie nicht das Normalverfahren für die Verbesserung der Gabelhand auch bei der Madelung-Deformität geworden ist, die heute in der Regel nicht operiert wird, so müssen die Resultate nicht entsprechende gewesen sein.

Nach Poulsen[1]) hat Duplay[2]) 1885 zum ersten Male eine Madelung-Deformität operiert. Lineare Osteotomie dicht über dem Handgelenk. Nach abgelaufener Heilung war noch eine geringe Prominenz des Capit. ulnae vorhanden, was Duplay der Hypertrophie des Knochens zuschreibt.

Delbet[3]) operierte in gleicher Weise, „das augenblickliche

---

[1]) Poulsen, Ueber die Madelungsche Deformität der Hand. Arch. f. klin. Chir. Bd. 75.

[2]) Duplay, De l'ostéotomie linéaire de radius pour remédier aux difformités de poignet soit spontanées soit traumatiques. Arch. génér. de med. 1885.

[3]) Delbet, Leçons de clinique chirurgicale, T. 1 p. 164. Cit. nach Poulsen.

Digitized by Google

Resultat war gut, als aber der Patient den Arm zu gebrauchen anfing, war die Deformität nach 2 Monaten gerade so groß wie vor der Operation. Er wiederholte sie deswegen, bei welcher Gelegenheit konstatiert wurde, daß die Knochenproduktion mangelhaft war, was er dem angenommenen ossösen Leiden (Rachitis tarda) zuschreibt. Er empfiehlt deswegen die Hand längere Zeit zu bandagieren. Nach der zweiten Operation ließ er den Arm 2 Monat (!) in einer Gipsbandage liegen. Als sie entfernt wurde, war die Deformität ausgeglichen, weil sie aber nach Gebrauch der Hand Tendenz zur Reproduktion zeigte, bekam Patientin eine Lederbandage mit Druck auf das Capitulum ulnae, die Deformität hielt sich danach unverändert. Poulsen selbst osteotomierte schräg, Verband in starker Dorsalflexion durch 1 Monat. Der Radius wurde gerader als früher, die Gelenkfläche war aber zu sehr gegen die Volarseite gewendet. „Das Resultat war nicht so gut als ich erwartet hatte, die starke Kontraktur der karpalen Sehnen und die starke Krümmung des Radius waren sicher schuld daran. Als ich das Mädchen ungefähr 1 Jahr nach der Operation sah, erschien mir der Radius mehr als in den nächsten Monaten nach der Osteotomie gekrümmt zu sein." (Schwere Arbeit.) In einem 2. Falle erzielte Poulsen ein ausgezeichnetes Resultat durch das gleiche Vorgehen. Der Fall lag günstiger, „die Krümmung war hier nicht so stark in dem untersten Abschnitt des Radius."

Diese Ergebnisse ermuntern gewiß nicht zur Operation, der einzige vollbefriedigende Erfolg Poulsens betraf einen geringen Grad der Deformität, in sämtlichen anderen Fällen ist der am meisten in die Augen springende Teil der Verunstaltung, das Vortreten des Ulnaköpfchens, nur gemildert, nicht beseitigt worden. Gerade die schweren Fälle bedürfen aber einer Operation, für die obiges Vorgehen Osteotomie und Verband in Dorsalflexion sich nicht als zureichend erwiesen hat.

Es ist daher kein Wunder, wenn man gegenwärtig die Operation in der Regel unterläßt. In einer zusammenfassenden Abhandlung, deren Autor mir augenblicklich nicht in Erinnerung ist, fand ich dann weiter die Angabe, daß man unter Verzicht auf eine Geradestellung des Radius einigemal das vorspringende Ende der Ulna resezierte und damit das größte Aergernis wenigstens beseitigte. Dies ist eine Operation der Resignation, die das letzte Glied der Fehlerkette entfernt, nicht die Ursache, sondern die Folge

Digitized by Google

angeht, gerade wie wenn man bei einem Gibbus die Processus spinosi oder bei einer Skoliose den Rippenbuckel resezieren würde.

Die Ursache des mangelhaften Erfolges der bisherigen Methodik ist meines Erachtens eine doppelte. Vor allem berücksichtigte sie nicht, daß die Verbiegung des Radius eine komplizierte (nach mehreren Richtungen) ist. Sie nimmt durch Verwendung der Dorsalflexion als Korrektionsstellung lediglich auf die palmar-konkave Krümmung Bedacht. Ferner vertraut sie allzusehr auf die Möglichkeit, den Radius durch die Geraderichtung nach Osteotomie zu verlängern. Ob schräge oder lineare Osteotomie, ob einfache oder doppelte, es wird in schweren Formen der Gabelhand nicht möglich sein, den Radius auf die frühere normale Länge zu bringen.

Eine rationellere Methodik wird sich aus voller Berücksichtigung sämtlicher vorliegenden tatsächlichen Veränderungen ergeben: Die Annahme einer palmar-konkaven Verbiegung des Radius als Ursache der Gabelhand bei der Madelung-Deformität erschöpft sie nicht, jene ist zweifellos vorhanden auch ohne Röntgenbild bei der Untersuchung zu sehen und zu tasten. Siegrist[1]) hat dann weiter auf die gleichzeitige ulnar-konkave Komponente der Verbiegung hingewiesen. Verfasser[2]) konnte 1911 durch Röntgenuntersuchungen feststellen, daß der Radius auch um seine Längsachse torquiert ist und zwar im Sinne der Pronation. Durch einen Versuch an einem Phantom mit wächsernem Radius, durch Leichenversuche am entkalkten und am durchmeißelten Radius wies er nach, daß sich auch seine palmar- und seine ulnar-konkave Verbiegung auf ebendieselbe Bewegung zurückführen läßt, daß sich sozusagen der Radius um die Ulna durch die Pronation aufgewickelt hat, daß sämtliche drei Verbiegungsarten der Speiche im Sinne der Pronation erfolgt sind, daß die Belastung durch pronierende Bewegungen an einem in seiner Festigkeit herabgesetzten Radius als Ursache der Madelung-Deformierung anzusprechen sind.

Diese Erklärung, die alle drei Komponenten auf einen einheitlichen Mechanismus zurückführt, wird jeden zu ihrem Anhänger haben, der einmal ein stereoskopisches Röntgenbild einer Made-

[1]) Siegrist, Ueber Manus valga oder sogenannte Madelungsche Deformität des Handgelenkes. Deutsche Zeitschr. f. Chir. Bd. 91.

[2]) Springer, Zur Kenntnis der Madelungschen Deformität des Handgelenkes. Zeitschr. f. orthop. Chir. Bd. 29. Auszugsweise vorgetragen auf dem Kongresse der Deutsch. Gesellsch. f. orthop. Chir. 1911.

Digitized by Google

lung-Deformität gesehen hat. Seit meiner Veröffentlichung haben Chrysospathes[1]) und Trillmich[2]) an eigenen Fällen meine Angaben nachgeprüft und meine Theorie gutgeheißen.

Fig. 1.

Vor Operation.

Fall I (Fig. 1—4). Kotas, Wilhelmine, 15 Jahre. Mangelhaftes Resultat, da nicht gleichzeitig, sondern erst später (4 Wochen) das Ulnaende reseziert wurde.

Aus ihr ergibt sich ohne weiteres, daß jede korrigierende Einwirkung im Sinne der Supination vorzunehmen sein wird und ich schlug daher seinerzeit gleich vor, nach Osteotomie in voller Supination den Verband anzulegen, dabei das Ulnaende zu resezieren

Fig. 2.



Nach Operation. Von der radialen Seite.

2 Monate nach Operation. Der Radius ist gerader als vorher, aber nicht voll korrigiert. Die Narbe breit, da die Nähte eingeschnitten hatten infolge starker Querspannung durch die Supination. Der Hautschnitt war in der Längsrichtung angelegt worden.

oder nach Osteotomie volar abzuknicken und beginnenden Fällen gegenüber einen elastischen Druck etwa durch eine Bandage mit

[1]) Chrysospathes, Arch. f. Orthop., Mechanotherapie etc. Bd. 11. Zwei Fälle von gegengleicher Madelung-Deformität.

[2]) Trillmich, Beitrag zur Madelungschen Deformität. Zeitschr. f. orthop. Chir. Bd. 31.

Digitized by Google

Heusnerscher Spirale anzuwenden. Mein Mißtrauen auf diese Weise bei der Mehrheit von Verbiegungsrichtungen praktisch ein entsprechendes Operationsresultat zu erhalten, fügte ich gleich diesem Plane bei:

Fig. 3.

Nach Operation. Von der ulnaren Seite.
2 Monate nach Operation. Ulnaende springt immer noch stark vor.

„Viel Hoffnung auf ein ideales kosmetisches Resultat ist nicht zu hegen, wenn man sich die Erfahrungen bei komplizierten Verbiegungen des Ober- und Unterschenkels (etwa bei rachitischen Säbelbeinen) vor Augen hält, die funktionell sehr gut korrigiert werden, aber eigentlich immer mit Auflösung der Krümmung in eine Zickzacklinie (bei doppelter Osteotomie, bei einfacher ist es

Fig. 4.

Nach Operation. Von der ulnaren Seite.
1 Jahr nach Operation, nachdem 8 Wochen p. op. die Resektion des Ulnaendes angeschlossen worden war. Die palmare Absetzung ist entschieden korrigiert, aber noch zu sehen, daher springt die Ulna trotz Resektion vor.

eine Abknickung). Beim Beine, das von dicken Weichteilen bedeckt und durch die Bekleidung verhüllt ist, hat dies nicht viel zu sagen. Wohl aber wird jede unvollkommene Korrektur am Unterarme besonders weiblicher Personen keine große Zufriedenheit erregen."

Seitdem habe ich 2mal die Operation in diesem Sinne durchgeführt und der Erfolg hat mein Mißtrauen in den eigenen Vor-

Digitized by Google

Fig. 5.



Vor Operation. Von der radialen Seite.

Fall II (Fig. 5—10). Hofmann, Marie, 15 Jahre. Osteotomie, 26. Mai 1912. Gleichzeitig Resektion des Ulnaendes. Verband in Supination, Dorsalflexion und ulnaren Abduktion. Resultat formell und funktionell sehr gut. Etwas Verdickung des Radius, sowie eine Spur Überkorrektur nach der ulnaren Seite wäre bei rigorosestem Urteil zu bemängeln. Patientin ist nach wie vor Modistin, im Gebrauch der Hand nach Operation besser als vorher, mit kosmetischem Resultat sehr zufrieden. Die gedehnte Hautnarbe wird später exstirpiert und genäht werden.

schlag als unberechtigt erwiesen. In dem I. Fall habe ich bloß eine wesentliche Besserung, die allerdings die Patientin voll be-

Fig. 6.

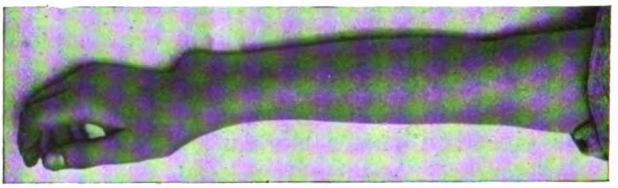

Vor Operation. Von oben.

friedigte, im II. Fall, bei dem ich den im ersten begangenen Fehler, ein Abweichen von meinem vorgeschlagenen Operationsplan, unter-

Fig. 7.

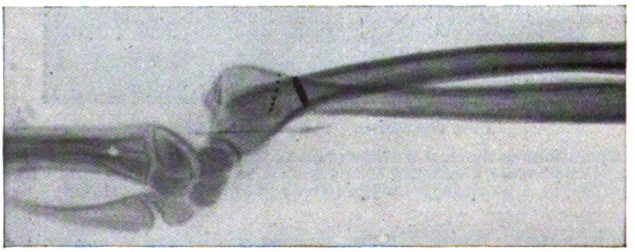

Vor Operation. Röntgenbild. Vom Diapositiv reproduziert, daher umgekehrt.
—— Osteotomiestelle am Radius. ····· Resektionsstelle der Ulna.

ließ, ein fast ideales Resultat erhalten: Beide Male handelte es sich um höchstgradige Fälle von Deformität. Leitender Gedanke war, den Radius sozusagen zu depronieren, d. h. nach Osteotomie volle

Digitized by Google

Fig. 8.

8 Monate nach Operation. Von der radialen Seite. Geringer Buckel durch Callus.

Supination (und sinngemäß dazu gehörige Dorsalflexion und ulnare Abduktion der Hand) als Verbandslage zu verwenden. Von vornherein erschien es mir nötig, den Pronator quadratus zu durchschneiden, einerseits um das periphere Radiusbruchstück wirklich dem supinierenden Zuge voll folgen zu machen, anderseits die

Fig. 9.



8 Monate nach Operation. Von der ulnaren Seite.

spätere Zugwirkung der Pronation zu schwächen, um einem Rezidive vorzubeugen.

Im I. Falle [1]) (Zustand vor der Operation siehe Fig. 1) ging ich so vor, daß ich von einem etwa 7 cm langen Längsschnitt auf der

Fig. 10.



8 Monate nach Operation. Röntgenbild. ····· Osteotomiestelle verheilt.

[1]) Operiert am 12. März 1912. Vorgestellt in der Wissenschaftl. Gesellsch. deutsch. Aerzte in Böhmen am 10. Mai 1912. Referat Münchner med. Wochenschr. 1912. Nr. 29.

Digitized by Google

volaren Fläche das periphere Ende des Radius freilegte, nahe an ihm den Pronator quadratus auf der Kropfsonde durchschnitt und dann etwas schräg in der Höhe des roten Striches auf Fig. 7 osteotomierte. Hautnaht. Maximale Supination des Vorderarmes, Dorsalflexion und ulnare Abduktion der Hand (letztere soweit es ging), Gipsverband. Die Abrollung des Radius schien dabei gut gelungen, ich verzichtete daher auf die ursprünglich beabsichtigte Verkürzung der Ulna. Als die Nähte am 8. Tage nach reaktionslosem Verlaufe entfernt werden sollten, zeigte es sich, daß sie größtenteils durchgeschnitten. Schuld daran ist zweifellos die Querspannung, die die Wunde bei der extremen Supinierung erfährt. Man muß daher in Zukunft den Hautschnitt schräg anlegen und erst nach erfolgter Umlegung in Supination nähen. Die Verklebung der Wunde blieb dadurch ganz ungestört, die Heilung erfolgte auch weiter reaktionslos. 14 Tage post operat. Längsteilung des Gipsverbandes und Verwendung seiner dorsalen Hälfte als Schiene durch weitere 14 Tage, dabei täglich Massage, Faradisierung, aktive und passive Bewegungen. Das Resultat unmittelbar nach Weglassung des Verbandes zeigte eine fast normale äußere Form, doch konnte man jetzt schon bei Betastung feststellen, daß die Verkrümmung des Radius in allen Belangen gebessert, aber nicht voll korrigiert war; das Vorspringen des Ulnaendes schien aber gänzlich geschwunden zu sein. Innerhalb 4 Wochen trat dies doch wieder stärker hervor, siehe Fig. 2 und 3, wenn auch lange nicht so wie vor der Operation. Jedenfalls war durch das Ueberdrängen in die ulnare Abduktion ein Teil der Verbesserung durch eine Scheinkorrektur im Handgelenk und der Handwurzel bewirkt worden, die sich mit der Zeit wieder verlor. Da das kosmetische Resultat mich nicht befriedigte, reseziere ich 8 Wochen nach der ersten Operation das Ulnaköpfchen, wodurch eine weitere wesentliche Besserung erzielt wurde (siehe Fig. 4). Alles in allem ist die Deformität sehr gebessert worden, aber nicht voll beseitigt, das Unterlassen der Resektion des Ulnaendes gleichzeitig mit der Osteotomie des Radius war ein Fehler, der zu vermeiden ist. Das funktionelle Resultat war eine erhöhte Gebrauchsfähigkeit der Hand, die jetzt allseits normal beweglich ist, mit dem kosmetischen Erfolge ist Patientin außerordentlich zufrieden, er ist immerhin so wesentlich, daß sich Patientin Nr. II sofort spontan zur Operation entschloß, als sie Patientin Nr. I gesehen.

Digitized by Google

Im 2. Falle, siehe Fig. 5 und 6, gleichfalls eine höchstgradige Gabelhand durch Madelungsche Krankheit, vermied ich den gemachten Fehler. Nach volarem Schrägschnitt quere Osteotomie des Radius, der wieder durch Durchschneidung des Pronator quadratus mobilisiert wurde, nunmehr sofort Resektion des Ulnaendes in einer in Fig. 7 punktierten roten Linie. Verband und Nachbehandlung wie in Fall 1.

Das Resultat geben die Fig. 8, 9, 10 wieder. Die Korrektur ist allseits eine völlige, die Hand von fast normaler Form. Auch das Röntgenbild zeigt den Radius gestreckt. Eine leichte Kallusverdickung, die auf den Bildern stört, ist im Schwinden begriffen. Bei rigorosester Beurteilung hätte ich einen einzigen kleinen Mangel auszusetzen: bei Betrachtung von der Vola her scheint eine Idee von ulnarer Abduktion zu bestehen, ich habe vielleicht 1—2 mm zuviel von der Ulna weggenommen. Dies ist der beste Beweis, daß auch die radiale Ablenkung völlig verschwunden ist. Die Patientin ist hoch beglückt über das Ergebnis.

Die funktionelle Besserung ist in beiden Fällen eine ganz eklatante, die Hände sind in normalen Grenzen beweglich. Die zweite Patientin ist Modistin und macht die feinsten Handarbeiten. Dadurch fällt jedes Bedenken weg gegen die Verwendung des hier zur Korrektur unumgänglichen Gipsverbandes, selbstverständlich muß frühzeitig bewegt usw. und energisch nachbehandelt werden.

Als das Wesentliche des eingeschlagenen Vorgehens ist anzusehen das Bestreben, den im Sinne der Pronation verbogenen Radius im Sinne der Supination zu korrigieren, ich möchte darum die Operation als Depronation des Radius bezeichnen. Die Osteotomie des letzteren schafft lediglich die Vorbedingung für seine Umformung, die Durchschneidung des Pronator quadratus verringert den Widerstand gegen die Supination, die Hauptsache bleibt die Verwendung voller Supination bei gleichzeitiger Dorsalflexion und ulnarer Abduktion der Hand als Verbandslage. Sie hat für die Korrektur dieser Deformität dieselbe Wichtigkeit wie Lorenz' sog. Primärlage für die Heilung der angeborenen Hüftverrenkung.

Ich rate, die Operation in folgender Weise vorzunehmen:

1. Schräger Hautschnitt auf der volaren Unterarmfläche 1 cm vom Process. styl. radii beginnend proximal

Digitized by Google

gegen die Ulna steigend ca. 6 cm lang (schräg, da der Längsschnitt bei der späteren Supination quer gezerrt wird und dann die Fäden durchschneiden).

2. Freilegung des peripheren Radiusendes in der Ausdehnung des Ansatzes des Pronator quadratus. Durchschneidung des Pronator quadratus. (Dies hat den Zweck, das periphere Radiusende frei zu machen, damit es dem korrigierenden Zuge der Supination folgen kann und den nach der Heilung fortwirkenden Einfluß der Pronatoren zur Vermeidung eines Rezidives zu verringern).

3. Quere Durchmeißlung des Radius (siehe Fig. 7) ca. 3 cm über dem Gelenke am Uebergange in den Schaftteil (schräge Osteotomie hat nicht viel Zweck, da sie kaum eine wesentliche Verlängerung bringt und eher einen innigen Kontakt der Bruchstücke gefährdet bei der beabsichtigten Dislocatio ad axin, ad latus und ad peripheriam.

4. Freilegung des peripheren Ulnaendes durch kleinsten Längsschnitt an der ulnaren Kante. Resektion des Köpfchens mit der Drahtsäge. (Knapp am Uebergange in den Schaftteil, nichts von letzterem wegnehmen, siehe Fig. 7 die punktierte Linie.)

5. Drehung des Armes in volle Supination, Dorsalflexion und ulnare Abduktion der Hand. Jetzt erst Naht der Hautwunden.

6. Gipsverband in dieser Stellung bei gebeugtem Ellbogen von der Mitte des Oberarmes bis zu den Grundphalangen reichend. 12—14 Tage Belassen, dann Längshalbierung desselben. Die dorsale Hälfte wird durch weitere 14 Tage als Schiene benutzt, täglich Massage, Faradisation, aktive und passive Bewegungen.

In dieser Weise kann ich das Vorgehen als bewährt empfehlen. Abänderungen, auf die sich Methoden und Methödchen aufbauen lassen, sind immer möglich, Pronatordurchschneidung und Supination bleiben charakteristisch und für das Resultat entscheidend. Die Operation ist einfach und rationell auch bei schweren Deformitäten; da sie für die Funktion des Handgelenks ungefährlich ist, wird sie auch bei leichten Formen von Gabelhand angewendet werden können

Digitized by Google

und hier um so leichter Erfolge erzielen. Bei einer rachitischen Gabelhand hat Trillmich (l. c.) an einem 3jährigen Kinde, meinem Vorschlage entsprechend, mit Supination nach Osteotomie des Radius und Infraktion der Ulna ohne Resektion ein gutes Resultat erhalten. Bei Erwachsenen rate ich bei der Resektion des Ulnaendes zu bleiben.

Ich hoffe, daß die Depronation auch bei der Nachprüfung gute Erfolge geben und sich einbürgern wird, die orthopädische Chirurgie kann dann eine weitere bisher unoperiert bleibende Deformität in ihren Wirkungskreis einbeziehen.

Digitized by Google

XXX.

Die Verwendung frei transplantierter Sehnen in der Behandlung des paralytischen Klumpfußes.

Von

Prof. Dr. **W. Röpke**, Barmen.

Auf dem Gebiete der Extremitätenchirurgie hat die freie Sehnentransplantation sich ein ausgedehntes Anwendungsgebiet erobert, seitdem durch die experimentellen Ergebnisse Eduard Rehns, die von anderer Seite ihre Bestätigung gefunden haben, die Grundlage hierfür geschaffen worden ist.

Rehn hat nachgewiesen, daß das frisch transplantierte Sehnenstück funktionsfähig einheilt, wenn es frühzeitig funktionell in Anspruch genommen wird, wodurch gleichzeitig eine Verwachsung der Sehne mit ihrer neuen Umgebung verhindert wird.

Durch den Reiz der frühzeitigen Bewegungen wird eine Wucherung des Peritenonium externum und internum hervorgerufen, wodurch wiederum reichliche Blutversorgung, eine innige Verwachsung der Sehnenstümpfe eintritt und etwa nekrotisch gewordene Partien der implantierten Sehne durch neues Sehnengewebe ersetzt werden.

Wenn es Rehn auch gelungen ist, Sehnendefekte homoplastisch mit Erfolg zu decken, so soll doch gleiches Vorgehen nur für die Fälle aufgehoben werden, bei denen gleichwertiges Material vom Körper des Kranken nicht in genügendem Maße und ohne Schädigung zu haben ist. Die Autoplastik ist auch schon wegen der Sicherheit der Regenerationskraft unbedingt vorzuziehen.

Da ich mich während meiner Assistentenzeit bei Lexer von der ausgezeichneten Verwendbarkeit der freien Sehnenplastik im allgemeinen mehrfach überzeugen konnte, habe ich sie auch in der Behandlung des paralytischen Klumpfußes zur Anwendung gebracht.

Digitized by Google

Durch die freie Sehnenplastik sind wir in die Lage versetzt, von der Opferung irgendeiner Muskelfunktion abzusehen, es können vielmehr die gewöhnlichen Verfahren der Sehnenverlagerungen vereinfacht, unterstützt und ergänzt werden. Dazu kommt, daß die Behandlungsdauer erheblich abgekürzt wird, da ja gerade die frühzeitige Inanspruchnahme des Transplantats eine feste Verheilung und kräftige Arbeitsleistung garantiert.

Nicht völlig gelähmte Muskeln können wir in ihrer Regeneration wesentlich unterstützen, wenn wir zwischen ihrem Angriffspunkt am Knochen und einem gesunden Muskel eine frei transplantierte Sehne einschalten. Auf diese Weise wird dem geschwächten Muskel ein Teil seiner Arbeit durch einen anderen Muskel abgenommen, ohne daß er dauernd mit ihm verbunden wurde, so daß er ohne Ueberanstrengung während seiner Wiederherstellung durch systematische Uebungen gekräftigt werden kann, während dabei immer das Resultat der Redression erhalten wird.

Den ersten mit homoplastischer Sehnentransplantation behandelten paralytischen Klumpfuß hat Rehn (Jena) auf dem Chirurgenkongreß 1910 mitgeteilt. Dieser Fall, der sämtlichen bis dahin gebräuchlichen Methoden hartnäckig getrotzt hatte, erfuhr erst dadurch eine erhebliche Besserung, daß die gut erhaltene Wadenmuskulatur durch Einschalten einer fremden, kräftigen Sehne zur Hebung des äußeren Fußrandes herangezogen wurde.

In meinen Fällen habe ich mich der Autoplastik bedient, und zwar habe ich den Musc. palmaris longus verwandt, den Lexer zum Ersatz von Fingersehnen und auch sonst in der Extremitätenchirurgie benutzt.

Von zwei kleinen Hautschnitten oberhalb des Handgelenks und weiter oben am Unterarm wird seine Sehne durchtrennt und herausgezogen.

Bezüglich der allgemeinen Technik der Sehnentransplantation hat Lexer bereits betont, daß das Implantat nirgends unmittelbar unter der Naht der Weichteile und der Haut liegen darf, daß am besten Lappenschnitte angelegt werden oder die Einlagerung von Sehnen von entfernten Hautschnitten aus erfolgt, indem man sie von den Hautschnitten aus unter den tunnellierten Weichteilen durchzieht. Die Befestigung geschieht derart, daß ihre Enden durch einen Schlitz der gebenden und empfangenden Sehne und durch den durchlochten Knochen hindurchgezogen schlingenartig vernäht werden.

Digitized by Google

Zunächst habe ich den Klumpfuß nach dem Verfahren von Schultze (Duisburg) gründlich redressiert und dann nach einigen Wochen die Sehnenverlagerung und Transplantation vorgenommen.

Kleine Hautschnitte werden so angelegt, daß sie unter geeigneter Verziehung die Stellen frei liegen lassen, an denen die Durchtrennung der zu verlagernden Sehne, die Anhängung der transplantierten und ihre Fixierung an der neugeschaffenen Insertionsstelle geschehen soll. Nun wird mit einer Kornzange von der proximalen Wunde aus unter dem Lig. transv. und cruciatum hindurch ein Tunnel für die zu verlagernde oder zu verpflanzende Sehne bis zu ihrem neuen Insertionsgebiet hergestellt und die jetzt erst herausgenommene Sehne des Palm. long. überpflanzt. Die Enden werden, während der Fuß in korrigierter Stellung gehalten wird, durch einen Schlitz in der Sehne, an die das Implantat angehängt werden soll, oder durch ein Bohrloch im Knochen, an dem sie inserieren soll, durchgezogen und schlingenförmig mit mehreren Sublimatseidennähten unter genügender Spannung fixiert.

Der Fuß wird im Gipsverband festgestellt und nach 8—12 Tagen für immer längere Zeit am Tage freigegeben, damit aktive Bewegungen gemacht und orthopädische Maßnahmen getroffen werden können.

Für die Naht bleibt zunächst noch eine Fußschiene in Anwendung.

Nach diesen Grundsätzen habe ich in 2 Fällen mit dem Erfolg tadelloser Einheilung, guter Stellung und Funktion des Fußes operiert.

Bei einem Mädchen mit spinaler Kinderlähmung waren bis auf den Extensor pollicis longus und den Tibialis anticus sämtliche Strecker des Fußes und die Peronei gelähmt. Nachdem der Klumpfuß redressiert und für mehrere Wochen im Gipsverband gehalten war, wurde der Extensor pollicis in der erwähnten Weise durch die Basis des Metatarsus V hindurchgezogen und hier vernäht. Der Rest des Extensor pollicis wurde durch Vermittlung der Palmarissehne wieder mit seinem zugehörigen Muskel oberhalb des Ligam. transvers. in Verbindung gebracht.

Der Extensor digit. wurde straff mit dem Tibial. ant. vernäht.

In einem zweiten Falle, einem jungen Mädchen, hatte sich im Anschluß an eine Wirbelfraktur ein schwerer Klumpfuß entwickelt, der Tibial. ant. zeigte sich allein noch funktionstüchtig außer den Beugern, während die übrigen Strecker und die Peronei gelähmt

Digitized by Google

waren. Nach ein paar Monaten stellte sich eine, wenn auch minimale aktive Funktion der Zehenextensoren wieder her, doch war ihre Kraft nicht imstande, das Redressionsresultat auch nur im geringsten Grade zu erhalten. Es wurde deshalb zwischen die Basis des Metatarsus V und den Tibial. antic. die Sehne des Palm. long. in der vorhin geschilderten Weise eingeschaltet, während der Fuß in stark redressierter Stellung gehalten und nachher eingegipst wurde. Vom 12. Tage ab wurde der Fuß zu aktiven Bewegungen freigegeben, während für weitere 8 Tage eine Nachtschiene noch in Anwendung blieb.

Der Effekt war auch hier ausgezeichnet und es war die interessante Beobachtung zu machen, daß die bisher fast ganz funktionsunfähigen Zehenstrecker unter geeigneter Behandlung sich sehr rasch und ganz bedeutend besserten. Der Erfolg ist zurzeit ausgezeichnet.

Ich möchte daher die Anwendung der frei transplantierten Sehne in der Behandlung des paralytischen Klumpfußes angelegentlichst empfehlen.

Digitized by Google

XXXI.

Zur Operation der kongenitalen Vorderarmsynostose.

Von

Dr. H. Maaß,

Leiter der chirurgischen Abteilung des Kinderhauses Blumenstraße in Berlin.

Mit 4 Abbildungen.

Meine Herren! Die kongenitale Vorderarmsynostose ist, wie Sie wissen, eine recht seltene Deformität; aus einem Zeitraum von etwa 20 Jahren hat Baisch[1]) kürzlich nur 32 klinisch resp. röntgenologisch untersuchte Fälle zusammenstellen können, wozu aus letzter Zeit noch ein von Melchior[2]) und ein von mir selbst mitgeteilter Fall kommen. Was ich auf Grund meines Falles über die Pathogenese, die pathologische Anatomie und die klinischen Symptome zu sagen hatte, habe ich bereits andernorts mitgeteilt[3]); hier möchte ich mich auf einige Bemerkungen zur Operation der seltenen Mißbildung beschränken.

Die Indikation zur Operation der Deformität wird von einzelnen Autoren, so von Lieblein[4]), Joachimsthal[5]) u. a. bestritten, unter Hinweis darauf, daß die durch die radio-ulnare Synostose bedingte Supinationsbehinderung durch die stets erhaltene freie Beweglichkeit der Hand- und Schultergelenke genügend ausgeglichen werde; dieses trifft indes doch nur für das kindliche Alter zu; für den Erwachsenen ist — zumal bei rechtseitigem oder gar doppelseitigem Sitz des Leidens (fast $^2/_3$ aller Fälle sind doppel-

[1]) Zeitschr. f. orthop. Chir. Bd. 31.
[2]) Berl. klin. Wochenschr. 1912. Nr. 35.
[3]) Deutsche med. Wochenschr. 1913. Nr. 15.
[4]) Zeitschr. f. orthop. Chir. 1909. Bd. 24.
[5]) Charité-Annalen 1910. Bd. 34.

Digitized by Google

seitig!) — der Ausfall der Supinationsmöglichkeit keineswegs gleichgültig, bedeutet vielmehr eventuell eine erhebliche Verminderung der Erwerbsfähigkeit, ganz abgesehen von der kosmetischen Störung, die durch eine fixierte Pronationsstellung des Vorderarms verursacht wird. Zugunsten eines operativen Eingreifens spricht zudem der Umstand, daß nach der Natur des Leidens eine unblutige Behandlung völlig aussichtslos erscheinen muß, und daß nach mehrfachen Beobachtungen die Bewegungsstörung im Laufe der Jahre eher schlechter als besser wird, indem die proximale Verschmelzung der Knochenenden langsam distalwärts fortzuschreiten scheint.

Mit mehr Recht könnte vielleicht gegen den operativen Eingriff geltend gemacht werden, daß die Prognose desselben keine sonderlich gute zu sein scheint; freilich sind die hierüber in der Literatur vorliegenden Mitteilungen äußerst spärliche, was ja bei der Seltenheit der Deformität nicht weiter zu verwundern ist.

Als erster hat Kümmell[1]) über einen operativen Eingriff bei kongenitaler radio-ulnarer Synostose berichtet; bei einem 16jährigen Mädchen mit doppelseitiger Synostose hat derselbe das Ellbogengelenk breit eröffnet und die Knochenbrücke zwischen Radius und Ulna durchmeißelt, mußte aber, um freie Beweglichkeit zu erzielen, noch ein Stück vom Radius fortnehmen und den stark verkrümmten Radiusschaft durch Infraktion gerade richten; nichtsdestoweniger stellte sich der alte Zustand bald wieder her, wozu aber vielleicht der Umstand beitrug, daß der Wundverlauf durch Eiterung gestört war. Ein etwas besseres Resultat erzielte Helferich[2]), der bei einem 11jährigen Mädchen mit doppelseitiger Deformität linkerseits den Radius durchmeißelte und einen Muskellappen vom M. extensor carpi rad. zwischenlagerte; der unmittelbare Erfolg der Operation war ein befriedigender, über das Dauerresultat ist nichts bekannt geworden.

Stretton[3]) durchtrennte bei einem 8jährigen Mädchen mit doppelseitiger Synostose die Knochenbrücke und resezierte das Radiusköpfchen; als sich die knöcherne Vereinigung beider Knochen bald wiederherstellte, interponierte er bei einem zweiten Eingriff eine Zinkplatte während dreier Monate; über den Erfolg ist leider nichts bekannt, da sich die Patientin der weiteren Beobachtung entzog.

[1]) Biblioth. med. 1895. Bd. 3.

[2]) Mitgeteilt von Schilling, Inaug.-Diss. Kiel 1904.

[3]) Brit. med. Journ. 1905, II. p. 1519.

Digitized by Google

Morestin[1]) hat 2 Fälle operiert; bei einer 19jährigen Patientin ergab die Durchmeißelung der Knochenbrücke mit Radiusresektion nach lange fortgesetzter mediko-mechanischer Behandlung ein befriedigendes — funktionelles — Resultat, während bei einem 10jährigen Mädchen die einfache Durchmeißelung der Synostose ohne Radiusresektion keinen Erfolg hatte.

Biesalski[2]) erzielte mittels Durchmeißelung der Knochenbrücke und Radiusresektion bei einem 7jährigen Mädchen mit doppelseitiger Synostose linkerseits ein so wenig befriedigendes Resultat, daß er auf die Operation der anderen Seite verzichtete und auf Grund dieses Mißerfolges ganz allgemein vor jedem operativen Eingriff warnt; allerdings scheint in diesem Falle die besonders hochgradige Radiusverkrümmung Ursache des Mißlingens gewesen zu sein, denn Klapp erreichte, wie er gelegentlich der Demonstration meines Falles berichtet[3]), durch den gleichen Eingriff und lange orthopädische Nachbehandlung bei einem 8jährigen Knaben ein funktionell durchaus befriedigendes Resultat.

Nach diesen bislang vorliegenden Mitteilungen sind die Chancen der Operation in der Tat keine allzu glänzenden, indes doch auch nicht so schlechte, daß der Pessimismus Biesalskis u. a. für alle Fälle gerechtfertigt erschiene, zudem der Eingriff bei sorgfältiger Asepsis doch als ein nahezu ungefährlicher bezeichnet werden kann. Zuzugeben ist freilich, daß ein jahrelanges Bestehen der Bildungsstörung durch die allmählich eintretenden Muskelatrophien und Weichteilschrumpfungen die operative Prognose ungünstig beeinflußt; aber, wie die Fälle von Morestin und Klapp beweisen, ist durch intensive orthopädische Nachbehandlung hier doch manches wieder wettzumachen und im übrigen ergibt sich hieraus nur die Indikation, die Operation so zeitig als möglich vorzunehmen.

Ein typisches Operationsverfahren läßt sich bei der Verschiedenheit der anatomischen Verhältnisse der Mißbildung naturgemäß nicht aufstellen; wir werden vielmehr auf Grund des Röntgenbefundes im Einzelfalle den Operationsplan jeweils individualisieren müssen. Im allgemeinen stehen uns zur operativen Wiederherstellung der Supinationsmöglichkeit zwei Wege offen: die Durchtrennung der radio-ulnaren Synostose oder die Anlegung einer Radius-

[1]) Bullet. de la société anatomie. Paris 1904. Nr. 1.

[2]) Zeitschr. f. orthop. Chir. Bd. 25.

[3]) Deutsche medic. Wochenschr. 1913, N. 19, S. 918.

Digitized by Google

Pseudarthrose unterhalb der Synostose; der letztere von Helferich[1]) beschrittene Weg — sicher das technisch einfachere Vorgehen — dürfte leider nur für wenige Fälle aussichtsreich erscheinen, einmal weil bei ausgedehnter Synostose die Pseudarthrose ziemlich tief angelegt werden muß, so daß ein beträchtlicher Teil der Supinatorenwirkung verloren geht, sodann weil bei Fällen mit starker Radiusverkrümmung das distale Fragment nach der Pseudarthrosenbildung, statt sich um seine Längsachse zu drehen, einen kreisförmigen Ausschlag beschreiben müßte, wodurch natürlich der Effekt der Operation mehr oder weniger illusorisch würde; zum mindesten müßte also die Radiusverkrümmung zuvor durch Infraktion oder Osteotomie korrigiert werden.

Die von den meisten Operateuren bevorzugte operative Durchtrennung der radio-ulnaren Knochenbrücke scheint nach den vorliegenden Erfahrungen nur bei gleichzeitiger Radiusresektion einen Erfolg zu versprechen, da das proximale Radiusende auch nach Durchmeißelung der Synostose ein Hindernis für die Supinationsbewegung bildet; Rais[2]) hat deshalb schon bei Besprechung des einen Falles von Morestin den Rat gegeben, das Capit. radii prinzipiell mit zu resezieren, um den Spielraum beider Knochen gegeneinander zu vergrößern. Die Trennung der Synostose erfordert ausnahmslos die breite Eröffnung des Ellbogengelenks, da sich die Verschmelzung des Knochenendes stets bis in das Gelenk hinein erstreckt, ist also ein wesentlich eingreifenderes Verfahren als die extraartikuläre Pseudarthrosenbildung.

Wenn ich mich bei meinem Fall auf Grund des Röntgenbefundes[3]) zu dem intraartikulären Eingriff entschlossen habe, so waren hierfür zwei Gesichtspunkte maßgebend: einmal die erhebliche Verkrümmung der Radiusdiaphyse, welche aus den oben angeführten Gründen eine Pseudarthrosenbildung untunlich erscheinen ließ, und dann eine recht hochgradige frontalwärts gerichtete Abbiegung des proximalen Ulnaendes, die nur durch intraartikuläre Osteotomie korrigiert werden konnte. Auf diese bei der

[1]) l. c., Ueber ein gleiches Vorgehen mit gutem Resultat berichtet auch Rosenfeld (Nürnberg) in der Diskussion zu meinem Vortrag (cf. Verhandl. der Deutsch. Gesellsch. f. orthop. Chir. 1913).

[2]) G. Rais, La synostose congénitale radio-cubitale. Revue d'orthopéd. 1907.

[3]) Fig. 1 und 2 sind nach den Röntgenbildern genau wiederholte Konturenzeichnungen der Vorderarmknochen beider Seiten.

Digitized by Google

kongenitalen Vorderarmsynostose gar nicht seltene Ulnadeformität möchte ich übrigens hier ganz besonders die Aufmerksamkeit lenken, da von den früheren Operateuren auf sie so gut wie gar keine Rücksicht genommen wurde, woraus vielleicht ein Teil der Mißerfolge zu erklären ist; denn die frontalwärts gerichtete Abbiegung des oberen Ulnaendes ist nicht allein ein Hemmnis für die Streckbewegung des Vorderarmes, sondern ebenso für die Rotationsbewegung des Radius, zumal wenn noch — wie bei meinem Fall — das deforme Ulnaende durch die synostotischen Knochenauflagerungen nach vorn und nach der radialen Seite hin erheblich verdickt ist.

Ich bin deshalb bei der Operation meines Falles in der Weise vorgegangen, daß ich nach Durchsägung der radio-ulnaren Knochenbrücke mittels Giglischer Drahtsäge das nach vorn abgebogene Ulnaende durch keilförmige Osteotomie mit hinterer Basis aufgerichtet und die vorderen und seitlichen Knochenauflagerungen mittels Meißels sorgfältig entfernt habe; nun konnte ich mit einer verhältnismäßig geringfügigen Radiusresektion (1—1½ cm) auskommen, um vollkommen freie Supinationsmöglichkeit zu erzielen, und auch die Verkrümmung der Radiusdiaphyse erwies sich für die Rotationsbewegungen weiter nicht mehr hinderlich, war allerdings wohl auch nicht so hochgradig als in dem Falle Biesalskis[1]), wo sie, wie oben erwähnt, das Resultat so störend beeinflußte.

Ich lasse nun die Krankengeschichte des von mir operierten Falles gekürzt folgen:

Anamnese: Else H., 11 Monate alt, stammt von gesunden Eltern, in der Familie keine Bildungsstörungen Geburt rechtzeitig, in Kopflage, leicht und ohne Kunsthilfe. Linker Arm bei der Geburt von der Nabelschnur mehrfach umschlungen, im Ellbogengelenk extrem gebeugt; auch später linker Arm dauernd in Beugung, Handteller auffallend nach vorne gerichtet.

Status praesens: Gut entwickeltes, gesundes Kind; am Skelett im ganzen keine Besonderheiten, keine Spuren von Rachitis. Linker Arm in leichter Beugung und hochgradiger Pronation, Handteller nach vorn und aufwärts gerichtet, Supination absolut unmöglich, desgleichen

[1]) l. c.

Digitized by Google

Streckung im Ellbogengelenk behindert, Beugung frei. Linker Vorderarm $1\frac{1}{2}$—2 cm kürzer als rechts, Capitulum radii an normaler Stelle nicht fühlbar. Hand- und Schultergelenke sowie rechter Arm ohne Besonderheiten.

Röntgenbefund: Rechts (Fig. 1) völlig normale Verhältnisse. Links (Fig. 2) beide Vorderarmknochen kürzer und besonders an ihren proximalen Enden stark gekrümmt, wie wenn in Richtung des Pfeiles x ein abnormer mechanischer Widerstand das Längenwachstum der Knochen gehemmt hätte; das obere Ulnaende ist stark frontalwärts abgebogen, das obere Radiusende

Fig. 1.

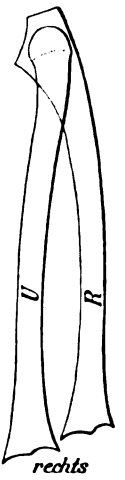

Fig. 2.

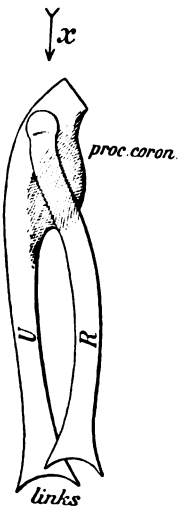

steht abnorm tief und rückwärts verlagert, der Radiusschaft verläuft, besonders in seiner oberen Hälfte, stark gegen die Ulna gekrümmt. Die proximalen Knochenenden sind deutlich getrennt erkennbar, aber im Bereich ihrer Kreuzung in Ausdehnung von etwa $1\frac{1}{2}$—2 cm durch eine scheinbar von der Ulna ausgehende Knochenwucherung oberflächlich miteinander verbunden; besonders starke Knochenauflagerungen zeigt die Ulna an der vorderen Konkavität unterhalb des Process. coronoideus, so daß das Ulnaende hier im sagittalen Durchmesser stark verbreitert erscheint.

Die am 17. Februar d. J. in Chloroformnarkose vorgenommene Operation gestaltete sich folgendermaßen (vgl. Fig. 3 und 4).

Digitized by Google

Unter Blutleere Eröffnung des linken Ellbogengelenks durch hinteren Bogenschnitt (Kocher). Freilegung der Vorderarmknochen im Bereich ihrer Synostose und unter möglichster Schonung aller Muskelansätze. Durchtrennung der Knochenbrücke mittels Giglischer Drahtsäge. Korrektion der Ulnaabbiegung durch keilförmige Osteotomie mit hinterer Basis (Fig. 3, a) und Resektion der Knochenauflagerungen an der Vorderseite der Ulna unterhalb des Process. coronoideus (Fig. 3, b); schließlich Resektion eines knapp $1\,^1/_2$ cm langen Stücks vom proximalen Radiusende (Fig. 3, c). Hiernach sowohl Supination als Streckung des Vorderarms völlig unbehindert.

Fig. 3.

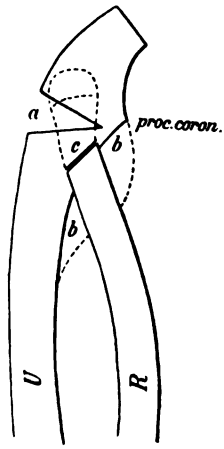

Fig. 4.

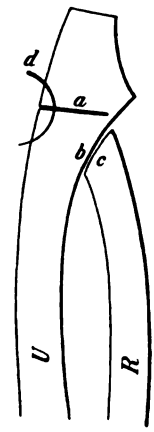

Knochennaht (Fig. 4, d), Kapsel- und Hautnaht, Gipsverband in extremer Supination und Streckstellung.

Völlig fieberfreier und reaktionsloser Verlauf, Heilung per primam. Nach $3\,^1/_2$ Wochen vorsichtiger Beginn mit mediko-mechanischer Nachbehandlung. Jetziges Resultat durchaus gut: Vorderarm in normaler Mittelstellung, passive Beweglichkeit völlig frei, aktive — anfangs stark behindert — bereits in wesentlicher Besserung[1]).

Zusammenfassend läßt sich also zur Operation der kongenitalen Vorderarmsynostose auf Grund der bislang vorliegenden Erfahrungen etwa folgendes sagen:

[1]) Anmerkung bei der Korrektur: Jetzt — 4 Monate nach der Operation — ist auch die aktive Beweglichkeit bereits annähernd normal.

Digitized by Google

1. Die Operation der kongenitalen Vorderarmsynostose ist sowohl wegen der kosmetischen Störung als mehr noch zur Beseitigung der Funktionsbehinderung — namentlich bei rechtseitigem resp. doppelseitigem Sitz der Deformität — durchaus indiziert und in möglichst jugendlichem Alter vorzunehmen.

2. Das Operationsverfahren ist je nach den durch das Röntgenbild aufgedeckten anatomischen Verhältnissen für den Einzelfall zu individualisieren, und hierbei besonders auch auf etwaige Verbiegungen des oberen Ulnaendes Rücksicht zu nehmen.

3. Abgesehen von einzelnen anatomisch besonders ungünstigen Fällen ist die Prognose der Operation durchaus keine schlechte; doch ist zur Sicherung des Dauerresultats ausnahmslos lange orthopädische Nachbehandlung erforderlich.

Digitized by Google

XXXII.

Aus der chirurgischen Universitätsklinik zu Innsbruck
(Vorst.: Prof. v. Haberer).

Die operative Behandlung des essentiellen Pes adductus.

Von

Dr. L. v. Mayersbach.

Mit 3 Abbildungen.

Der kongenitale Pes adductus, oder essentielle Pes adductus ist eine ziemlich seltene Mißbildung, und ist in einwandfreier Weise bis jetzt nur in wenigen Fällen, in 2 Fällen Cramers unter dem Namen „Metatarsus adductus" beschrieben worden. Seine Aetiologie ist wohl immer eine pathologische Haltung des untersten Fußabschnittes in utero und die dadurch bedingte konsekutive Verkürzung bzw. schlechtere Ausbildung gewisser Fußmuskeln, die dann später die Gelenke in der pathologischen Stellung weiter belassen. Es ist daher nicht zu verwundern, wenn dadurch solche Muskeln, die sonst nur in einer Richtung wirken, noch eine zweite störende Zugkomponente erlangen. In diesem Sinne ist auch die Wirkung des Musc. abductor pollicis, der eigentlich in bezug auf die Körperachse ein Adduktor ist, beim Pes adductus zu betrachten. Die selbständige Adduktionsfähigkeit dieses Muskels wird allgemein geleugnet und seine Funktion erscheint nur dann ermöglicht, wenn durch Synergisten und Antagonisten der Vorderfuß eine Rotation im Talotarsalgelenk im Sinne einer Supination gemacht hat, bei gleichzeitiger Knickung im queren Tarsalgelenk. Durch diese Stellung des Fußes fällt dann die Zugwirkung des Muskels an die Innenseite seines Gelenkes und wirkt so, wie dies Dunker für die adduzierenden

Digitized by Google

Muskeln verlangt. Dadurch, daß durch die Rotation des Vorderfußes der vordere Insertionspunkt des Abductor pollicis am lateralen Sesambeine etwas dorsalwärts rückt, muß die adduzierende Komponente stärker sein als die Beugung. Versuche an der Leiche ergeben, daß, wenn man den Calcaneus fixiert und den Vorderfuß im Sinne seiner Supination nach oben und außen rotiert, sich die Sehne des Abductor pollicis in kleine Falten legt. Zieht man nun an der Sehne jetzt an, so erfolgt eine Adduktionsbewegung des Vorderfußes. Auch am Sohlenabdruck sieht man dann deutlich, daß eine auffälligere Aussparung entsprechend der Vermehrung der Konkavität infolge Knickung des Fußgewölbes eigentlich fehlt und der vordere Anteil ziemlich breit erscheint.

Therapeutisch ist bis jetzt in diesen Fällen das manuelle Redressement mit nachfolgenden Gipsverbänden verwendet worden. Wenn man aber bedenkt, daß durch die Ueberkorrektion eine Ueberdehnung des Muskels geschaffen wird, und der immer als rudimentär betrachtete Muskel, von dem man allerdings anderseits bei der Plattfußbehandlung zur Herstellung des Fußgewölbes doch eine ganz respektable Leistung und Erstarkung verlangt, eigentlich durch die Ueberdehnung fast zu vollkommener Wirkungslosigkeit gebracht wird und die resultierende Fußform ein Plattfuß werden muß, so liegt es nahe, einmal auf operativem Wege zu versuchen, den einen oder den anderen Insertionspunkt derart zu ändern, daß dadurch eine andere Zugwirkung erreicht wird. Wie früher erwähnt, liegt in extremen Fällen, so besonders beim Pes adductus, die Zugachse des Muskels nicht über dem Gelenke, sondern an seiner medialen oder inneren Seite, wodurch natürlich die Adduktion immer mehr vermehrt wird. Wird nun das distale Ende des Musc. abductor pollicis vom lateralen Sesambein auf das mediale verpflanzt, so fällt seine Zugrichtung entweder schon von selbst in der Richtung der Gelenkachse, oder wenn der Vorderfuß leicht überkorrigiert wird, infolge Abduktionsstellung der Metatarsen lateral davon. Eine Kontraktion des Muskels löst dann entweder nur eine reine Beugung plantarwärts, d. h. eine Knickung des Fußgewölbes, im äußersten Falle eine leichte Valgusstellung des 1. Metatarsus und somit des ganzen Vorderfußes aus. Da der Muskel durch die Operation nicht geschädigt wird, da er nur in Spannung gehalten, nicht aber überdehnt wird, da er ferner durch eigene Kraft den Fuß in richtiger Stellung behält, so kann eine längere Ruhestellung im Gipsverbande

Digitized by Google

und damit ein Hintanhalten der allgemeinen Inaktivitätsatrophie vermieden werden und der Muskel kann so mehr zur Stützung des Fußgewölbes beitragen. Jedenfalls wird die Bildung eines Pes planus erschwert. Fügt man dieser Transplantation eine unterstützende Ueberpflanzung des Tibialis anticus an die Vorderseite des Os naviculare nach Art der Müllerschen Plattfußoperation hinzu, so ist die Stellung des Fußes genügend gesichert. An der Hand des vorliegenden Falles möchte ich die operative Behandlung beschreiben:

Fig. 1.

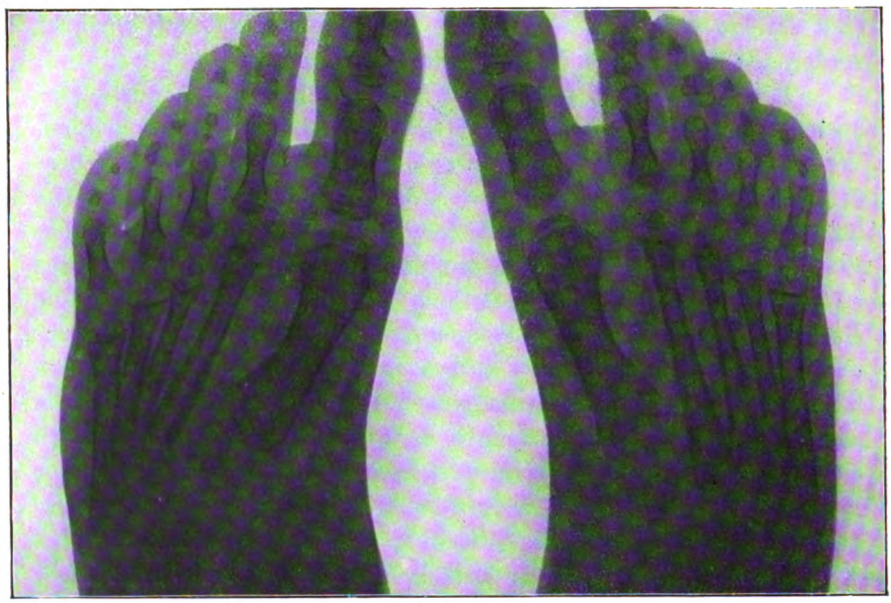

l. r.

Vor der Operation.

Krankengeschichte: Im Herbst des Jahres 1912 wurde ein 4jähriges Kind an die hiesige chirurgische Klinik gebracht behufs Stellungsverbesserung seiner Klumpfüße. Die Anamnese ergab eine normale Geburt; jedoch sehr bald bemerkten die Eltern die merkwürdig schlechte Stellung der Füße, die mit Beginn der Gehversuche immer mehr zunahm. Da die Eltern auf spontane Besserung hofften, geschah nichts weiter. Der Status somaticus ergab ein schwächliches, mageres Kind von leicht spastischem Habitus und rachitischer Deformation der Brust. Die Extremitäten aber,

Digitized by Google

sowie die Wirbelsäule zeigten keinerlei rachitische Veränderungen in erhöhtem Maße. Patellarsehnenreflexe beiderseits etwas gesteigert. Das Kind ist soweit ziemlich intelligent, aber in seinen Bewegungen ungeschickt. Patient steht gut auf beiden Beinen und tritt fast mit der ganzen Sohle auf den Boden auf. Umwechseln von einem

Fig. 2.

l. r.

Nach der Operation.

Bein auf das andere erfolgt mit einiger Unsicherheit, wobei die Adduktion des Vorderfußes zunimmt. Der Sohlenabdruck ergibt eine starke Verbreiterung des Vorderfußes, bzw. Adduktion desselben. Fußgewölbe ist am Sohlenabdruck wohl zu sehen, aber nicht schön ausgebildet. Auffallend ist die allgemeine Schwäche und schlechte Ausbildung der gesamten Unterschenkelmuskulatur. Die Unter-

Digitized by Google

schenkel erscheinen gleichmäßig dünn, säulenartig. Der Vorderfuß ist beiderseitig, besonders aber am linken Fuß stark adduziert, und das Großzehenglied erscheint infolge der starken Abknickung im Tarsometatarsalgelenk auffallend verlängert. In bezug auf die Fußachse ist der Vorderfuß um circa 30 Grad nach innen abgeknickt. Der Talus sitzt mit seiner Rolle normal in der Malleolengabel, sein Kopf ist in einer tiefen Grube an der medialen Seite fühlbar. Der Fußrücken ist stark gewölbt und fällt steil nach außen ab. Die Tuberositas metatarsi V springt deutlich vor. Rechts ist diese Adduktion deutlicher ausgesprochen. Zugleich besteht ein mäßiges Genu valgum und eine Knickung der Achillessehne nach außen. Der

Fig. 3.

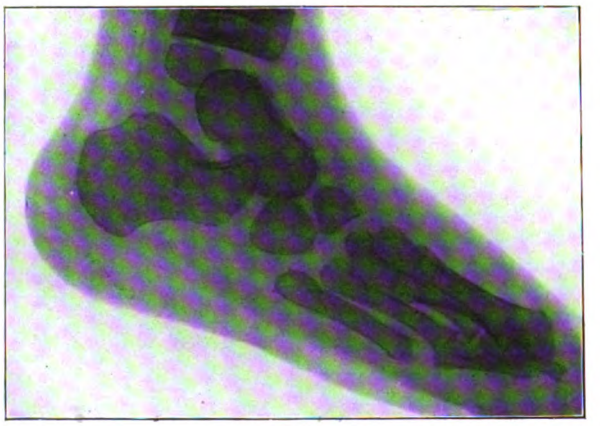

Seitliche Aufnahme des operierten Fußes.

Muskelbefund ergab eine Schwäche des Flexor hallucis und des Gastrocnemius und eine deutliche Anspannung der Tibialis-anticus-Sehne. Die Gangart des Knaben ist steif und stampfend. Der Fuß wird beim Gehen nicht abgewickelt, sondern steht in einem rechten Winkel zum Unterschenkel fixiert. Pro- und Supination sind erschwert und der Fuß kann hauptsächlich nur plantar und dorsal gebeugt werden. Da das erste Röntgenbild verloren ging, mußte dieses nach dem ersten Verband aufgenommene die bestehenden Verhältnisse zeigen. Das Röntgenbild ergab keine Verkrümmung der Metatarsen im Sinne eines rachitischen Metatarsus varus, sondern die Knochen sind schlank, gerade und stehen nur schief gestellt und weisen am Bild infolge der starken Supinationsstellung eine

Digitized by Google

starke Verzeichnung auf. Am Talus ist nur eine etwas auffallende Steilstellung zu bemerken, anderseits eine Drehung und Verschiebung der Cuneiformea nach oben und außen. Das Naviculare hat keinen deutlichen Schatten.

Wir haben also vor uns einen Fall von scheinbar angeborener Mißbildung, der nur insofern etwas verwischt ist, als sich spastische Züge in das Krankheitsbild im Sinne von infantilen Muskelspannungen, wie sie Hasebroek beschreibt, einmischen. Das Frühererkennen der Deformität vor der Gehzeit, der Mangel jeglicher fieberhafter Erkrankung lassen einen enzephalitischen oder poliomyelitischen Herd mit dadurch resultierender Kontraktur oder Lähmungsstellung des Fußes ausgeschlossen erscheinen. Auch die Annahme einer Selbstkorrektion eines eventuell kindlichen Plattfußes fällt hier hinweg.

Da die Eltern vorerst keine Einwilligung zu einer blutigen Operation gaben, wurden beide Füße manuell redressiert und in guter Stellung eingegipst. Nach Abnahme der Gipsverbände zeigte sich jedoch bald wieder die Tendenz zu neuerlicher Adduktionsstellung nebst einer ziemlichen Haltlosigkeit des ganzen Fußes. Ein nochmaliger Gipsverband wurde nach 6 Wochen abgenommen. Der linke Fuß steht ziemlich befriedigend, der rechte aber geht abermals in die alte Adduktionsstellung zurück und das Fußgewölbe ist stark eingesunken. Da die Eltern jetzt doch die Einwilligung zu einem blutigen Eingriff gaben, wurde vorerst durch Massage und Bäder die Fußmuskulatur etwas gestärkt. Am 15. Januar wird in Aethernarkose die Operation, wie folgt, ausgeführt:

1. Schnitt oberhalb des Malleolus internus und Raffung des Musc. peroneus brevis.

2. Schnitt am Dorsum über dem Ansatz der Tibialis-anticus-Sehne, Abtragung derselben und Fixation ihres Endes an der unteren und medialen Seite des tief herabgesunkenen Os naviculare.

3. Schnitt über die Kante des Metatarsus I, etwas oberhalb des Metatarsophalangealgelenks beginnend, circa 4 cm lang gegen die Fußsohle zu. Freilegung des Musculus adductor pollicis und Durchtrennung seiner Insertion am lateralen Sesambein. Die an einen Faden geschlungene Sehne wird über dem Flexor hallucis an das mediale Sesambein geführt und daselbst am Periost fest vernäht. Dieser letzte Akt gestaltet sich schwieriger, da man die Wundränder weit auseinander halten muß und nur mit ganz kleinen,

Digitized by Google

stark gekrümmten, kräftigen Nadeln die Sehne am Periost genügend sicher fixieren kann. Vorher wurde der Fuß in korrigierter Stellung gehalten, und der Muskel stellte sich sofort in gute Spannung. Auffallenderweise war der Muskel nichts weniger als rudimentär oder atrophisch, im Gegenteil zu den übrigen wenig gut ausgebildeten Muskeln bis weit gegen seine Insertion zu mit rotem Muskelfleisch versehen. — Verschluß der Hautwunden mittels Seide und steriler Deckverband.

Auf die Anlegung des Gipsverbandes, wurde die größte Vorsicht angewendet. Der Fuß wurde in leichter Spitzfußstellung mit gerade gestelltem Vorderfuß und mit gut ausmodelliertem Gewölbe in einem nur wenig, hauptsächlich nur in Gewölben wattierten Gipsverband fixiert. Nach 10 Tagen wurde der Gipsverband wieder abgenommen, und die Wunden waren per primam geheilt. Patient konnte den Fuß aktiv gut bewegen und kann die Fußwölbung verstärken oder verflachen. Dabei ist die Adduktion des Vorderfußes vollkommen verschwunden, und der früher kurze plumpe Fuß ist jetzt schlank und das Os naviculare springt nicht mehr hervor. Passive Bewegungen und leichte Massage im Fußgewölbe und im Gastrocnemiusgebiet bilden die Nachbehandlung. Da das Kind in Hausbehandlung kommt, wird ihm ein artikulierender Gipsverband derart angelegt, daß einerseits die halbe Wade und der Fuß bis zum Os naviculare eingegipst wird, anderseits um die Metatarsen ein Gipsring gelegt wird. Beide Teile werden durch ein Drainrohr, das oben am Wadenbein fixiert ist und um den Malleolus externus herum schräg an die Unterfläche des obengenannten Gipsringes läuft, derart verbunden, daß die Elastizität des Gummirohres den Fuß in leichte Spitzfußstellung und Abduktion drängt. Ferner wird die Mutter angewiesen, den Fuß immer wieder mehrmals täglich zur Stärkung des Musc. adductus einwärts zu drängen. Die Kontrolle nach 4 Wochen und Abnahme dieses Gipsverbandes ergab eine vollkommene Funktionstüchtigkeit der überpflanzten Muskeln, besonders aber des Adductor pollicis. Der Fuß hat eine gute Wölbung, die willkürlich vermehrt und verringert werden kann. Patient kann nicht nur den Fuß nach allen Richtungen frei bewegen, sowohl in Pro- und Supination als auch in Dorsal- und Plantarflexion, und kann auch auf den Fußspitzen stehen. Aufgefordert wickelt Patient den Fuß gut ab und geht dabei über den Großzehenballen. Die Form des Fußes ist eine fast vollkommen normale geworden mit

Digitized by Google

gut erhaltenem Gewölbe. Der Calcaneus steht senkrecht auf der Unterlage, die Knickung nach außen ist verschwunden.

Im Röntgenbilde erkennt man einmal an der Weichteilkontur eine Stellungsverbesserung in dem Sinne, als die mediale Knickung verschwunden ist. Vom Köpfchen Metatarsi I zum Calcaneus läuft der Weichteilschatten fast gerade. Der Metatarsus I steht nicht mehr so stark abgeknickt, wie man sich durch Messen überzeugen kann. Winkelverbesserung circa 15 bis 18 Grad. Die übrigen Metatarsen erscheinen infolge Verringerung und Supination etwas aufgerollt und nicht mehr so fächerartig. An der seitlichen Aufnahme erscheint das Fußgewölbe nicht eingesunken.

Am linken Fuße ist die Adduktion deutlicher ausgesprochen.

Auch beim Gehakt zeigt der linke Fuß noch immer die Tendenz, in die Adduktion überzugehen.

Wenn man also die Erfolge des einfachen Redressements mit dem der Operation vergleicht und noch in Rechnung zieht, daß diese an dem von Haus aus schlechteren Fuße ausgeführt wurde und zu zufriedenstellendem Resultat geführt hat, so erscheint der operative Eingriff als gefahrlos berechtigt, ebenso wie man den kleinen Fußmuskeln, besonders aber dem Adductor pollicis keine zu untergeordnete Stellung zuschreiben darf.

Literatur.

Bardenheuer, Zeitschr. f. orthop. Chir. 1910.
Hasebroek, Deutsch. Archiv f. klin. Med. 98.
Spitzy, Zeitschr. f. orthop. Chir. 1904.
Dunker, Zeitschr. f. orthop. Chir. 1912.
Helbing, Deutsche med. Wochenschr. 1897.
Cramer, Zentralbl. f. chir. u. mech. Orthop. 1909.
Feiß, Zeitschr. f. orthop. Chir. 1910.
Joachimsthal, Lehrbuch d. orthop. Chirurgie.
Fick, Anatomie u. Mechanik d. Gelenke.

Digitized by Google

XXXIII.

Muskelverlagerung als Methode der Beseitigung der paralytischen Deformität[1]).

Von

Dr. **S. Kofmann,** Odessa.

Mit 5 Abbildungen.

Meine Herren! Auf dem vorigen Kongresse habe ich die Ehre gehabt, Ihnen zu berichten, daß ich in manchen Fällen von Lähmungsoperationen statt der Muskeltransplantation die sog. Muskeltransposition, die Muskelverlagerung, anzuwenden für angebracht erachte.

Das Hauptprinzip derselben besteht darin, daß der Muskel weder von seiner Ursprungsstelle noch von dem Anheftungspunkt getrennt wird, er wird nur in seinem Verlaufe mobilisiert und in der indizierten Stellung gelagert, wobei der neue Verlauf ihm gesichert wird.

Ich hob dann auch hervor, daß besonders der M. tibialis anticus, der nicht in allen Fällen den ihm zugeschriebenen Funktionsverrichtungen entspricht, für diese Operation eine Indikation liefert. Dieser Muskel soll normalerweise den Fuß und hauptsächlich die innere Kante desselben heben und auf diese Weise als Supinator wirken; nach der Untersuchung aber von Geani bleibt er oft diese Wirkung schuldig und funktioniert in einem gewissen Prozentsatz der Fälle bloß als Heber des Fußes.

Betrachtet man den Verlauf des Muskels näher, so überzeugt man sich leicht, daß die Ursache dieser fehlerhaften Funktion auf dem abweichenden Verlauf desselben beruht. Mobilisiert man nun die Sehne dieses Muskels und verlagert sie etwas nach innen gegen den Malleolus internus, so gelingt es sofort, dem Muskel die normale

[1]) Zum Kongreß angemeldet, aber nicht gehalten.

Digitized by Google

Funktion zu ermöglichen. Er wird dann sofort nicht nur zum Levator, sondern auch zum Supinator plantae pedis. Dieser Eingriff findet seine Indikation bei Valgität des Fußes, sei es statischen oder paralytischen Ursprungs, wobei man je nach dem Grade des Affiziertseins des Muskels bald seine aktive Muskelwirkung in Betracht zieht, bald ihn bloß als kräftiges Ligament betrachtet.

Die gute Erfahrung mit der Tibialisverlagerung brachte mich auf die Idee, die schon längst von Schanz vorgeschlagene Peroneusverlagerung bei Varusdeformitäten zu versuchen. Hier wird aber das Leitmotiv ein etwas anderes; hier wird durch die Operation den

Fig. 1.

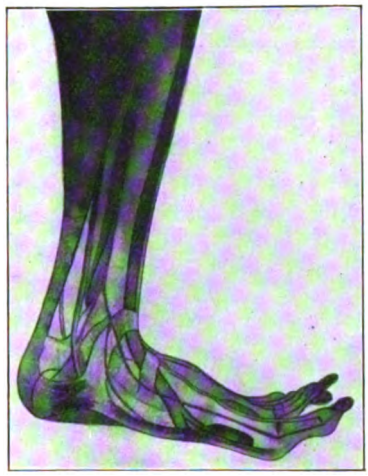

Fig. 2.

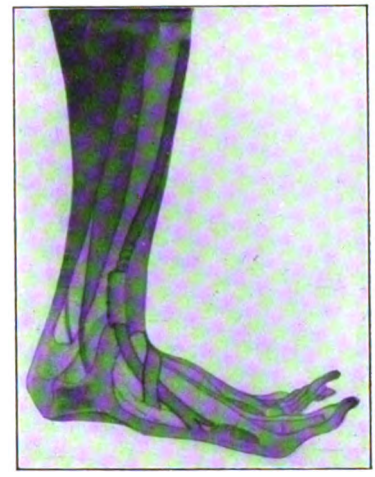

Muskeln, die einen gewundenen, um die Rolle des Mall. externus gerichteten Verlauf besitzen, ein geradliniger, für die Funktion günstigerer Verlauf gesichert.

Infolge häufiger Durchführung dieser Operation hat sich die Technik im Laufe des letzten Jahres bedeutend vervollkommnet, und ich bin imstande, diese der hochgeehrten Versammlung in folgender Gestalt vorzuführen:

Der M. tibialis anticus wird freigelegt, seine Scheide eröffnet, und der Muskel möglichst distalwärts mobilisiert und nach außen gezogen; sodann wird am Gelenkende der Tibia nahe dem Mall. int. ein viereckiger knochenperiostaler Lappen, entweder mit dem Resektionsmesser oder mit dem Meißel, je nach der Härte des Knochens,

Digitized by Google

emporgehoben; es bildet sich somit ein Spalt, der medianwärts klafft, der Lappen bleibt lateralwärts am Periost haften. Er wird nun umgeklappt und die Wundfläche am Knochen ausgehöhlt, wobei man je nach der Indikation bald eine tiefe Rinne, bald bloß eine Delle ausmeißelt. Im ersten Falle bezweckt man, dem Muskel die freie Kontraktilität zu wahren und die Funktion zu ermöglichen, im zweiten wird die Sehne eingezwängt und festgeheftet. Hat man die Knochenwundfläche ausgehöhlt, so legt man den Muskel in die Höhle hinein und klappt darüber den Knochenlappen, zwei bis drei Nähte fixieren denselben in seiner Position. Meistens erweist sich

Fig. 3.

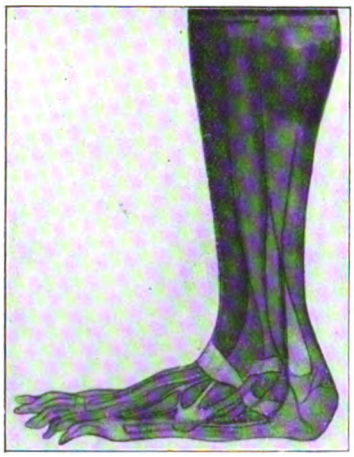

Fig. 4.

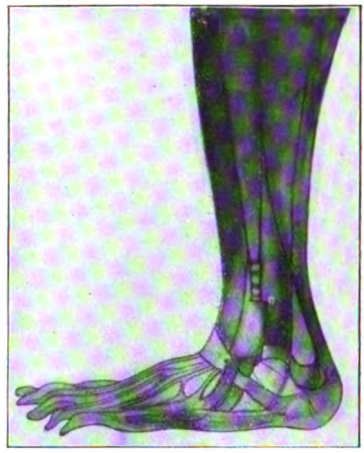

der Tib. anticus bei dieser Verlagerung gespannt; war er aber paretisch oder ganz gelähmt, so muß noch eine Raffnaht hinzugefügt werden, diese hilft dem paretischen Muskel seinen Tonus wiederzugewinnen, resp. sichert dem gelähmten Muskel die neue Position; im letzten Falle deckt sich die Operation mit der Tenodesis von Reiner, nur hat sie den Vorzug größerer Sicherheit, da der Muskel nicht durchschnitten wird und in keiner Weise von dem Verhalten der Naht abhängig ist (Fig. 1 u. 2).

Dieselbe Technik schlage ich für die Verlagerung der Peronealmuskeln ein, wobei je nach der Indikation eine oder beide Sehnen verlagert werden; auch hier wird ein Periostknochenlappen am Mall. externus ausgemeißelt, nur ist er anders gerichtet (Fig. 3 u. 4).

Digitized by Google

Die Anwendung dieses Verfahrens hat die äußerste Vereinfachung der operativen Technik bei der Beseitigung der paralytischen Fußdeformitäten zur Folge. Bekanntlich sind bei den Valgusstellungen des Fußes die bisherigen operativen Maßnahmen wenig befriedigend; seitdem ich aber die geschilderte Tibialisverlagerung gebrauche, ist die korrekte Position stabil geworden und sie gibt auch nicht der statischen Wirkung der Schwere nach.

Beim Klumpfuß habe ich mehrmals dank der Peroneenverlagerung nur noch die Extensorenverkürzung, resp. die Achillessehnen- und Tibialisverlängerung nötig gehabt. Diese Operation ergibt schon auf dem Operationstische eine so gesicherte Fußstellung, daß man der Idee Puttis völlig gerecht werden und den Gipsverband, wenigstens solange die Patienten in der Anstalt verbleiben, völlig entbehren kann.

Fig. 5.

Daß ich den Sartorius sehr gern über den Rectus femoris verlagere, habe ich mehrmals erwähnt. Ich möchte nur noch bemerken, daß auch er behufs Sicherung des neuen Verlaufes in eine Knochenrinne gelagert und, um ihm den normalen Tonus zu verleihen, verkürzt wird, indem sein peripherer Teil über der Tuberositas tibiae in eine Schlinge gelegt wird.

Ebensogut wie mit dem Sartorius läßt sich die Methode mit dem Tractus ileotibialis der Fascia lata ausführen (Fig. 5). Die Ausläufer dieses starken Fascienstreifens bilden am äußeren Kopfteile der Tibia bögige Züge, die gegen die Tub. tibiae streben. Umschneidet man je nach dem Alter des Patienten einen 1—2 cm breiten Riemen aus diesem Traktus mit Umbiegen nach vorn bis zur Höhe der Tuberositas tibiae und eleviert man diesen möglichst stumpf, so gelingt es, diesen Streifen nach vorn innen zu mobilisieren und ihm einen den Rectus femoris deckenden Verlauf zu geben. Jedenfalls wird bei dem Auslösen des unteren Teiles des Streifens auch das Periost der Tuberositas tibiae mitgenommen. Der auf diese Weise auspräparierte Streifen wird dann nach vorn innen gelagert, was nicht ohne Zuganwendung gelingt; man muß sich dabei hüten, den wenig nachgiebigen brüchigen Streifen zu durchreißen. Gelingt es, den-

Digitized by Google

selben in die gewollte Stellung zu verlagern, so sucht man ihn über die Mitte der Patella zu bringen und hier in einem Fache, gebildet aus dem Präpatellarbeutel resp. dem Patellarperiost, zu fixieren. In dieser Stellung ersetzt er völlig die paretische Rektussehne und ist zusammen mit anderen transplantierten Muskeln imstande, in bester Weise die fehlenden Extensoren zu vertreten. Kommt es zur Arthrodesis, so ersetzt der verlagerte Fascienstreifen alle anderen zur Fixierung der Gelenkteile vorgeschlagenen Maßnahmen und sichert in vollkommenster Weise vor Klaffen des Gelenkspaltes. Es bedarf dabei keiner Knochennähte; es genügen 2—3 oberflächliche Periostnähte.

Der Vorteil der Verwendung eines Streifens der Fascia lata spricht sich noch darin aus, daß man die sonst meist unentbehrliche Langesche künstliche Sehne nicht nötig hat, was von großer Bedeutung ist, da man so der Gefahr der so häufigen Fadenfisteln völlig entgeht.

Digitized by Google

XXXIV.

Aus der orthopädischen Anstalt von Dr. Gustav Muskat in Berlin.

Die Anwendung der Diathermie zur Behandlung des fixierten Plattfußes[1]).

Von

Dr. **Gustav Muskat,**

Spezialarzt für orthopädische Chirurgie in Berlin.

Die großen Schwierigkeiten, welche sich bei der Behandlung des Plattfußes ergeben, betreffen besonders solche Fälle, bei denen eine Fixierung der Knochen des Fußes gegeneinander und gegen den Unterschenkel hin eingetreten ist. Mag die Ursache dieser Fixierung beliebiger Natur sein, das Bild, welches klinisch entsteht, ist ein direkt typisches und ohne Schwierigkeiten abgrenzbares. Der Fuß steht in leichter Pronationsstellung, die Fußwölbung ist mehr oder weniger vermindert — kann aber auch erhalten sein — die Sehnen der Muskeln springen reliefartig hervor, die Muskeln selbst sind hart und stark gespannt. Häufig findet sich zu beiden Seiten der Achillessehne und an der Vorderseite des Talo-curalgelenkes eine teigige Anschwellung. Die Haut ist häufig gerötet und der Fuß an den verschiedensten Stellen druckempfindlich. Das Wesentliche aber ist die Unmöglichkeit, den Fuß aktiv oder passiv in eine andere Lage hinein zu bringen. Abgesehen von der großen Schmerzhaftigkeit, spannen sich reflektorisch alle Muskeln des Unterschenkels und des Fußes an und widersetzen sich jedem derartigen Versuche. Der Fuß wird von dem Kranken als Ganzes aufgesetzt, und die Elastizität des Ganges, welche sonst durch das Abrollen zustande kommt, ist geschwunden.

In den mannigfachen neueren Arbeiten, welche sich mit dem

[1]) Zum Kongreß angemeldet, aber nicht gehalten.

Digitized by Google

Plattfuß beschäftigen, haben die Autoren[1]) dieser Form nur wenig Beachtung geschenkt und sich mehr auf die rein statischen Veränderungen beschränkt. Und doch erfordert dieser „entzündliche oder kontrakte oder fixierte" Plattfuß die größte Aufmerksamkeit von seiten des behandelnden Arztes, schon mit Rücksicht auf die erheblichen Schmerzen, welche mit dem Krankheitsbilde eng verknüpft sind. In dem klassischen Lehrbuche von Lorenz[2]) wird der „kontrakten" Form des Plattfußes ein besonderes Kapitel gewidmet. Nach diesen Ausführungen stellt die kontrakte Form eine verhältnismäßig frühe Phase in dem Entwicklungsvorgange des Plattfußes vor, die der Arzt am öftesten zu sehen bekommt. Es ist aber nicht notwendig, daß jeder Plattfuß in seiner Entwicklung dieses Stadium durchläuft.

Eine Fixierung kann schließlich auch in echter Form durch Veränderung der Knochen und Schrumpfung der Muskeln eintreten. Im Beginne dieser Knochenverschiebung tritt eben ein Zustand von Spasmus in denjenigen Muskelgruppen auf, welche die Pronation des Fußes bewirken.

Infolge der durch die falsche Inanspruchnahme und zu starke Belastung eingetretenen Verschiebung der Knochen zueinander, tritt allmählich eine Dehnung der Bänder ein, und die einzige Hemmung liegt lediglich an den Vorsprüngen der Knochen selbst.

Die Antagonisten der gedehnten und erschlafften Supinatoren beginnen sich zu verkürzen und setzen sich jedem Versuche, ihren Widerstand zu überwinden, energisch entgegen.

Ob der Entstehung des fixierten Plattfußes außer den erwähnten mechanischen Momenten auch entzündliche zugrunde liegen, ist für die Mehrzahl der Fälle zum mindesten zu bestreiten.

Stein und Preiser[3]) haben allerdings im Röntgenbilde nachweisen können, daß als Frühsymptom des Pes planovalgus eine Periostitis der Mittelfußknochen beobachtet wurde. Muscatello[4]) versucht einen Fall von Plattfuß auf eine Gonorrhöe zurückzuführen, und ebenso wollte Lewy[5]) Beziehungen zwischen Infektion und

[1]) Prof. Lange, F., München, Plattfußbeschwerden. Jahreskurse f. ärztl. Fortbildung 1912, Septemberheft. — Baisch, Bau und Mechanik des normalen Fußes und des Plattfußes. Zeitschr. f. orthop. Chir. 1913, Bd. 31, H. 1/2.

[2]) Lorenz, Lehrbuch vom erworbenen Plattfuß. Enke, Stuttgart 1883.

[3]) Stein u. Preiser, Fortschr. auf d. Geb. d. Röntgenstr. 1907.

[4]) Muscatello, Arch. di ortoped. 1905, Nr. 1.

[5]) Lewy, Deutsche med. Wochenschr. 1909, Nr. 35.

Digitized by Google

Plattfuß herstellen. Auch in den Fällen, in denen eine Veränderung der Arterien nachgewiesen wurde, mag dieselbe nun röntgenologisch durch die vorhandene Kalkablagerung im Bilde festzuhalten sein, oder lediglich auf einer Verengerung des Gefäßlumens beruhen, ist die Entstehung des fixierten Plattfußes auf dieselben statischen Momente zurückzuführen. (Gangstockung, intermittierendes Hinken.)

Die Infektion löst ebenso wie Arteriosklerose Schmerzen aus, der Fuß wird geschont, und, wie es stets in solchen Fällen geschieht, in starke Pronationsstellung gebracht, mit Senkung des inneren Fußrandes und Abduktion, da bei dieser Stellung eine möglichst geringe Bewegung der einzelnen Teile gegeneinander erfolgt, so daß die größte Schmerzbeseitigung eintritt.

Aus dieser falschen Inanspruchnahme heraus resultiert dann erst die Plattfußentstehung.

Diese Anschauung habe ich auch an anderer Stelle bereits vertreten [1]).

Wenn Lorenz [2]) behauptet, daß der entwickelte Plattfuß überhaupt kein Objekt der Therapie darstellt, und sich die Tätigkeit des Arztes nur auf ein verhältnismäßig frühzeitiges Entwicklungsstadium der Deformität beschränkt, so trifft dies auch heute noch insofern zu, als der fixierte Plattfuß behandelt werden muß, um einer sonstigen, etwa wirklich entstehenden Versteifung vorzubeugen.

Von den Behandlungsmethoden sei die Injektion von Kokain in die Gelenke erwähnt, desgleichen Injektion in die Nerven des Unterschenkels. Die fixierenden Verbände, mögen sie nun Gips oder Heftpflaster oder Mastixbindenverbände (Verf.) sein, treten erst eigentlich sekundär nach Wiederherstellung der richtigen Form in ihr Recht.

Am besten bewährt hat sich die Wärme in jeder Form. Heißluftbäder, heiße Seifenbäder, feuchtwarme Einwicklungen, aktive und passive Hyperämie (Stauungshyperämie) [3]) u. a. m., sind mit gutem Erfolg angewendet worden.

Die glänzenden Resultate, welche die Anwendung der Diathermie zur Erzeugung von Wärme im Körper selbst, bei den ver-

---

[1]) Muskat, Der Plattfuß. Fortschr. d. Med. 1910, Nr. 22.

[2]) Lorenz l. c.

[3]) Muskat, Stauungshyperämie bei fixiertem Plattfuß. Berl. klin. Wochenschr. 1908, Nr. 26.

Digitized by Google

schiedenartigsten Erkrankungen, besonders bei Gelenkveränderungen aufzuweisen hatten (Stein[1]), Kowarschick)[2]), legten es nahe, beim fixierten Plattfuße diese Behandlungsmethode zu verwerten. Nach Ausführungen von Herzer[3]) „entsteht, wie in jedem anderen Leiter, bei der üblichen Applikation faradischer oder galvanischer Ströme, auch im menschlichen Körper Widerstandswärme oder Joulesche Stromwärme, die aber so gering ist, daß sie nicht wahrgenommen wird. Verwendung größerer Stromstärken dieser Stromarten zur Wärmeentwicklung verbieten sich ihrer elektrolytischen und nervenreizenden Wirkung halber. Die ebenfalls nur geringe Wärmemengen entwickelnden Hochfrequenzströme des d'Arsonval-Instrumentariums werden im Diathermieverfahren mittels besonderer Anordnung der Funkenstrecke zu therapeutischer Wärmewirkung gesteigert, durch Eliminierung des schwingungslosen Intervalls; es sind dies kontinuierliche resp. nur wenig gedämpfte (ungedämpfte) Schwingungen im Gegensatz zu den ersteren, die als diskontinuierliche oder stark gedämpfte bezeichnet werden. Diese neue Form des elektrischen Stromes kennt man auch in den für drahtlose Telegraphie verwendeten Hochfrequenzströmen mit sehr zusammengedrängten Schwingungsgruppen."

Als Instrumentarium wurde bei der Behandlung ein Apparat von Koch und Sterzel-Dresden verwendet, welchen der Vertreter der Firma, Herr Westphal, zu den Versuchen bereitwilligst zur Verfügung stellte.

Der Apparat zeigt in Vorderansicht und Rückansicht vier Funkenstrecken, welche sich in beliebiger Anordnung einschalten lassen. Es läßt sich mit einer Dose, mit zwei, mit drei oder mit vier Dosen zu gleicher Zeit arbeiten. Sehr praktisch war das Arbeiten mit zwei Dosen, welche beim nächsten Falle gegen zwei andere durch Umschaltung ausgewechselt wurden. Als Elektroden wurden flache, biegsame Bleiplatten verwendet, welche einen Ansatz mit Klammer trugen, um das Kabel festzuschrauben, so daß ein

---

[1]) Stein, Die Diathermie bei Knochen- und Gelenkkrankheiten. X. Kongr. d. deutsch. Gesellsch. f. orthop. Chir. 1911.

[2]) Kowarschik, Methoden und Technik der Diathermie. Zeitschr. f. physik. u. diätet. Ther. 1912, H. 11.

[3]) Herzer, Dr. G., Rheinfelden, Die therapeutische Verwendung von Hochfrequenzströmen in Form der Diathermie. Korrespondenzbl. f. Schweiz. Aerzte 1912, Nr. 27.

Digitized by Google

schnelles Auswechseln möglich wurde. Umwickelt wurden die Elektroden mit Watte, die durch Mullbinden befestigt wurden. Sehr wesentlich zur Erreichung der gewünschten Heilwirkung und zur Verhütung von Verbrennungen — die recht schwer zu heilen sind —, ist ein gutes Durchfeuchten der Elektroden, ein Abbiegen der Kanten und ein festes Aufliegen der Flächen, das durch Festwickeln der Elektroden am Fuße, bzw. Auflegen von Sandsäcken zu erreichen war. Durch das feste Aufliegen wurde auch das Entstehen eines faradischen Gefühls verhindert, das dem Patienten unangenehme Empfindungen zu verursachen pflegt. Da das Ansteigen der Galvanometernadel kein absolut sicherer Maßstab für die wirklich entwickelte Wärme ist, muß das subjektive Wärmegefühl des Patienten als Gradmesser für die Größe der anzuwendenden Strommenge dienen. Fürstenberg und Schemel[1]) führen in ihrer Arbeit folgendes aus: „Unter der Einwirkung lokaler Diathermie steigt die gesamte Körpertemperatur. Der stärkste Temperaturanstieg findet sich in der lokal erwärmten Körperregion. Die Körper- und Gewebstemperatur steigt, abgesehen von der äußeren Haut jedoch nicht, wie man bisher glaubte, mit der Verstärkung der gegebenen Stromintensität, sie ist im Gegenteil bei 0,3 Ampere bedeutend höher als bei 2 Ampere.

Die Ursache hierfür finden wir in Regulationsvorgängen, die sofort bei stärkeren Intensitäten von der Haut aus durch deren starke Erwärmung reflektorisch ausgelöst werden."

Ist man also tatsächlich im wesentlichen auf das subjektive Wärmeempfinden des Patienten angewiesen, so erscheint es für den Arzt mißlich, die Wärmeregulation selbst vorzunehmen oder gar durch das Heilpersonal vornehmen zu lassen. Dazu kommt noch, daß die Wärme zwischen den Elektroden sich nicht gleichmäßig fortpflanzt, sondern sich in einem Kegel, dessen Spitze von der Elektrode weggewendet ist, ausbreitet. So ist es noch schwieriger, mit Genauigkeit Ort und Stelle der höchsten Temperaturentwicklung zu bestimmen. Es erschien daher zweckmäßig, wenn der Kranke sich selbst die Stromstärke und damit die Wärmeentwicklung regulierte. Die Anordnung ist dabei folgende. Patient sitzt auf einem Schemel, der neben dem Apparat steht. Die eine Elektrode wird auf einem

[1]) Fürstenberg u. Schemel, Das Verhalten der Körper- und Gewebetemperatur des Menschen bei der Thermopenetration (Diathermie). Deutsche med. Wochenschr. 1912, Nr. 38.

Digitized by Google

etwas niedrigen Schemel aufgelegt und der Fuß mit der ganzen Sohle daraufgesetzt. Die zweite Elektrode, welche genau nach dem Fußrücken gebogen wird, wird auf den Fußrücken aufgelegt und mit einer Idealbinde festgewickelt oder mit einem schweren Sandsack beschwert. Der Reinlichkeit wegen werden dünne Papierservietten zwischen Haut und Elektroden gelegt, doch ist darauf zu achten, daß durch diese Zwischenlage die enge Berührung nicht gestört wird. Die Zeit der Behandlung wurde verschieden lange bemessen und schwankte zwischen 5 und 20 Minuten. Die zweite Anordnung war derart, daß die eine Elektrode, wie vorher, auf dem Schemel lag, und der Fuß darauf gesetzt wurde, während die zweite Elektrode in Gestalt eines Metallrohres in die Hand derselben Seite genommen wurde. Mitunter wurde auch die zweite Elektrode auf die Wadenmuskulatur aufgelegt, wenn diese sich in einem Zustand der Kontraktur befand. Bei allen diesen Heilmethoden konnte Patient mit seiner freien Hand den Regulierhebel selbst bedienen und sich eine hohe Wärme erzeugen, welche bis zur Grenze des Erträglichen gesteigert werden konnte, ohne daß irgendeine Verbrennung eintreten konnte. Natürlich ist bei Personen mit gestörtem Empfindungssinn auch hier die größte Vorsicht geboten, und am besten eine derartige Behandlungsmaßnahme zu vermeiden.

Durch Anwendung der Diathermie gelang es häufig, in wenigen Sitzungen die vorhandenen Fixierungen zu lösen und dem Patienten die normale Stellung des Fußes wiederzugeben.

Besonders gute Einwirkung wurde bei Schwellungen in der Fußsohle erzielt, welche unter dem ersten Metarsalknochen sich befanden und als Folge übermäßiger Anstrengung, z. B. bei Tanzkünstlern aufgetreten waren.

Auch bei den arteriosklerotischen Spasmen war in kurzer Zeit eine nachweisbare Besserung eingetreten, wie es auch gelegentlich von anderen Untersuchern festgestellt wurde. (Cf. Diskussion Verein für innere Medizin, 29. Januar 1913. Nagelschmid, Lazarus.)

Es dürfte daher in der Diathermie ein wirksames neues Heilmittel bei der oft verzweifelten Plattfußtherapie speziell der fixierten Formen gegeben sein.

Digitized by Google

Digitized by Google

Digitized by Google

UNIVERSITY OF MICHIGAN
3 9015 07696 3373

Digitized by Google

Digitized by Google